The University of Osaka
Institutional Knowledge Archive

Title	胆嚢造影に関する研究 第2篇 慢性虫垂炎時に於ける胆嚢造影及び虫垂切除，術後の後遺障害に於ける胆嚢造影に関する研究
Author(s)	安東，秀夫
Citation	日本医学放射線学会雑誌. 1960, 19(11), p. 2475-2481
Version Type	VoR
URL	https://hdl.handle.net/11094/15371
rights	
Note	

The University of Osaka Institutional Knowledge Archive : OUKA

https://ir.library.osaka-u.ac.jp/

The University of Osaka

特別掲載

胆嚢造影に関する研究

第2篇 慢性虫垂炎時に於ける胆嚢造影及び虫垂切除術後の後遺障害に於ける胆嚢造影に関する研究

日本医科大学医学放射線教室(指導 齊藤教授)
安東 秀夫

(昭和35年1月25日受付)

第1章 緒 言

第1篇に於て急性虫垂炎時に胆嚢造影を施行し，胆道系に及ぼす影響に就ての臨床的研究について述べて来た．慢性虫垂炎時に胃腸障害及胃，胆嚢症状を訴える患者のしばしばある事は吾々の経験する処である．

又近来虫垂切除術による術後悪心腹部痛，心窩部痛等の後遺症状を訴える患者が増して，外科医の悩みとなつて来た．橋本教授は体壁腹膜との癒着が疼痛の最大の原因であると云う．又木村氏は腹腔内からの異状刺戟の為腸管運動障害を来たす．即ち一種の反射異常に基く所の腸管通過障害による症状であると述べている．

私は昭和30年以降3年間にあつたこれらの症状を訴える患者に経口造影剤テレパーク及静注造影剤30%ビリグラフィンを併用し胆嚢造影を施行し，胆嚢像とこれら症状との関係について臨床的研究を行つたので報告する次第である．

第2章 研究方法

造影を行つた症例は慢性虫垂炎と診断され，悪心，心窩部痛等の症状を訴える患者の手術前造影を行つたもの27例，慢性虫垂炎と診断され手術を施行した症例，或は他疾患と診断され手術により慢性虫垂炎と確定診断された症例に術前後共に造影を行つたもの6例，虫垂炎手術を行ないその後何んらかの術後後遺症状を訴える患者に造影を施行したもの58例である．これらの症例の大部分は手術所見により確定診断された症例である．

造影方法及び撮影条件は検査の前日の晝食は脂肪及蛋白質の多い食事をとらせ，夕食は午後9時にこれとは逆に脂肪及蛋白質を含まない食事にして，食後テレパーク6錠を直ちに服用しその後撮影までは絶食をさせる．

テレパーク服用後12時間で第1回撮影を行いその後直ちに30%ビソクラフィンを静注し90分後第2回撮影を行う．第2回撮影終了後卵黄2ケを与え60分後に第3回撮影を行い，さらに30時間後に第4回撮影を施行した．

4枚のフイルムは適正条件のもとに同時現象を行つた．

撮影条件，及び体位は各撮影共にすべて一定したフイルム焦点間距離は 100cm管電圧は体の厚さに応じて55KVp～75KVp としてブッキーブレンデを使用した．

撮影時の体位は腹臥位，5°～15°の右側高位にさせ，腹側にフイルムを置く．したがつてレ線照射方向は第2斜方向である．

第3章 研究結果

虫垂炎と胆嚢との関係については古くより諸学者の報告がある事はすでに第1編に述べた．そしてこれがX線学的観察に関する報告は赤岩，小森のものがあるが，これらは主として造影率及濃度の関係について述べているものである．私はビリクラフィンの特性を利用し先ずテレパークによる胆嚢像を観察し次でビリグラフィンを併用しその特性を利用し胆嚢の伸展の狀態を観察し更に卵黄

試験による収縮，30時間後に於ける胆嚢残存像を観察し胆嚢の収縮，伸展，30時間後に於ける残存像及び形態の変化について詳細に検討を行つた．

第1項　慢性虫垂炎時に於ける術前胆嚢造影

症例数は27例で悪心，下腹痛及下腹部不快感，心窩部痛を訴え臨床的或は手術所見により慢性虫垂炎と診断された症例である．

これ等症例中，12例は手術前に臨床的に慢性虫垂炎と診断されず，胃疾患，或は胆道疾患と診断され，手術により慢性虫垂炎と確定診断されその他に疾患を認めなかつた．

男女別に分類すると男子15例，女子12例でほゞ同数の比である．年令的分布状態は表1の如く男女共に20才台に最も多く認められた．

表　1

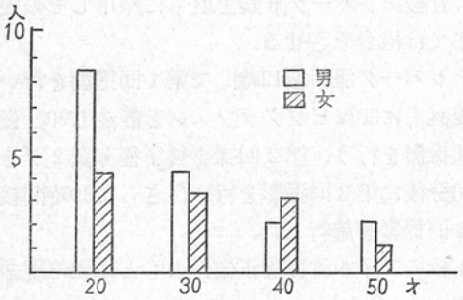

胆嚢造影像は表2の如く収縮，伸展，共に正常にして30時間後に於ても残存像を認めず，まつたく正常像を呈した症例は5例のみで30才～40才台のもので若年者には認められなかつた．

胆嚢像に異狀を呈した症は22例で全例30時間後に残存像を認めたが．これら異狀を呈した症例の内訳は，正常型4例，拡張不全型7例，収縮不全型4例，収縮拡張不全型6例，吸収障害1例であつた．収縮不全型に於ては男子3例，女子1例で男子に多く認めた，又卵黄試験で収縮せず，むしろ拡大した症狀が2例あつた．収縮拡張不全型に於ては，男子2例，女性4例で女子に多く認めた．その他の型に於ては男女に有意の差は認めなかつた．

胆嚢像の形態の異狀は4例に認めた他は全例正常な形態を呈した．又胆嚢内に結石，欠損，及び胆嚢像の全く造影されなかつた症例は1例も認められなかつた．

表　2

	正常	異常を認めた症例				
		正常型	拡張不全型	収縮不全型	拡張収縮不全型	吸収障害
男子	3	2	4	3	2	0
女子	2	2	3	1	4	1

慢性虫垂炎時に於て胆嚢は血行性に淋巴道性に細菌感染を受ける為にFreude は虫垂炎時胆嚢造影は陰性なる事が多いと云い，又400例の胆道疾患中202例は虫垂炎によるものであると云い，虫垂炎時に於ける胆道系の機質的変化を肯定している．

しかるに私の成績では胆嚢像の認められなかつた例は，1例もなく27例中22例に収縮，及拡張機能の異常が認められ，胆嚢の形態的異常は4例のみであつた．

又慢性の虫垂炎症刺戟が胆道系に種々なる影響を与え，むしろ虫垂炎自体の症狀はおおわれ，表面に上腹部疾患を思わせる様な症狀を呈する為，手術前慢性虫炎の確定診断がつかず，手術により初めて慢性虫垂炎と診断された症例もある事がうなずける．

第2項　慢性虫垂炎患者の手術前及び手術後に於ける胆嚢造影

慢性虫垂炎手術前に於ける胆嚢造影による胆嚢像の変化については，すでに第1項でのべた．Hughron-Ougphtenson等は腹膜刺戟後胆嚢は内容の排泄時間が延長する事を述べいる．胆嚢の収縮機能は獨り腹膜のみならず他の腹腔内臓器と関連を有することは等しく諸学者の注目する所である．

Ivy は結腸の刺戟は胆汁分泌の減少を来たし，Birch は盲腸を電気刺戟し胆嚢の弛緩を認めている．

そこで私はこれ等種々なる変化を呈した胆嚢像と手術により虫垂切除を行い慢性炎症刺戟を除去した後に於ける胆嚢像とを比較検討した．

症例は6例ですべて手術前及び手術後2週間後に於てテレパーク及び30%ビリグラフィン併用造

表　3

	正　常	拡張不全	収縮拡張不全
男　子	0	1	3
女　子	0	1	1

影法により胆嚢造影を施行した．

術前造影に於ては表3の如く男子4例女子2例で正常像1例もなく全例異常を呈した．これら症例中1例は胆嚢疾患を疑われ十二指腸ゾンデ等の治療を受けたが症状改善されず，手術により慢性虫垂炎と診断された．又1例は十二指腸潰瘍の診断のもとに開腹術を受けたが胃，十二指腸に何んらの疾患を認めず虫垂は右下腹部後壁に強く癒着していた．癒着を剝離し虫垂切除術を受けたが術前の症状は全く消失した．

術前胆嚢像：男女共に異常像を示し表3の如く拡張不全型2例，収縮拡張不全型4例ですべて30時間後に於て残存像を認めた．造影濃度は6例共に正常濃度であつた．1例に形態の異常を認めた．

術後胆嚢像：症状の消失した術後2週間後に術前と同一方法にて胆嚢造影を行い胆嚢像を比較検討した術後造影に於ては全例卵黄試験による収縮は改善され正常な収縮像を呈した．胆嚢の拡張も同じく改善され，異常を認めぬ様になつていた．又30時間後に於ける残存像も全例陰性となつていた．之を要するに全例全く正常胆嚢像を呈した．

症例　21才　女子某

本年4月微熱，悪心，呕吐，上腹部痛を以て来院，胸部レ線像，胃腸レ線像に於て異常所見を認めず，廻盲部に軽度圧痛を認めたが，白血球数は正常であつた．胆嚢造影を行うと写真1～4の如く拡張収縮不全型を示し，30時間後にも明らかに胆嚢像を認めた．よつて胆道ヂスキネヂーと診断し十二指腸ゾンデを10回実施し臨床症状の改善を見たが，再び1カ月後上記悪心，腹痛等の症状を訴え手術を施行した所，虫垂は肥厚，癒着し慢性虫垂炎の像を呈していた．癒着剝離し虫垂切除術を行うと，前述した如き，腹痛等の症状は全く消失した．

術後症状の消失した2週間後に再び術前と同一方法にて胆嚢造影を行う写真5～8の如くに胆嚢像は術後は術前と異なり卵黄試験による収縮も良好となり，30時間後に残存像なく全く正常な胆嚢造影所見を呈した．

即ち，虫垂の腹腔内に於ける慢性の炎症刺戟が胆嚢に変化を与え，手術により刺戟の原因が除去された為，胆嚢像は正常に復したものと思われる．

第3項　虫垂炎手術後に於て術後障害を訴える症例に於ける胆嚢造影

術後イレウス等の急性症状を呈さなくとも術後頑固に種々なる症状を訴える患者が多くあるが之

写真（1）

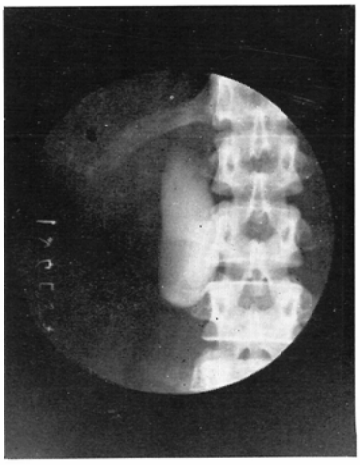

写真（2）

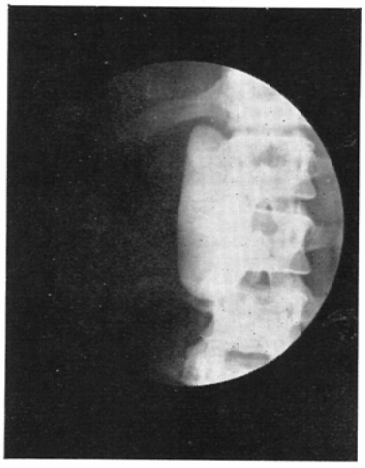

写真（3）

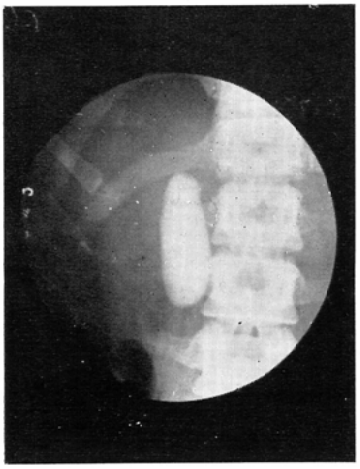

写真（3）

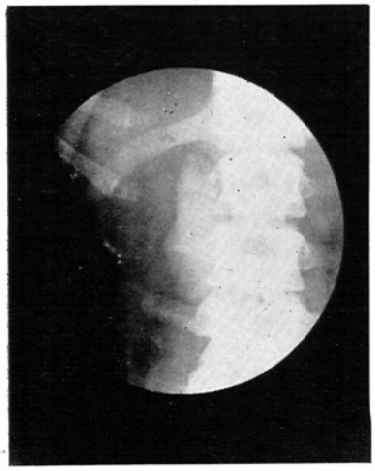

写真（5）

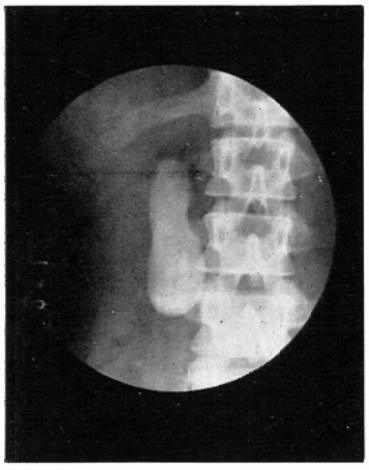

写真（6）

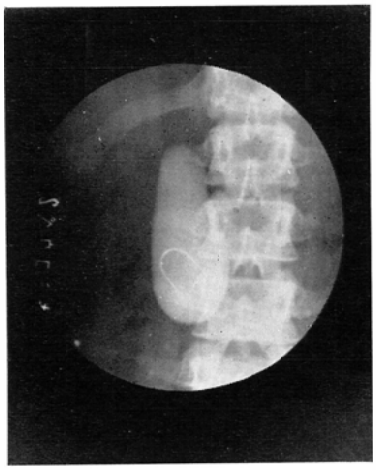

写真（7）

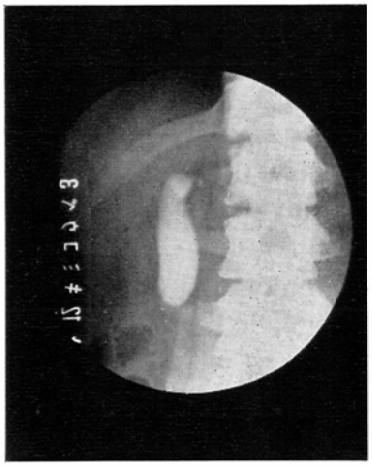

写真（8）

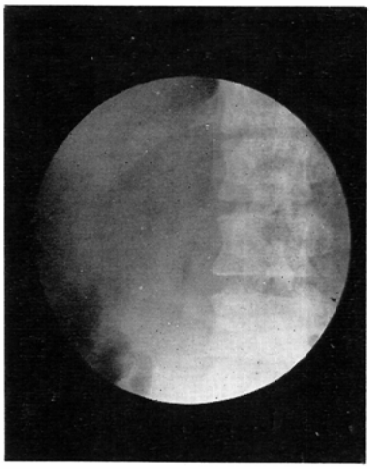

等は癒着による障害と云う診断の本に再び開腹され，或は保存的治療をされるが，何れにせよ術者，及び患者に共に困惑する事が多い．

虫垂炎手術後障害の原因，及び統計的報告については多くの報告を見る．大別して大網の手術創への癒着，大網の廻盲部への癒着及び腸管の癒着等による機械的原因による障害であると云う解釈，又開腹手術の為に腹膜は癒着，肥厚を来し，或は又軽度の慢性炎症等が貽り，これが腹腔内からの異常刺戟を形成し脊髄後根を通り，自律中枢に至り遠心性経過を通り腹腔内へ反射され腸管運動障害となり術後種々な症狀を呈するという説明，又腹部神経症による所の障害であると云う説などであるが，いずれにしても，これ等報告されている症例は20才台の青年層に多く，又男性に比し女子に著しく多いと云う事は一致している．

表 4

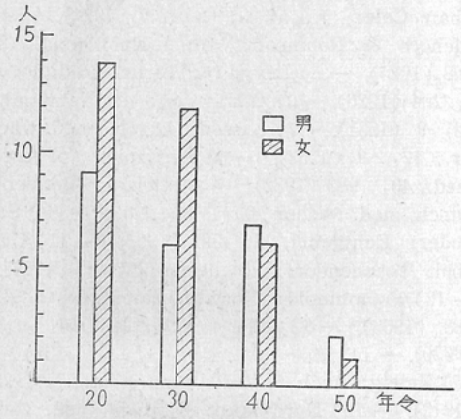

私はこれ等術後頑固に下腹部痛，心窩部痛，悪心等の術後障害を訴える患者に胆嚢造影を施行した．症例は58例で男子25名，女子33名である年令的分布は20才台が最も多く次いで30才台である．特に女子に於ては20～30才台が女性全体の70%をしめ全例の45%をしめている．即ち女子の青年層に特に本症狀を訴える患者がめだつて多い事は諸学者の報告と一致する（表4）（表5）．

男子，女子共に40才台以上に於てはほゞ同数となり著明な差は認められない．

自覚症狀は患者の主訴を中心に分類した．表6

表 5

性	症例数	頻度%
男	25	43
女	33	57

表 6



表 7

術後経過日数	症例%
1年以内	37.8%
2 年	16.6%
3 年	6.6%
4 年	1.0%
5年以上	30 %
計	58 例

の如く心窩部痛，及び悪化を訴えるものが最も多く共に27.4%に認めた．次で下腹部痛21.7%であつた．呕吐は最も少なくまたこれ等の症狀は起狀が認められた．

術後その障害と訴えるまでの時間は（表7）術後1カ年以内が最も多く全症例の37.8%であつて年月の経過にしたがい減少している．5カ年以上経過したものは30%で，経過中2回以上癒着剝離の手術を受けたが症狀の軽快，消失しないものが5例あつた．つぎにテレパーク及び30%ビリクラフィン併用造影による胆嚢像は表8の如く卵黄試験による收縮及びビリグラフィンによる壁の伸展共にまつたく正常で30時間後にも残像を認めずまつたく正常な胆嚢像を示した症例は男子4例，女子に6例であつた．異常像を呈した症例58例はす

表　8

	正常	異状を認めた症例			
		正常型	収縮不全型	拡張全型	収縮拡張不全型
男子	4	4	9	3	5
女子	6	6	6	8	7

べて30時間後於ても胆嚢残存像を認め大部分は正常濃度或は稍こうすい程度の残存像を認めた．その分類は正常型男子4例女子6例で1例をのぞき他は全例20才～30才台であつた．収縮不全型男子9例，女子6例で男子の症例に多く認めた．拡張不全型，男子3例，女子8例で女子の症例に多く著明な差を認めた．収縮拡張不全型は男子5例，女子7例で女子に稍こ多いが男女の間の著明な差は認められなかつた．

再度の開腹手術時に於ける腹腔内癒着の程度は種々雑多で癒着，狭窄等の器質的変化を腹腔内に全く認められなかつた症例もあつたが癒着等の腹腔内に於ける器質的変化の有無及びその程度と胆嚢像の変化とは必ずしも平行しなかつた．

第4章　結　論

慢性虫垂炎患者33例に術前テレパーク及び30%ビリグラフィン併用胆嚢造影を施行した．内7例は手術前及び手術後2週間に於て胆嚢造影に施行した．

虫垂炎手術後種々なる術後障害を訴える患者58例にテレパーク・ビリグラフィン併用法により胆嚢造影を施行した．

上記胆嚢造影による臨床的研究により次の結論を得た．

1）慢性虫垂炎患者に於て手術前27例中正常な胆嚢像を呈したもの5例で他は全例異常者を認めた．

2）異常像を呈した22例中拡張不全型7例，収縮不全型4例，収縮拡張不全型6例，吸収障害1例収縮，拡張正常型4例であつた．

3）男子に収縮不全型が多く，女子に収縮拡張不全型が多く認められた．

4）慢性虫垂炎患者について手術前後造影を行ない6例中全例術前異常胆嚢像を認めた．内訳は拡張不全型2例，収縮拡張不全型4例であつた．手術により症状消失し胆嚢像も正常に復した．

5）虫垂炎手術後に種々なる症状を訴える患者58例に胆嚢造影を施行し，全く正常像を認めたもの10例で他は全例異常像を呈した．

6）異常像を呈した48例中正常型を示し30時間後残像を認めた10例，収縮不全型15例，拡張不全型11例，収縮拡張不全型12例であつた．

7）男子より女子に多く特に女子20才台及び30才台に最も多く認められた．又男子に収縮不全が多く，女子に拡張不全型を多く認めた．

擱筆するに当り，終始御懇篤なる御指導，御校閲を賜りたる恩師斎藤教授並びに御教示び御校閲を戴いた松倉教授に深甚なる感謝の意を表し，併せて教室草地博士並びに教室員諸兄に対し深謝致します．

文　献

1) Hinrichsen: Chirg 140 (1927). — 2) Graham Cole: J.A.M.A., 82, 613 (1924). — 3) Graham Cole: J.A.M.A., 82, 1777 (1924). — 4) Menees & Robinson: Am. J. Raonlgenal, 13, 368 (1925). — 5) Levyn & Acron: Radiology, 6, 204 (1926). — 6) Sandotron: Acta radiol., 12, 9 (1931). — 7) Nissen: Dtsch. med. wachr., 12, 9 (1932). — 8) Antanucci: Presse med., 40, 983 (1932). — 9) Dohrns Dietricn: Dtsch, med. wscher 66, 1134 (2040). — 10) Stender: Rentgenol, 79, 292 (1953). — 11) Gaebel: Teschendorf: Roentgen-blätter (1953). — 12) Formmhold: Fortshr, Roentgenstr. 79, 283 (1953). — 13) 福田；日独臨床，16，164 (昭30). — 14) 藤野：綜合臨床，3，1302(昭32). — 15) Zmeig: Arch. f. Verdaungs krht. 27, 128 (1912). — 16) Nordmann: Dentsch. med. wachenschr 44, 1434 (1922). — 17) Rubaschow: Chirg 2625 (1925). — 18) Deraelbe: Dentsch, Zeitschr. f. chirg:57, 231 (1931). — 19) Sneinsson: Zentralbe, f. chirg 1750 (2912). — 20) Preuße: Arch. f. kl. chirg 170, 174. — 21) Solirri: Mittg a. d. Grenzgeb. d. med. u chirg 40 (1927). — 22) Brütte: Ref. in Zentralbe. f. chirg 610 (1922). — 23) Iuger: Arch. f. kl. chirg, 149, 402 (1928). — 23) 後藤：東京医事新誌，2398(大13). — 25) 本多：軍医雑誌（昭2）. — 26) 友田：グレンツジビート，10（昭11). — 27) 友田：診断と治療，21，8～9．— 28) 友田：東西医学，(昭10). — 29) 百瀬：グレンリゲビート，2（昭3). — 30) 松永：日本外科学会雑誌，33．—

31）宮川：医学研究，6，9．—32）宮川：東京医事新誌，2745．—33）楠：実地医家と臨床，2，485（大14）．—34）35）36）赤岩，小森：日本外科学会雑誌，37，10（昭12）．—37）草地：日本医学放射線学会雑誌，18，11（昭34）．—38）三好：内科宝函，2，11及び12（昭30）．—39）槇：日本医事新報，1733（昭29）．—40）常岡：日本臨床，12，6（昭28）．—41）Sosman: New Eng. J. med. 231, 786 (1944). —42）恩田：日本医学放射線学会雑誌，19，2（昭34）．—43）山中：臨床内科，小児科，11，9．—44）Mestphal: Z. f. klin. med. (1923). —45）Boyden 'F.A.: Anat. Rec., 24 (1923). —46）亀田常岡：最近医学，7，5（1952）．—47）山中：日医大誌，24）．1（昭32）．—48）山中，草地：最新医学，12，9（昭32．—49）木本，高橋：腹部レ線写真撮影講座，10（昭30）．—50）黒川：胆嚢胆道疾患シンポジウム，13（昭32）．—51）赤岩：日本外科学会雑誌，37，10（昭12）．—52）清水：大槻博士還暦記念論文集（昭27）．—53）吉本：鹿児島医学会雑誌，17（昭27）．—54）茂木：日本外科学会誌，38（昭12）．—55）中島：実地医学と以臨床，12（昭10）．—56）本名：台湾医学会誌，30（昭6）．—57）尾崎：虫垂炎の診断．—58）松重：日消学会誌，54，12（昭32）．

A Study on Cholecystagraphy
Part 1 Cholecystography in acute appendicitis
Part II Cholecystography in chronic appendicitis

By

Hideo Ando

Department of Radiology Nippon Medical School

By the method of interavenous injection 30% Biligrafin, X-ray photographs of gallbladder in acute appendiatis were carried out in pre-operation and post-operation 2 weeks after.

1) Results of radirgraphic apperances in 23 preoperation cases were classified in pasitin 22 cases and 1 negative case.

2) Abone pasitine 22 cases in pre-operation were classified in, so called, hypertonic type (15 cases), hypotonic type (4 cases) and intermediare type between hyper and hypo-type (2 cases)

3) In yolk examination, in 8 cases gallbladdes did not cantracted, but enlageid, and 17 cases were worse in contraction to the grade of clinical symptoms, which were clasrified in appendicitis simplex (6 cases), appendicitis gangraenosa (9 cases) and appendicitis perforativa (2 cases).

4) Cholecystography in post operation mere positin in all cases in which 22 cases appeared normal cantractions imagas. Those cases cantracted abone 70% in an hour.

Part II Cholecystography in chronic appencicitis and in cases which had comyslaints after appendectomy.

We ofsen experimert several complaint in Chronic appenticitis and after appendectomy. In those cases chorecystagraphy were carnid out·

1) In pre-operation of chronic appendicits, 22 cases appeared abnomral imagas in 27 cases: Thase 22 cases classefied in sub-dilatation types (7 cases), subcontraction types (4 cases), sub-dilatation contractions types (6 cases), cnpedimert distarbance in absorption (1 cases) and normal type (4 cases)

2) 6 cases (chronic appendicitis) which appeared abnormal images the resulf of operation.

3) 48 cases in 58 cases which complained several after appendectomy appeares abnormal images and were classified in subcontraction type (15 cases), subdilatotions type (11 cases) subcontraction dilatation type (12 cases) and normal types (10 cases).