OUKA
Osaka University Knowledge Archive

Title	胸部エネルギー差分法の臨床評価-FCR9501ESを用いて-
Author(s)	高島, 力
Citation	日本医学放射線学会雑誌. 1996, 56(13), p. 909-916
Version Type	VoR
URL	https://hdl.handle.net/11094/15381
rights	
Note	

Osaka University Knowledge Archive : OUKA

https://ir.library.osaka-u.ac.jp/

Osaka University

胸部エネルギー差分法の臨床評価
—FCR 9501ESを用いて—

高島　力

金沢大学医学部放射線医学教室

Clinical Evaluation of Single-Exposure Dual-Energy Subtraction Chest Radiography: with FCR 9501 ES

Tsutomu Takashima

Using the one-shot energy subtraction method, we took chest radiography of 1,031 outpatients of Kanazawa University Hospital. Chest radiographs were taken with the FCR 9501 ES system, with patients upright. We studied the clinical efficacy of this diagnostic method.

The method and usage procedures involved have been sufficiently technologically refined to permit handling of an adequate number of patients in a reasonable time at a permissible exposure dose. However, the system can be further improved technologically in order to obtain fully consistent high-quality images, regardless of the patient's physique. For well-rounded image reading, three kinds of images must be generated simultaneously: an original image; soft tissue (bone subtracted image) and bone (soft tissue subtracted image) Some soft tissue image were helpful for detecting non-calcified parenchymal nodules that overlapped the rib shadow, and some bone image served to precisely diagnose the existence of abnormal ribs, calcified lymph nodes, and calcified nodules. Furthermore, the bone images were helpful for revealing that the fine infiltrative shadows in the lung fields in original images were actually pleural calcifications and that the poorly defined nodular opacities were, in reality, abnormal rib calcifications.

In light of the above, we wish to stress the importance of clinical efficacy of not only soft tissue images but bone images derived using the energy subtraction method.

The clinical usefulness of this method was confirmed in 66 of 1,031 patients (6.4%) who had initially been scheduled for routine chest radiography. This result indicates how frequently the method encounters applicable cases when applied non-selectively to general patients who require radiographic chest examination. The advantages of this method will become much more evident with an examination protocol that minimizes unnecessary special examinations or optimizes the balance between screening and special examinations.

Research Code No. : 506.9

Key words : *Chest radiograph, Dual-energy subtraction*

Received Aug. 9, 1996

Department of Radiology, Kanazawa University School of Medicine

はじめに

富士写真フイルム(株)宮台技術開発センターより提供されたエネルギーサブトラクション機能を搭載したFCR 9501ESを金沢大学病院放射線部で試行する機会があったので，当院外来患者について立位胸部1回撮影エネルギー差分法を実施し，その臨床的有用性を評価し，一つの検査法としての位置付けについて考察したので，その結果を報告する．

FCR 9501ESで施行可能な1回撮影胸部エネルギー差分法の臨床応用に関しては，第45回日本医学放射線学会総会(1986年4月)の宿題報告，「肺癌診断の新しい展開—X線CTとcomputed radiographyによる—」の中で「肺癌診断における1回撮影エネルギー差分法」[1]で報告している．その時に本法は対象疾患を肺癌としても特殊検査とはなり得ず，あくまでルーチンX線検査の一つであろうと推論している．したがって今回は，金沢大学病院放射線部に臨床各科より依頼された胸部単純X線撮影に広く応用しての追補の意味もある．

対象と方法

1995年10月12日より11月15日までの約1カ月間に当院放射線部に立位胸部撮影を依頼された外来患者全員1,031症例(男性514症例，女性517症例，年齢7～88歳，平均54歳)にFCR 9501ESを用いて，胸部正面撮影を行った．この装置の外観(Fig.1)とその内部構造を示す(Fig.2)．Fig.2に示すように，厚さ0.8mmの銅板が2枚の大角サイズIPによりサンドウィッチされた状態で撮影が行われる．撮影後，読み取りが行われ，通常のCR画像と共に高エネルギー画像と低エネルギー画像が作成される．その後，自動的に2枚のIPが再びセットされるという胸部専用エネルギー差分撮影をルーチン業務の一つとして，実施可能な装置で1時間に約30症例が施行可能であった．

撮影条件は100kVp，200mA，フィルム焦点間距離200cm，Bucky grid 40 lines／cm (grid ratio 10 : 1)，Photo timerを使用して撮影を行った．

この撮影で得られた3枚の大四ツ切サイズフィルム(25.7



Fig.1 General view of FCR 9501 ES

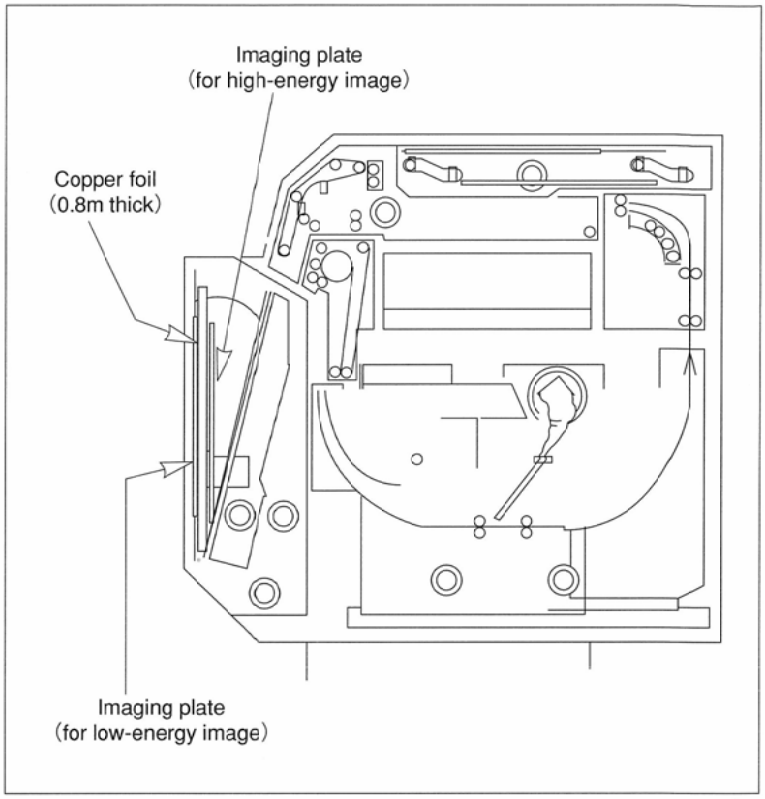

Fig.2 Inside block diagram of FCR 9501 ES showing two imaging plates (for low and high-energy) and the copper metal filter (0.8m thick).

×36.4cm)，すなわち前面IPよりの胸部単純正面像(以下，CR像)と胸部軟部画像(骨を消去した画像)および胸部骨画像(軟部を消去した画像)(以下，ES像)を読影に供した．それぞれの画像処理条件をTable 1に示す．また，後2者のES像のノイズ除去の目的でフィルター繰り返し型ノイズ除去処理(Filter-Iterative Noise Elimination; FINE処理[2])が導入された．

読影方法は対象とした外来患者1,031症例の中で，体動と呼吸停止不良の理由で良好な画質を得ることが困難であった2症例を削除した1,029症例につき，CR像の単独読影，ES像の2枚並列読影，この両者を会わせた3枚並列読影の3群読影方式を数週間以上の間隔をあけて3人の胸部放射線専門医の合意による方式で実施した．

その所見は異常なし，胸部手術後の変化のみ，異

Table 1 Image processing of original, soft tissue and bone images

original (low-energy) image :	0.8 E# 1.6 - 0.20 4R 0.5
soft tissue image :	1.0 E# 1.6 - 0.05 4R 0.5
bone image :	2.2 E# 1.6 - 0.15 5R 0.2

Table 2 Radiological findings evaluated in this study

	CR	ES	CR + ES
Abnormal findings (－)	533	475	488
Abnormal findings (＋)			
A Soft tissue abnormality	30	29	30
B Bone structural abnormality			
① Congenital anomaly	3	5	5
② Fracture (Both fresh and old)	18	27	27
③ Osteolytic or osteoblastic change	6	15	14
C Central structural abnormality			
① Cardiovascular	13	13	13
② Tracheobronchial	9	9	9
③ Calcified lymphnode	21	35	36
④ Mass shadow	7	6	7
D Hilar abnormality	11	11	11
E Pleural abnormality			
① Pneumothorax	3	3	3
② Effusion and thickening	59	59	59
③ Calcification	12	14	14
F Lung field abnormality			
① Homogeneous shadow	44	43	41
② Interstitial shadow	45	48	45
③ Non-calcified nodule	69	116	104
④ Calcified nodule	36	36	37
⑤ Apical cyst	15	21	21

*Material : 861 cases (All cases except those cases with poor quality images and with only post operation abonormal findings)

Table 3　Evaluation of image quality
(soft tissue and bone images pairs)

Poor		89 cases (8.7%)
Good		824 cases (80.0%)
Excellent		116 cases (11.3%)
Exception	Impossible to evaluate an image quality because of poor breath holding	2 cases
Total		1,031 cases

常所見ありの3分類に大分した．手術後の変化とは肋骨切断像，金属クリップの存在，胸膜変化などが明らかなものである．異常所見とはこれを除いた所見を，A．軟部組織の異常，B．骨性胸郭の異常，C．中央陰影の異常，D．肺門部の異常，E．胸膜の異常，F．肺野の異常と分け，さらにTable 2のごとく，それぞれの項目別に細分して3群別(CR，ES，CR＋ES)での異常所見を記載した．

結　果

画質について(Table 3)

軟部画像と骨画像について前者では肋骨陰影がほぼ完全に消去された軟部画像，後者では中央陰影を含む軟部陰影がほぼ完全に消去されており，その画像で左右を決定することが困難な骨画像，この2画像の対を良好とした(Fig.3(A)，(B))．また，不良とは反対に前者で骨陰影，特に肋骨陰影が消去されずに残って見える軟部画像，後者では中央陰影や側胸部で肋骨陰影の描出不良の骨画像の対を不良と

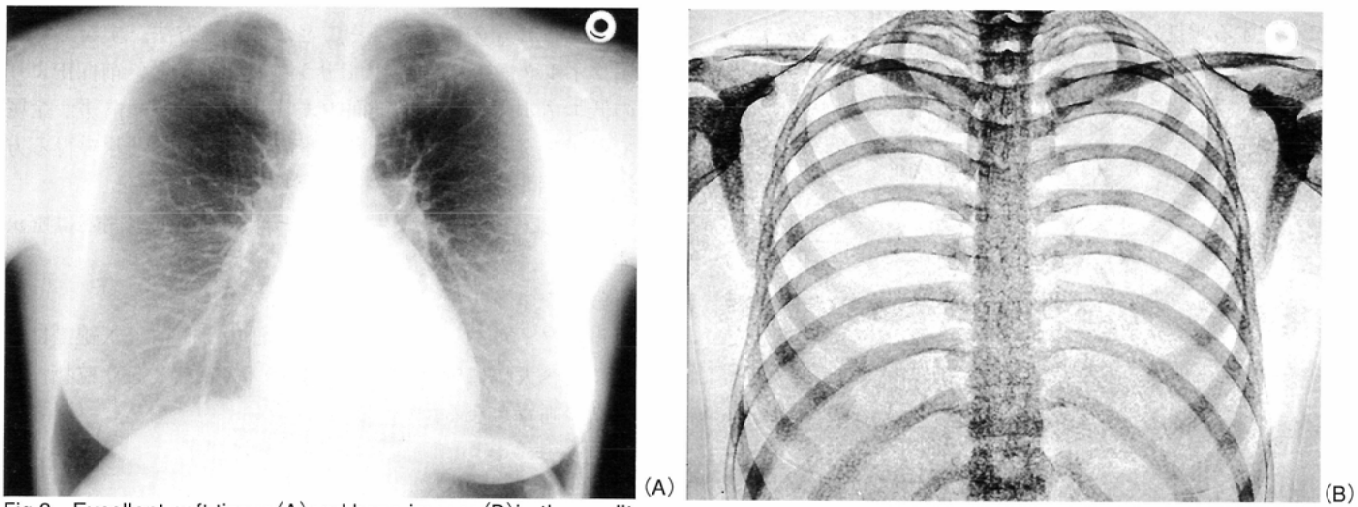

Fig.3　Excellent soft tissue (A) and bone images (B) in the quality.

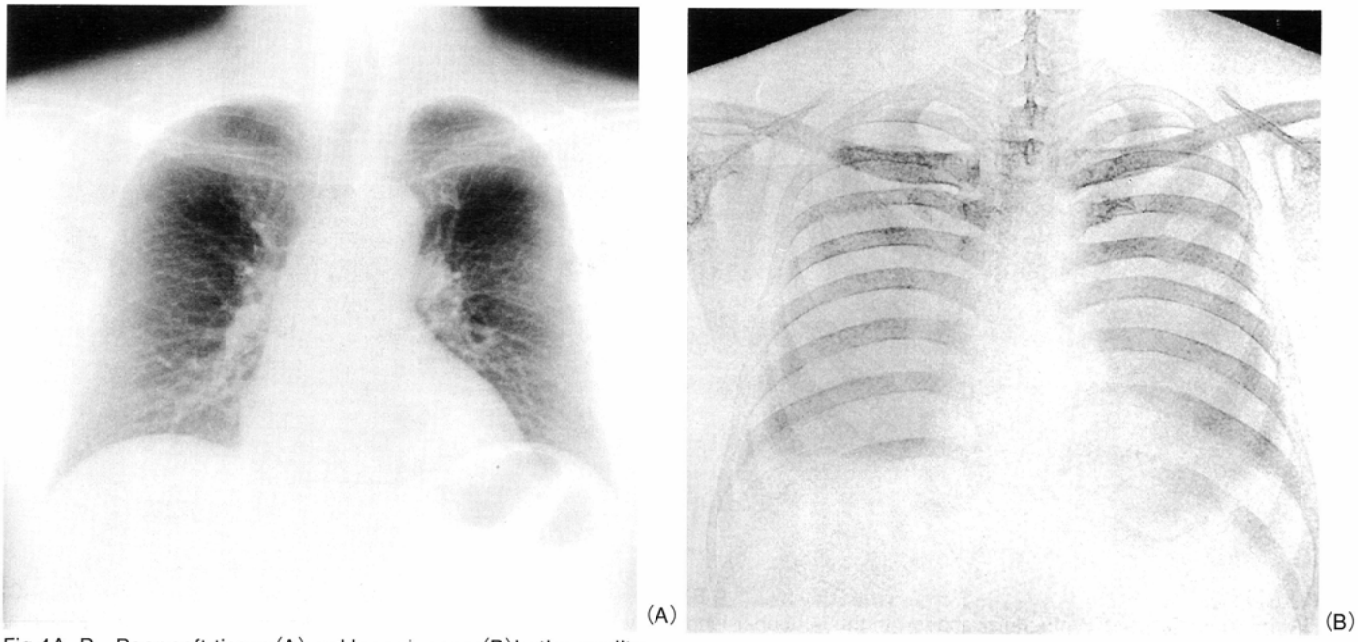

Fig.4A, B　Poor soft tissue (A) and bone images (B) in the quality.

Table 4　Radiation skin dose of the energy subtraction technique

Exposure parameters 100kVp 200mA 63msec FFD: 200cm
Entrance skin radiation dose 17.7mR (4.57×10^{-6} C/kg)
[with Bucky grid (40 line/cm)]
Model 1015 radiation monitor (Radcal Corporation)

判定した(Fig.4(A)，(B))．しかし，この両者に属しない，普通としたものの内容は前者に近いものから後者に近いものまであり，均一でなく，バラツキが多く見られた．その結果はTable 3に示すごとく，不良89症例(8.7%)，普通824症例(80.0%)，良好116症例(11.3%)である．

異常所見について(Table 2)

前述した3群読影方法別所見をTable 2に示す．ここに示す所見は1,031症例より前述した体動による画質不良2症例と，前項の画質評価で不良と判定された89症例，さらに術後変化のみの79症例を除いた861症例についての結果で，1症例に存在する所見は複数であってもすべて採用したものである．

考　察

1983年に富士写真フィルム(株)が，輝尽性蛍光物質を塗布したイメージングプレート(IP)を利用するDigital Radiographyの一種であるFuji Computed Radiography(FCR)を発表[3]，その後，それを応用した特殊画像処理法の一つとしてのエネルギー差分法もいくつか報告されている[1),2),4)-6)]．本法は高圧撮影と低圧撮影の2種類の異なるX線エネルギー撮影で得られる情報を荷重減算することで，特定の吸収特性を持った物質を消去する手法である．すなわち同一被写体に対して，高エネルギー撮影と低エネルギー撮影を行い，吸収信号量の比率が異なる骨部と軟部情報量に適当な重み付けを行った後，サブトラクション(荷重減算)をして骨部に対応する信号を消去したり，逆に軟部の信号を消去したりするものである．したがって，一般に2回の撮影が必要であるが，心大血管，肺血管，横隔膜など動きのある臓器を含む胸部撮影に対しては，アーチファクトが生じ良質画像を得ることが難しい．これを解決する方法として，1回の撮影で上記2種類の情報を得ることができる方法，すなわち金属フィルターを2枚のIPでサンドウィッチし，前面IPよりの低エネルギー情報，後面IPより低エネルギー情報が金属でフィルターされることによる高エネルギー情報を得る方法で，1回撮影エネルギー差分法と呼ばれている．

しかし，動きにより生じるアーチファクトの問題は解決できるが，欠点として，

1)厳密なエネルギー差分が困難である．

2)銅板フィルターを通過した，後面IPに達するX線量は前面に比べ大幅に少なく，1/5～1/10のX線量となり粒状性の目立つ画質となる．

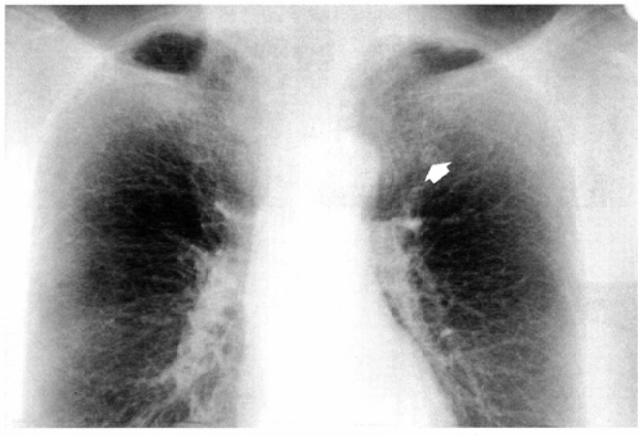

(A)

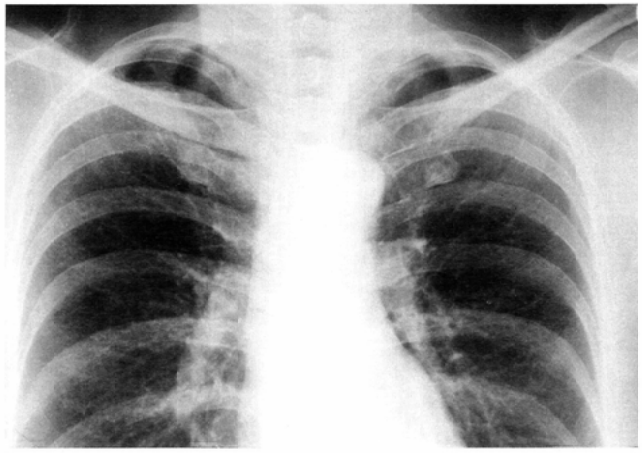

(B)

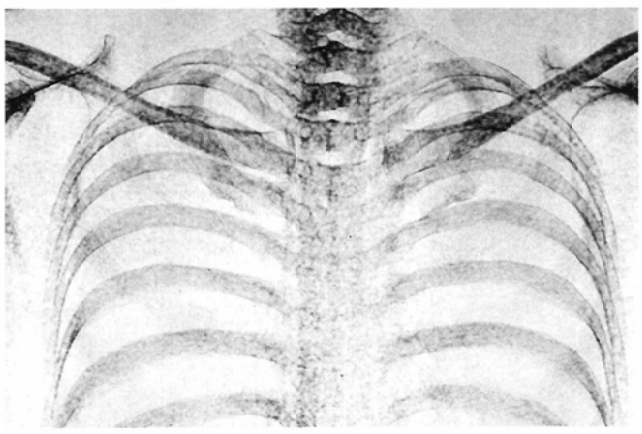

(C)

Fig.5A, B, C　A false positive nodular shadow in the left upper lung(arrow)of the softtissue(bone-subtracted)image at 1st costochondral calcification. A: soft tissue image　B: original CR image　C: bone image

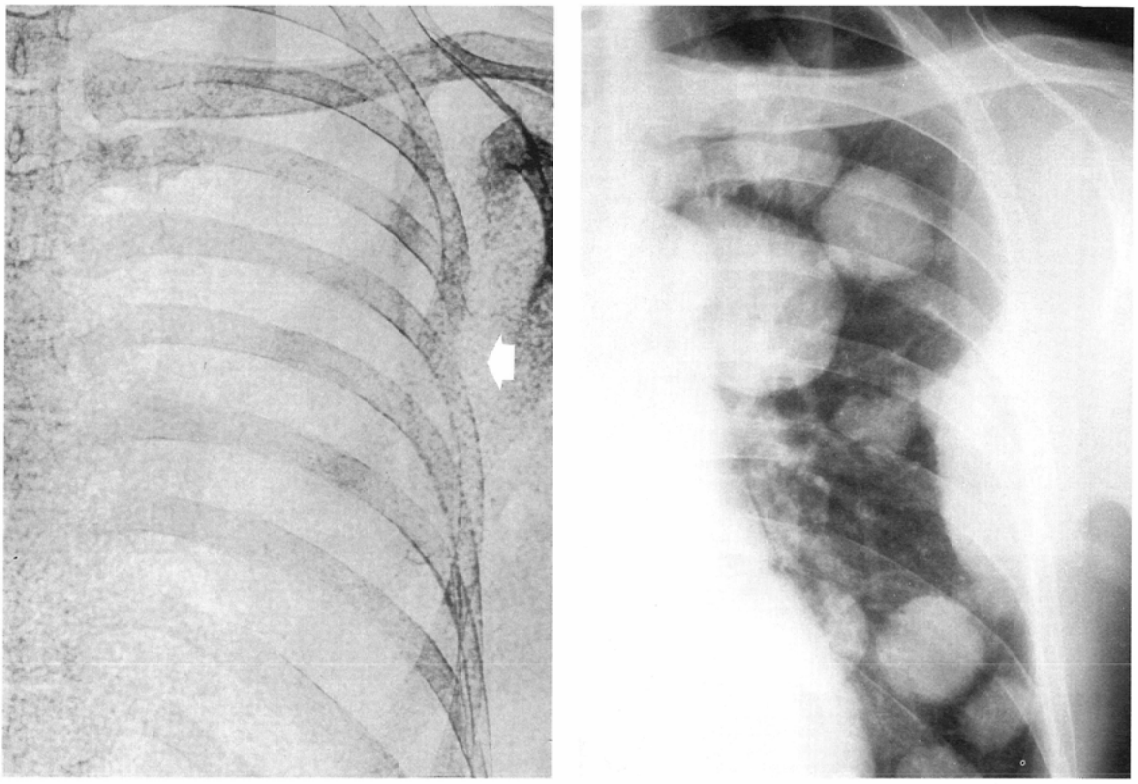

Fig.6 A, B
Metastatic lung cancer with pleura and ribs.
Pleural or extrapleural soft tissue shadow associated with rib metastasis. Soft tissue subtraction provides improved rib defect (arrow) by removing the superimposed soft tissue structures.
A: bone image
B: original CR image

3)これを補うために撮影線量を増加させると結果として，患者の被曝線量の増大を来す．
すなわち画質と被曝線量という問題がtrade-off的に発生する．

そこで画質に関して今回FINE処理という粒状性改善目的の特別処理法が導入された[2]．その結果はTable 3のごとく，広く一般に本法が臨床利用された場合，満足できる結果と言えるかどうか，また，その評価方法も主観的であるなどの問題もあるが，ルーチン使用ということで体格に左右されることのない技術的改良がさらに必要とは考える．しかし，患者皮膚表面での線量を測定したところ，Table 4のごとく，通常の胸部正面撮影の場合とほぼ同じ数字でこの点の問題は解決されていると考えられる．

読影方法に関する検討

今回，検討に供したES像の読影方法として，軟部および骨画像の2枚並列読影で充分か，また単純CR像も加えた3枚並列読影が必要なのかを3種の読影結果より検討してみた．

前群(2枚読影)では，次の3点に問題が生じていることが分かった．
1)中央陰影に重なる石灰化リンパ節(骨画像)や腫瘤陰影(軟部画像)で見逃しが発生していること．
2)肺野の異常で軟部画像において，非石灰化結節が上肺野の肋軟骨化骨部に一致して偽陽性結節が見られていること(Fig.5(A)，(B)，(C))．
3)肺野の異常で軟部画像で間質陰影ありと誤って判断された症例が見られたこと．
上述の1)は中央陰影に重なった部位にはfalse negativeが生じる．2)と3)は軟部画像でfalse positiveが生じると考えられ，画像処理の影響または読影医のこの種の画像への不慣れも原因かもしれないが問題点と考えられる．

以上，読影方法として現状では後群すなわち3枚の並列読影方法を以降の検討では取らざるを得ないと結論して，それで臨床的評価を行うこととした．

本法の臨床的有用性について考察してみる．その有用性を，1)治療法に直結すると考えられる異常所見を得たもの，2)次の検査(X線CT，RI骨シンチグラフィー，気管支鏡など)の適応決定に役立つ所見を得たもの，3)異常所見ではあるが臨床的有用性は低いと考えられるもの，に分けて所見を分析してみた．

治療法に直結すると考えられる所見をoriginal CR像に呈した14症例の中にES像の有用性を認められたものは今回はなかった．しかし，骨画像で転移と考えられる肋骨欠損像の所見があり，治療法の変更に結びつく可能性があるものが17症例あった(Fig.6(A)，(B))．

次に，軟部画像で主として肋骨陰影を消去することにより，それに重なって存在した非石灰化小結節が検出され，胸部CTが施行されたものが37症例(Fig.7(A)，(B)，(C))，

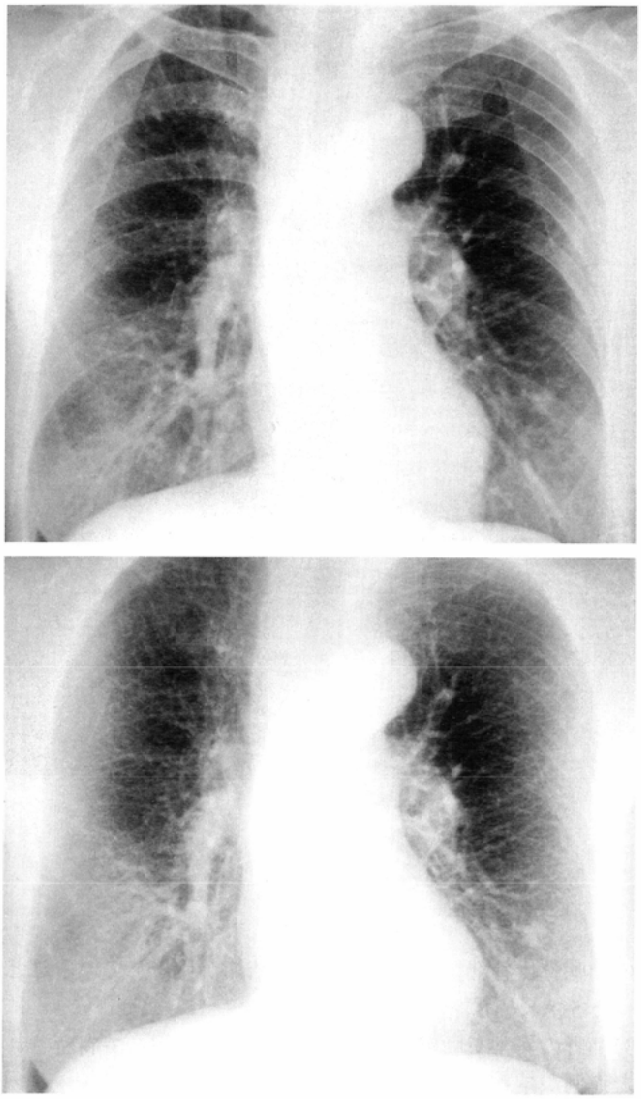

Fig.7 A, B, C Primary lung cancer of left lower lung(1.5×1.0cm). With the bone shadow subtraction, the rib shadows are removed, allowing a small parenchymal nodular shadow to be displayed at much higher contrast. A: original CR image B: soft tissue image C: Thoracic CT image(soft tissue)

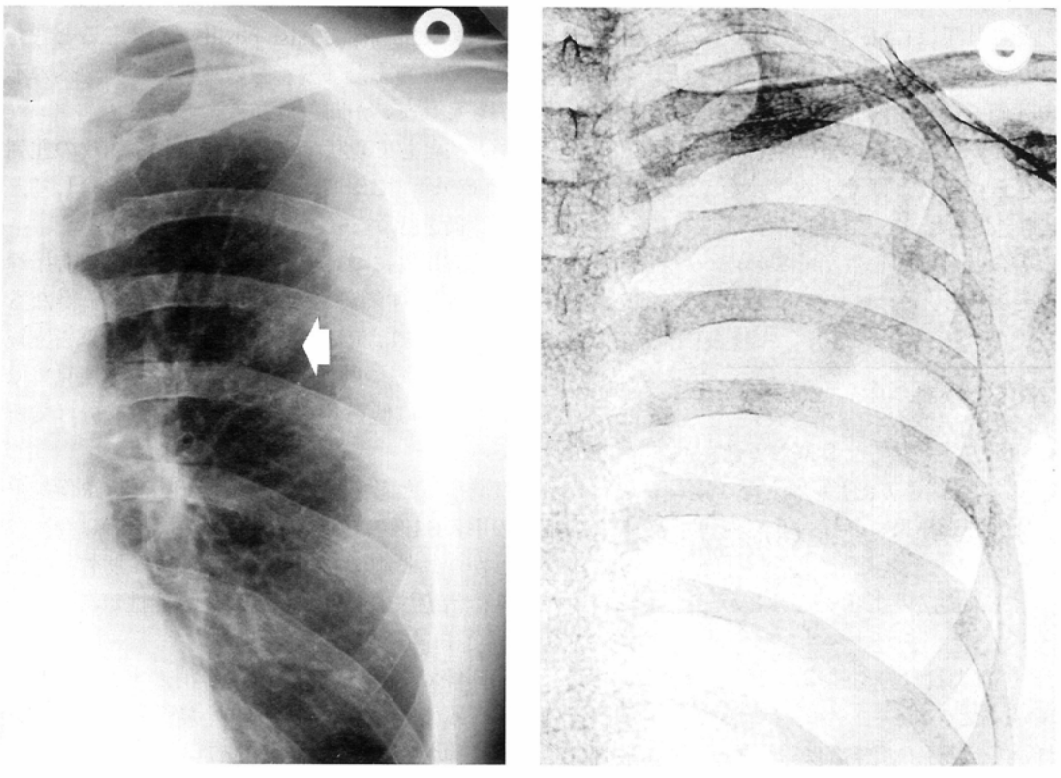

Fig.8A, B The original CR image(A) shows a poorly defined nodular opacity (arrow)in the left lung. Bone image(B)is helpful for revealing to be the rib calcification due to the fracuture.

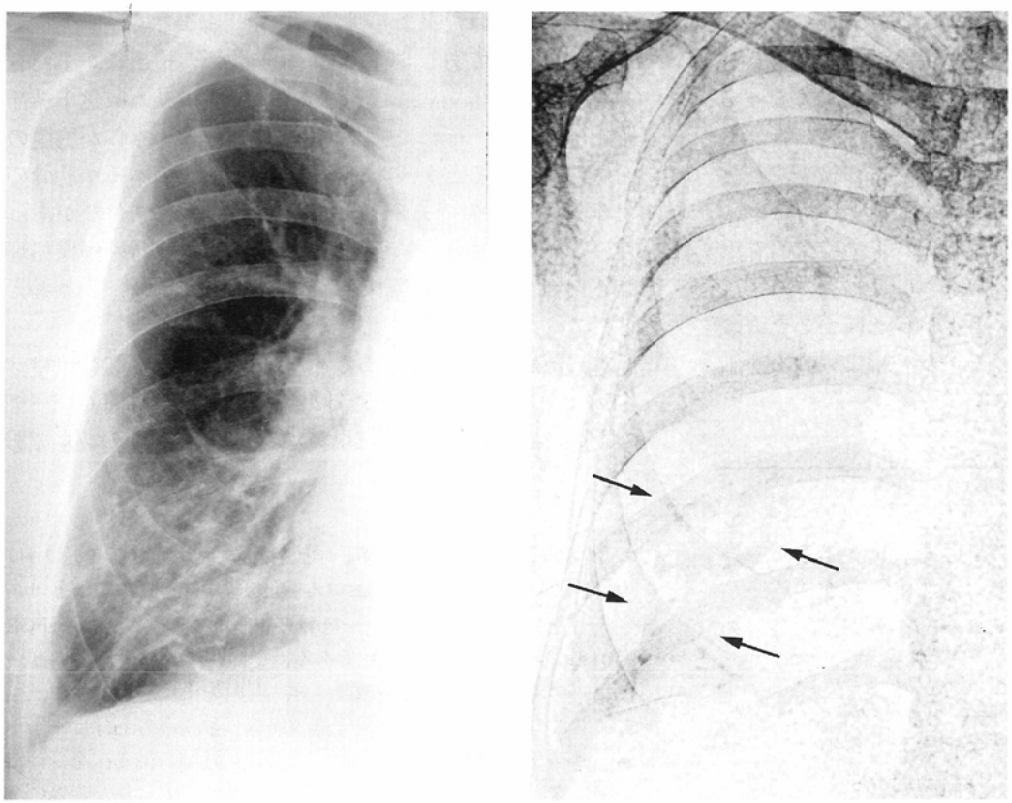

Fig.9 A, B　The original CR image (A) shows the fine infiltrative shadows in right lower lung. Bone image (B) provides to be actually pleural calcification (arrows).

また，一見非石灰化小結節陰影のように見えるが骨画像でそれは肋骨の骨折などによるものであり，その施行をキャンセルされたもの10症例(Fig.8(A)，(B))と，一見肺野均一陰影に見えたが同じく骨画像で前または後面胸膜の石灰化と判明したもの2症例(Fig.9(A)，(B))で，以上，前述の分類2)に属すると考えられる合計66症例は，この意味で臨床的有用性があったと判断すべきで，特に従来よりの報告にある軟部画像における非石灰化小結節陰影の検出有効症例は37症例と最も多く見られたが，骨画像の有用性を示したものも29症例あり，これも合わせ有用性を認められるべきと考える．

その他，軟部画像での肺尖部微細変化，骨画像で肋骨を中心とした先天性奇形，古い肋骨骨折，リンパ節や小結節陰影の石灰化の描出や血管陰影の輪切り像との鑑別に役立ったものは合計30症例あったが，臨床的有用性は低いと考えられる3)に属させるべきと考える．

以上の中で，軟部画像で肋骨陰影を消去すると小結節陰影描出能が向上するという利点は前述したごとく，すでに数多く報告されている[5)-7)]．しかし，われわれの教室では，さらにCR単純像と軟部画像について画像読影時注視点軌跡解析の検討を行い，psychophysiologyの面からもこの利点を裏付ける結果を得ている[8)]．

骨画像における臨床的有用性に関しての報告[9),10)]はあるものの，小結節陰影への石灰沈着の定性・定量，RI骨スキャンを凌駕できるかなど検討が必要ではあるが，骨画像はこの手法の一つの特徴であり，その有用性に注目することを忘れるべきでないと考える．さらに，単純胸部X線像での診断が不可能といわれているpulmonary microcalcification[11)-13)]の質的診断の可能性など，どの程度微量で微小石灰化の存在を骨画像で検出できるかという検討が特に必要である．

以上，その有用性を例数として検討してみると，胸部ルーチン検査として施行した外来患者1,031症例につき，一応新しく付加された所見をもつ96症例(9.3%)，その中で臨床的有用性を示した66症例(6.4%)があったという結果になる．

この数字をどう解釈するかということに関連して考察してみると，その臨床的有用性の内容で直ちに治療法に直結するという形で役立つというものはなく，次に行われるべき検査法の適応を正しく判断するということに役立つという性質のものがほとんどであった．特に原発性肺癌の早期発見に結びつく，その候補陰影としての非石灰化小結節陰影の検出に役立つという症例が一番多くあったということは，胸部単純X線撮影そのものの適応ということに結びつく話になると考えられる．事実この中より3症例の早期肺癌を手術で確認している．

以前は，胸部単純X線撮影がルーチン検査として広く行われる理由の主たるものが，無症状患者よりの感染性肺結核の発見ということにあったと考えられる．しかし，今この疾患は罹患数も少なくなったのみならず，治癒可能な疾患である．したがって，今は原発性肺癌の早期発見を第一に

考えるべき時代であろう．

こういったことを含め，胸部単純X線撮影は何故ルーチン検査になったのか[14]，特にわが国では今どうしてそうなっているのかということも視野に入れた検討が，今回の胸部エネルギー差分法の臨床的有用性に基づく一つの検査法としての位置づけを考えるとき，避けて通れないということになる．そして，次の特殊検査の適応判断にその臨床的有用性があるということは，一次スクリーニング検査，そして質的及び病期診断用特殊検査という，画像診断システムの流れが理想的に構築された時にはその価値はより高く評価されるものになるであろう．

結　論

1)立位胸部1回撮影エネルギー差分法を金沢大学病院の外来患者につき，FCR 9501 ESを用いて約1カ月間実施し，その臨床的有用性について検討し，一つの検査法としての位置づけについて考察した．

2)患者処理能力および被曝線量について問題はなかったが，体格に左右されない良質画像を恒常的に得るにはルーチン検査として施行する以上さらに技術的改良が必要である．

3)本法の読影方式として軟部および骨画像だけでなく，通常画像も並列させる必要が現在は採用せざるを得ない．

4)軟部画像では従来より報告されているごとく，原発性肺癌の候補陰影である非石灰化小結節陰影の検出に，また骨画像では肋骨の異常，石灰化リンパ節および石灰化小結節陰影の診断に，それに肺野の淡い浸潤陰影の本体が胸膜の石灰沈着であるとか，非石灰化小結節陰影の本体が肋骨の異常によるものであるとかいう解明に役立つものがあった．このことより，エネルギー差分法という特殊画像処理で得られる骨画像の臨床的有用性にも注目すべきと考える．

5)本法が臨床的に価値があると考えられた約6％の症例は，金沢大学病院で施行された外来患者の約1カ月間のルーチンという撮影目的での胸部単純X線検査についての数字である．

今回の報告は，第55回日本医学放射線学会(平成8年4月2日)の会長講演(金沢大学病院における胸部X線単純撮影の現況とエネルギー差分法導入について―Fuji Computed Radiography(FCR 9501 ES)を用いて―)の要旨である．その時座長の労をお取りいただいた長崎大学放射線科教授　林　邦昭先生に深謝します．さらに，この報告に金沢大学医学部放射線医学教室の上村良一，小林　健両君と放射線部 島田裕弘，松井武司技師の御支援を受けたことに感謝します．また，この報告を可能にしてくれた背景に金沢大学医学部放射線医学教室と金沢大学病院放射線部があることをここに記します．

文　献

1) 高島　力：肺癌診断の新しい展開－X線CTとcomputed radiographyによる－．日本医放会誌　47：445-464，1987
2) 武尾英哉，志村一男，布施田裕一，他：FCRの新しい画像処理：エネルギーサブトラクションFCR 9501 ES／FCR DX-A. Fuji Medical Review No.4：2-24，1994
3) Sonoda M, Takano M, Miyahara J, et al: Computed radiography utilizing scanning stimulated luminescence. Radiology 148: 833-838, 1983
4) Ito W, Shimura K, Nakajima N, et al: Improvement of detection in computed radiogaraphy by new single-exposure dual-energy subtraction. Proc SPIE 1652: 386-396, 1992
5) Kido S, Ikezoe J, Naito H, et al: Clinical evaluation of pulmonary nodules with single-exposure dual-energy subtraction chest radiography with an iterative noise-reduction algorithm. Radiology 194: 407-412, 1995
6) Ishigaki T, Sakuma S, Ikeda, M: One-shot dual-energy subtraction chest imaging with computed radiography: Clinical evaluation of film images. Radiology 168: 67-72, 1988
7) 野畠浩司：肺野結節影に対する胸部X線写真の診断能に関する基礎的および臨床的研究－フィルム／スクリーン法，Computed radiography，X線エネルギー差分法軟部画像での比較－．金沢大学十全医学会雑誌　100：1211-1231，1991
8) 木村真里：各種画像読影時における注視点解析に関する研究．未発表
9) Fraser RG, Hickey NM, Niklason LT, et al: Calcification in pulmonary nodules; detection with dual-energy digital radiography. Radiology 160: 595-601, 1986
10) 小林　健：Digital Radiography (Fuji computed radiography)を用いた肺野結節影内石灰化の検出に対する検討－胸部1回エネルギー差分法骨画像を用いて－．日本医放会誌　55：638-645，1995
11) Felson B: Chest Roentgenology. 1st ed., p.479, WB Saunders, 1973
12) Mootz JR, Sagel SS, Roberts TH: Roentgenographic manifestations of pulmonary calcifications. A rare cause of respiratory failure in chronic renal disease. Radiology 107: 55-60, 1973
13) Sanders C, Frank MS, Rostand SG, et al: Metastatic calcification of the heart and lungs in end-stage renal disease: detection and quantification by dual-energy digital chest radiography. Amer J Roentgenol 149: 881-887, 1987
14) Gurney JW: Why chest radiography became routine. Radiology 195: 245-246, 1995