The University of Osaka
Institutional Knowledge Archive

Title	Optical Flow法による食道壁運動解析の試み
Author(s)	嶋田, 守男; 妹尾, 淳史; 林, 三進 他
Citation	日本医学放射線学会雑誌. 1997, 57(7), p. 436-436
Version Type	VoR
URL	https://hdl.handle.net/11094/15414
rights	
Note	

The University of Osaka Institutional Knowledge Archive : OUKA

https://ir.library.osaka-u.ac.jp/

The University of Osaka

Optical Flow法による食道壁運動解析の試み

嶋田　守男[1)]　妹尾　淳史[2)]　林　　三進[1)]　木暮　　喬[3)]　伊東　邦子[1)]
1）東邦大学医学部放射線医学第一講座　2）東邦大学医学部大森病院中央放射線部　3）財団法人東京顕微鏡院

Trial of Analysis of Esophageal Wall Motion Using Optical Flow Method on Esophagogram

Morio Shimada[1)], Atsushi Senoo[2)], Sanshin Hayashi[1)], Takashi Kogure[3)] and Kuniko Ito[1)]
1) 1st Department of Radiology, Toho University School of Medicine
2) Division of Radiology, Omori Hospital, Toho University School of Medicine 3) Tokyo Kenbikyoin Foundation

Key words : Optical flow method, Esophagus, Motion analysis　　*Research Code No.* : *511.9*
Received Aug. 29. 1996 ; revision accepted Apr. 23. 1997

Several studies have indicated that the analysis of esophageal motion provides a valid means of identifying esophageal diseases. Although this motion can be seen on esophagogram, its quantification leaves much room for improvement. This study presents a computer method to quantify the apparent motion (optical flow) observed on sequences of esophagogram. This method computes at every point of a sequence of digitized images the two-dimensional velocity vector which characterized its motion from one image to the next image. The information on motion of the esophagus can be displayed by superimposing the local velocity vector on the original image.

はじめに

本研究の目的は，optical flow法を食道造影のX ray-VTR画像の拡張期と収縮期の食道壁運動の解析に応用し，壁運動を正確に評価可能かを検討することである．

材料および方法

Optical flow法は，連続した一連の画像からpixelごとに移動方向や大きさの速度ベクトルを算出するアルゴリズムである．この中の勾配法の代表のHorn & Schunkの方法[1)]（空間的大域最適化法）を採用し，算出programは，C言語を用いて開発した[2)]．Computer simulationでring phantomを収縮させ角度の誤差について精度評価した．臨床例については，正常例1例（informed consentを得た）と食道粘膜下腫瘍1例の食道造影のVTR画像を1/15（frame/frame）sec（この場合取り込んだVTR画像15frameが1secとなる）ごとに画像をcomputerに取り込み192×192matrixの範囲でoptical flowを解析した．

結　果

半径を2pixel，simulation ring phantomにおいて縮めたときの各pixel毎の移動ベクトルの示す角度を理論値とoptical flowでの計測値を比較したときの精度は96％であった．正常の食道壁の運動のoptical flowは，収縮前期，中期は，水平方向の移動ベクトル成分が大部分であり，収縮後期には，下向きの移動ベクトル成分を示した．胸部上部食道後壁の食道粘膜下腫瘍（54歳女性，平滑筋腫，上下長2cm）の壁運動のoptical flowは，1 imageおよび2 imageにおいて，任意の方向の移動ベクトル成分を持つ傾向がみられた（Fig.1）．

考　察

Optical flow解析で，正常食道壁運動は，収縮前期，中期は，水平方向の運動をし，収縮後期に下への運動をすることを捉え，平滑筋腫の壁運動は，任意の速度ベクトルを示すことを捉えた．現時点では，症例数が少ないが，さらに症例数を重ね解析し，最終的には食道癌深達度診断などに応用可能ではないかと考えている．

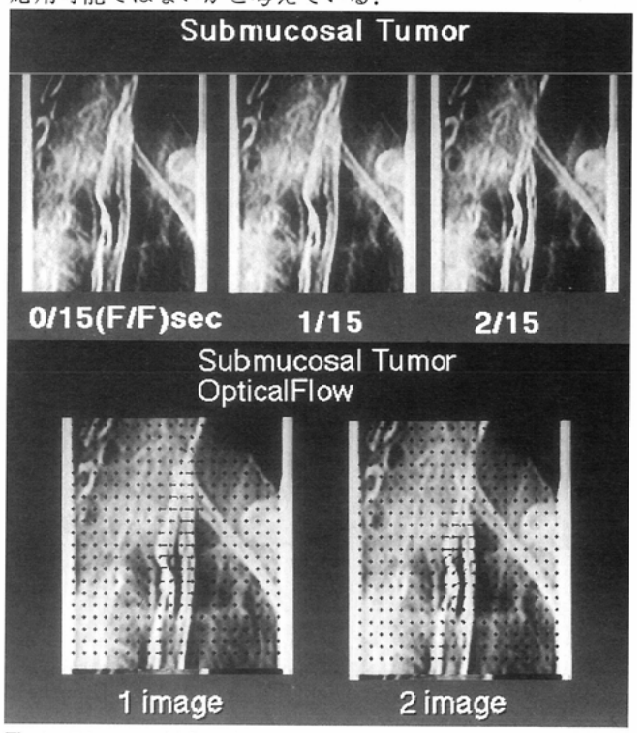

Fig.1　54 years old female. Optical flow of submucosal tumor. 1 image demonstrates optical flow image which characterizes its motion from 0/15（frame/frame）sec image to 1/15（frame/frame）sec image. 2 image demonstrates optical flow image which characterizes its motion from 1/15（frame/frame）sec image to 2/15（frame/frame）sec image. The optical flow of the wall of submucosal tumor depicts the random velocity vectors. The esophageal normal wall depicts the horizontal velocity vectors and at the systolic end stage of esophageal movement the wall depicts downward velocity vectors.

文　献

1）Horn BKP, Schunck BG: Determining Optical Flow.　Artificial Interlligence 17: 185-203, 1981
2）嶋田守男，妹尾淳史，伊東邦子，他：Optical Flow法による食道壁運動解析の試み．日本医放会誌 56：S111，1996