The University of Osaka
Institutional Knowledge Archive

Title	炭酸ガスを用いたIADSA
Author(s)	竹田, 利明; 井戸, 邦雄; 湯浅, 祐二 他
Citation	日本医学放射線学会雑誌. 1988, 48(9), p. 1053-1060
Version Type	VoR
URL	https://hdl.handle.net/11094/15439
rights	
Note	

The University of Osaka Institutional Knowledge Archive : OUKA

https://ir.library.osaka-u.ac.jp/

The University of Osaka

日本医放会誌：48（9），1053—1060，1988（昭63）

炭酸ガスを用いたIADSA

慶応義塾大学医学部放射線診断部
竹田　利明　井戸　邦雄　湯浅　祐二　西村　玄
橋本　統　姜　栄樹　大川　伸一　中塚　誠之
三浦　弘志　小林　成司　田中　俊彦　平松　京一

（昭和62年8月19日受付）
（昭和63年2月22日最終原稿受付）

Intra-arterial Digital Subtraction Angiography (IA-DSA) with Carbon Dioxide

Toshiaki Takeda, Kunio Ido, Yuji Yuasa Gen Nishimura, Subaru Hashimoto, Eiki Kyo, Shinichi Ookawa, Seishi Nakatsuka, Hiroshi Miura, Seiji Kobayashi, Toshihiko Tanaka and Kyoichi Hiramatsu
Department of Diagnostic Radiology, Keio University School of Medicine

Research Code No. : 502.4

Key Words : DAS, Carbon dioxide, Arterio-venous shunt, Arterio-portal shunt

Intra-Arterial Digital Subtraction Angiography (IA-DSA) with Carbon Dioxide (CO_2) was performed on 41 patients mainly with liver or renal diseases, and its angiographic manifestation was compared with that of conventional angiography. Although the image quality of the arterial or capillary phase was inferior to that of conventional angiography with iodinated contrast media, the detectablity of arterio-venous shunting was excellent. In fact, DSA with CO_2 revealed the presence of A-V (A-P) shunt in 26 patients (26/41:63.4% HCC, 13/15:86.7% metastatic liver tumor, 2/3:66.7% RCC, 1/5: 20%). On the other hand, conventional angiography was able to show in only 5 cases. DSA with CO_2 will become an effective method for detecting minute arterio-venous shunting which can not be demonstratd with conventional angiography.

1. 初めに

陰性造影剤として，種々の気体を体腔内に投与する試みは1920年代より行われている．

なかでも炭酸ガスは，血漿への溶解度が高く，呼気中へも素早く排泄されるため，安全な造影剤であることが知られている．また，ヨード系造影剤の持つ過敏性反応の危険性も少ないことが予想される．

最近では超音波断層装置を用いて，末梢静脈から炭酸ガスを投与し，心臓内での右—左短絡を描出したり[1)2)]，あるいは肝動脈内に炭酸ガスを注入し，肝腫瘍を造影したりする試みが行われるようになった[3)]．1982年にはHawkinsにより，炭酸ガスを経動脈性に投与し，DSA像を得る試みが報告されている[4)]．我々も炭酸ガスの安全性に着目し，経動脈性DSA（IA-DSA）を行った．その結果，従来の液体造影剤と，血管造影法の組合わせでは描出できなかった，小さなA-V shuntの検出に極めて秀れているという新しい知見を得たことは第47巻・第2号に報告した[5)]．その後，症例を増し，描出されたA-V（A-P）shuntの意義や血流動態との関係に若干の考察を加えたので報告する．

2. 対象・方法

対象

Table 1 Cases

Liver		kidney	
HCC	15	RCC	5
meta	3	AVM	3
hemangioma	1	lymphoma	1
tumor free	10	meta	1
		tumor free	2
male	25		
female	16		
total	41	age 34−74(mean 58.2)	

1986年8月から，1987年2月まで，当科で血管造影の行われた症例のうち，肝細胞癌・15例，腎癌・5例，腎動静脈奇形（AVM）3例など，肝・腎の腫瘍性疾患・及び腫瘍の疑われるものを中心に41症例を対象とした．（Table 1）このうち，手術確認例は16例で，そのほかは，血管造影，超音波断層撮影，CTなどの画像と，臨床経過，腫瘍マーカーなどにより総合的に診断した．

方法

肝疾患：まず，通常のヨード系造影剤（meglumine diatrizoate）76%で肝動脈造影を行う．主に右大腿動脈よりセルジンガー法でカテーテルを挿入し選択的腹腔動脈造影を行った後，超選択的肝動脈造影用カテーテルに変える．カテーテルを固有肝動脈（または総肝動脈）まで挿入し，毎秒3ml，総量301mlの造影剤を注入する．撮影は1/s×10.1/2s×18で行った．

次に，炭酸ガス注入器ガスター（Cathex）からシリンジに滅菌した炭酸ガス30mlを取り，上記のカテーテル内に2～3秒間で手圧で注入する．パルスモードで2/s×3.1/s×10～15秒間撮影した．

腎疾患：肝同様，セルジンガー法によりカテーテルを腎動脈に挿入し，毎秒5ml，総量15mlの造影剤を注入する．撮影は，3/s×3.1/s×4.1/2s×6で行った．次に炭酸ガスによるDSAを上記肝疾患例と同様に行った．ただし注入量は20mlまたは30mlとした．それぞれに付き，従来の血管造影法と炭酸ガスによるDSA（及び，症例によりヨード系造影剤によるDSA）の面像を比較した．比較項目は，動脈相・腫瘍濃染の描出・A-V shuntの検出能である．

Table 2 Visibility of the small arteries in CO_2 DAS

hepatic arteries		renal arteries	
segmental branch	15	segmental branch	9
subsegmental branch	11	interlober artery	3
smaller branches	3	arcuate artery and smaller branches	0

3. 結　果

a）動脈相

従来の血管造影法では，通常，肝では区域枝以下4～5次分枝の末梢まで，腎では弓状動脈・小葉間動脈まで読影可能である．これに対し，炭酸ガスによるDSAではTable 2のごとく，ほぼ亜区域枝までの同定が可能であった（Table 2）．

通常の血管造影では，注入開始から4～5秒で各臓器の末梢動脈枝が描出され，その後数秒間は実質濃染像が持続する．しかし，炭酸ガスによるDSAでは注入後1～2秒で末梢動脈枝が造影されるものの，大動脈へ著明に逆流し，実質の濃染は得られなかった．また，正常の循環時間での静脈の描出もなかった．

b）腫瘍濃染

腫瘍濃染に関してはTable 3のごとくである．

肝腫瘍群19例中6例＝32%，腎腫瘍群7例中2例＝29%（通常の血管造影ではそれぞれ，18/19＝95%，7/7＝100%）が腫瘍の存在を指摘できたのみ，明らかに腫瘍自体の描出力は劣っていた（Table 3）．

c）A-V（A-P）shunt

shuntの描出能はTable 4のごとくで，肝腫瘍群の19例中16例＝74%，腎腫瘍群の10例中4例＝40%に認められた．通常の血管造影では，肝腫瘍群19例中，肝細胞癌2例に，腎腫瘍群中腎動静脈奇形3例にshuntが描出された．（Table 4）またshuntの出現した時間は肝腫瘍のほとんどが2秒以内，腎動静脈奇形では3例すべて1秒以内（通常の血管造影では，肝細胞癌，3～4秒，腎動静脈奇形，1～2秒）であった．

以上のように炭酸ガスを用いたDSAはヨード系造影剤による血管造影法に比べて動脈相・腫瘍

Table 3　Visibility of the tumor stain in CO_2 DAS (comparison with conventional angiography)

a) Liver

	conventional study	DSA with CO_2
clearly visible	14	5
faintly visible	4	1
not visible	1	13
	19	19

b) Kidney

	conventional study	DSA with CO_2
clearly visible	4	1
faintly visible	3	1
not visible	0	5
	7	7

Table 4　Detectability of A-V (A-P) shunts (comparison with conventional angiography)

a) Liver

	conventional study	DSA with CO_2	(DSA with iod.)
HCC	2/15	13/15	1/2
meta	0/3	2/3	–
hemangioma	0/1	1/1	–
	2/19	16/19	1/2

b) Kidney

	conventional study	DSA with CO_2	(DSA with iod.)
RCC	0/5	1/5	0/1
lymphoma	0/1	0/1	–
meta	0/1	0/1	–
AVM	3/3	3/3	1/1
	3/10	4/10	1/2

c) tumor-free group

	conventional study	DSA with CO_2	(DSA with iod.)
Liver	0/10	6/10	–
Kidney	0/2	0/2	–
	0/12	6/12	

濃染の描出能は劣っていた．また，実質の濃染像は得られず，正常の循環時間での静脈相の描出はまったく認められなかった．

しかし，対照的にA-V shunt (A-P shunt) が存在する場合には，その検出能は極めて優れていた．

4. 症　例

1. 56歳　男性　肝細胞癌

肝動脈造影動脈相では，腫大した左葉外側区に腫瘍血管の増生が認められる．これに対し，炭酸ガスによるDSAでは注入後1.5秒後に腫瘍濃染と同時に逆行性にS3領域の門脈が描出されはじめた．炭酸ガスはその後，umbilical point まで達し，更に2秒後にはS2•S4領域の門脈を巡行性に造影している．

肝動脈造影毛細管相では，主腫瘍の濃染と左葉内側区には，娘結節の存在が明らかとなっている．炭酸ガスによるDSAでは娘結節の濃染は見られないものの，A-P shunt を介して造影される門脈域と，娘結節の存在する領域が一致することは，門脈を介した肝内転移の可能性を考えると興味深い．また，上腸間膜動脈造影毛細管相では，S3領域の門脈の描出が不良であった．A-P shunt による negatile flow を表現していることが推測される．

2. 65歳　男性　肝細胞癌

従来の血管造影法では動脈相・腫瘍濃染（主，娘結節）は明瞭であるが，shunt の検出は困難である．これに対し炭酸ガスによるDSAでは腫瘍濃染はほとんどみられないものの，炭酸ガス注入後2.5秒よりS8領域の門脈から逆行性に造影され初め，更に2秒後には門脈本幹から両葉の門脈が巡行性に造影された．得られた門脈像は通常の上腸間膜動脈造影における門脈相よりも鮮明で，末梢まで描出されている．一部，肝静脈も造影されている．

3. 35歳　女性　腎動静脈奇形

腎動脈造影で，右腎中央部に cirsoid type の動静脈奇形が認められ，shunt を介して腎静脈から下大静脈が造影されている．炭酸ガスを用いたDSAでは大動脈への逆流が多く，腎動脈末梢の描出は悪いが，注入直後に動静脈奇形の血管腔が濃染した．栄養動脈の同定も，従来の血管造影法に比べて容易である．さらに1秒後には腎静脈を通り，下大静脈への炭酸ガスの流れが明瞭である．この症例は，栄養動脈にカテーテルを挿入し，無

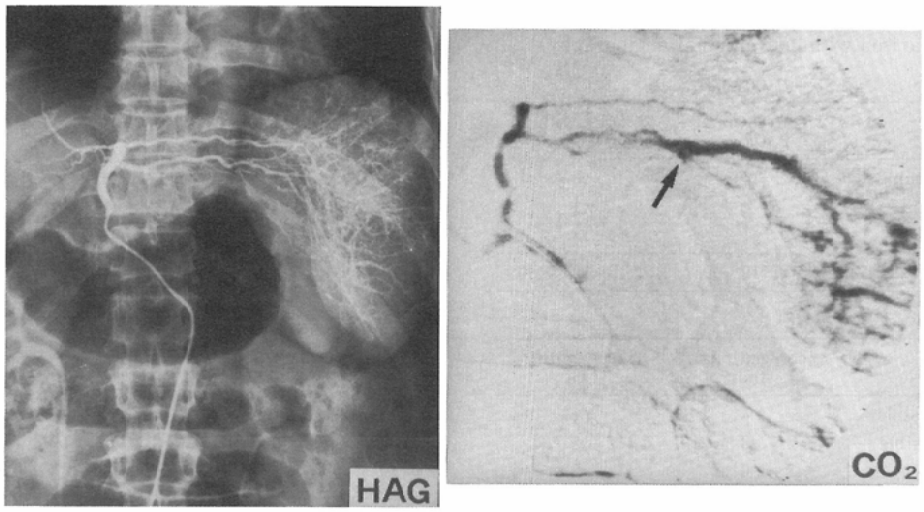

Fig. 1 56y/o male HCC
A : A super-selective left hepatic arteriography (HAG) shows the neovascularity of the tumor in the left lobe of the liver. with CO_2 study, the portal branch of the ventral segment of the lateral lobe began to be opacified in reverse 1.5 seconds after the injection. (arrow)

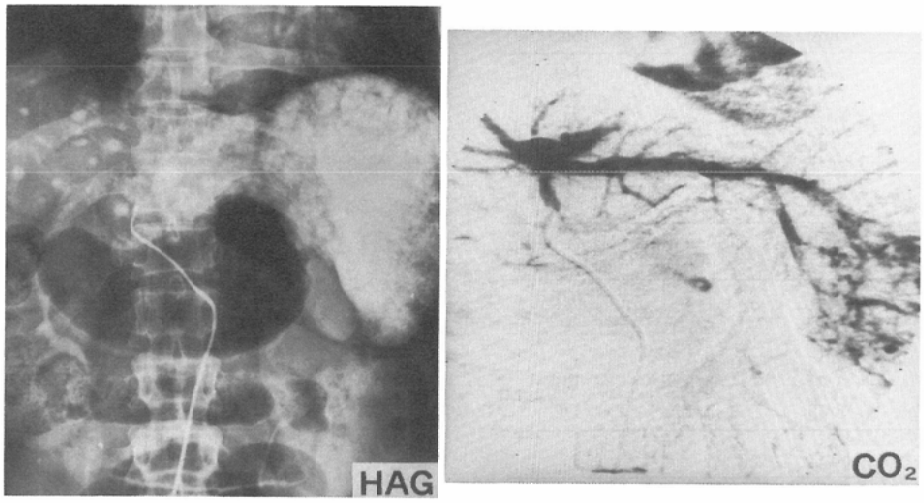

B : CO_2 then opacified the medial segment and the dorsal segment of the lateral lobe through the umbilical point. In the capillary phase, HAG revealed the presence of daughter nodules in these areas.

水エタノールで塞栓術を施行した．塞栓後はshuntは見られない．

5. 考　察

結果にのべたごとく，炭酸ガスによるDSAは従来の血管造影法に比べて動脈相・腫瘍濃染の描出に劣っていた．

肝では，亜区域枝以下・腎では弓状動脈以下の末梢動脈の描出が悪いのは，炭酸ガスが実際に末梢動脈内に入っていかないためであると考えられる．つまり，炭酸ガスが毛細血管，あるいは類洞まで達していないためで，前毛細管のレベルで流れがとまり，血漿中に吸収されるためと考えられ

Fig. 2　65y/o male HCC
A : Tumor stains are obvious in the conventional hepatic arteriography. But the presence of A-P shunt cannot be pointed out with this image. (Left : late arterial phase, Right : capillary phase)

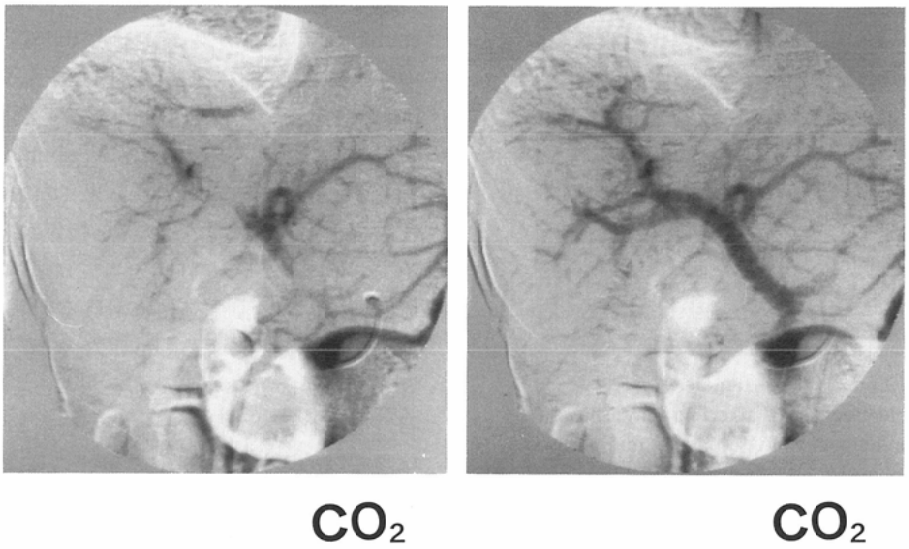

B : In CO_2 study, although the tumor stain itself is scarcely opacified, A-P shunt is clearly seen. At first, the portal branch of the antero-supeior segment of the right lobe started to be opacified, and finally, whole portal tree was opacified. (Left : 2.5 seconds after the injection, Right : 2 seconds later)

る．これは，手圧により比較的抵抗なく容易に注入できるものの，大動脈へ大量に逆流し実質の濃染が得られない事実から推測される．その機構は明らかにはできないが，我々は血漿の膜をもった気体には，血管径がある程度細くなると強い粘性が働き，急激に抵抗が高まるためと考えている．また気体としての浮遊性もある程度関与しているであろう．

肝細胞癌４例・転移性肝癌１例・腎癌１例では腫瘍濃染が明らかで，注入後10～20秒間続いた．いづれの例も通常の血管造影法では腫瘍濃染が強く，pooling が著明であった．また，shunt を介して太い静脈に出た場合炭酸ガスは直径数ミリの気胞として十数秒間停滞して見えた．以上から，太い血管腔内での吸収には末梢血管内での吸収よりも時間がかかることが理解される．

A-P (A-V) shunt がある場合その描出は動脈相の早期になされた．全例４秒以内で，半数以上は

2秒以内にみられた．肝組胞癌2例では通常の血管造影法でそれぞれ3秒後・4秒後に描出されたのに対し，炭酸ガスによるDSAではいずれも1.5秒後に認められた．腎動静脈奇形ではいずれも注入後1秒以内である．ことに腎動静脈奇形の場合にはその栄養動脈のみが描出されており，速い部位の血流を強調していることがわかる．

shunt後の門脈の流れは，巡行性と逆行性の両者がみられ，血行動態を推測する上で興味深かった．例えば，症例1では，左葉外側区に存在する肝細胞癌からS3領域の門脈枝が逆行性に見え始め，umbilical pointから順行性にS2•S4の門脈枝を造影した．この症例では，上腸間膜動脈造影の門脈相でS3領域の門脈枝が造影不良であった．shuntによる圧の上昇で血行が逆転したものであろう．

また症例2ではS8領域の主腫瘍から逆行性に門脈枝が描出され始め，門脈本幹から両葉の亜区域枝まで明瞭に認められた．

限局性のshunt症例では，区域枝以下の狭い範囲の門脈描出の例が多かったが，いずれも巡行性であった．Bookstein の唱えるtransvasal typeのA-P shunt（門脈のvasa vasorumを介したshunt）と思われる[6]．また，奥田らはA-P shuntの様式として，門脈腫瘍栓を栄養するvasa vasorumや，あるいは腫瘍による直接の門脈破壊などの可能性を考えているが，もし，shuntの部位に血管造影上描出できないような小さな娘結節が存在するとすれば，これらの説を指示することとなる[7]．

肝細胞癌の肝動脈造影における門脈の描出は，腫瘍の血管破壊によるshuntなのか，腫瘍の導出静脈なのか，意見のわかれるところである．しかし，いずれにせよ門脈を介した肝内転移の可能性は現在認められており，，炭酸ガスによるDSAの秀れたshunt検出能は肝内転移巣の推測に有効と

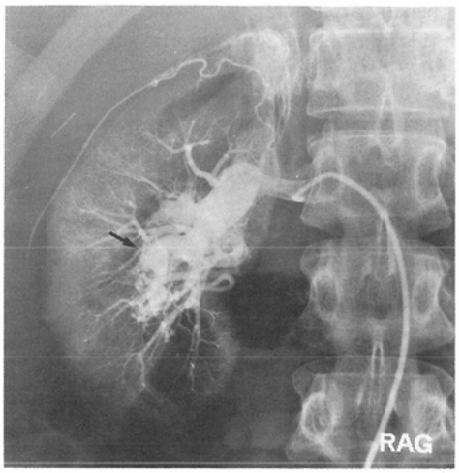

Fig. 3 35y/o female AVM
A：The selective renal arteriography shows the dense vascular pool of AVM in the mid-porton of the right kindney, and early opacification of the renal vein and IVC is also seen.

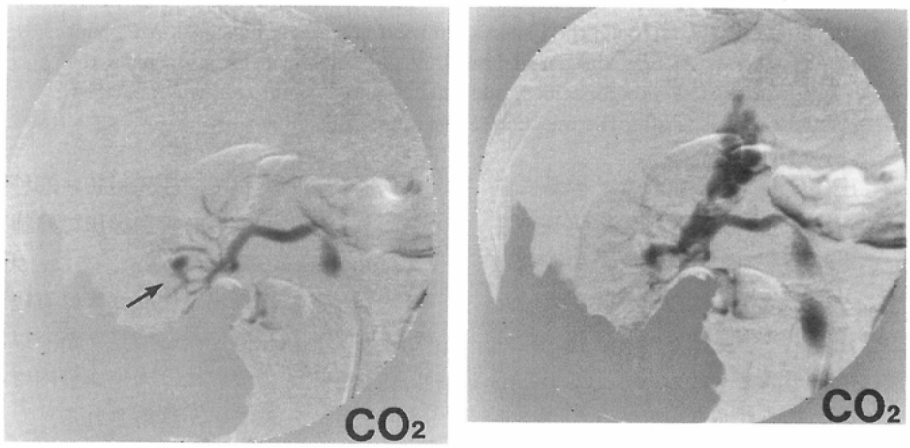

B：In CO_2 study, the feeding artery is easily recognized. (arrow) CO_2 in IVC is seen as gaseous bubbles. (Left：0.5seconds after the injection, Right：1 second later)

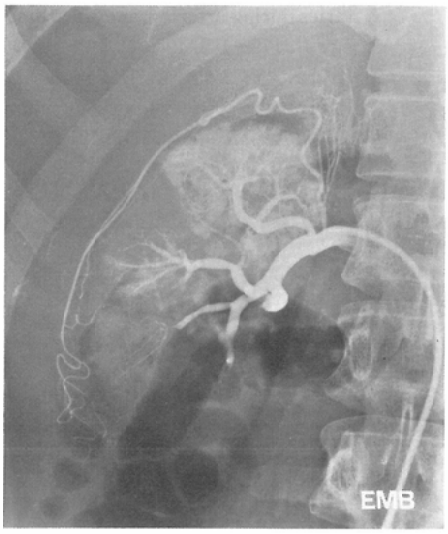

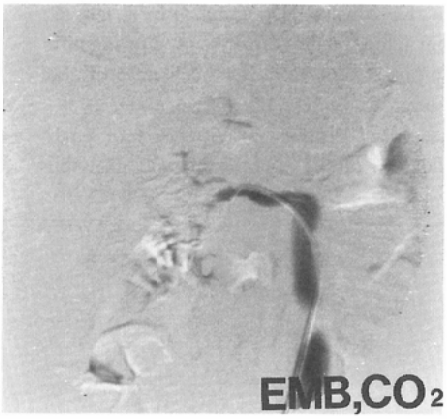

C：Post-embolization with absolute ethanol No early opacificatoin of venous systems is seen in each studies.

いえよう[8]．

従来 A-p shunt をもつことが少ないとされた転移性肝癌や肝血管腫[9]，あるいは従来の血管造影法で腫瘍を持たない肝に炭酸ガスによる DSA で A-P shunt が認められたことは注目に値する．いずれも区域枝以下だけの狭い範囲が描出されたが，生理的にあるとされる動脈，門脈間の交通を見ているのか，それとも画像に現れないような小さな腫瘍にともなう A-P shunt なのかは不明である．今後のフォローアップが必要と思われる．

以上，炭酸ガスは気体（おそらくは血漿の膜を有する気胞状の）として，液体の造影剤とは異なった特異な流動性を示した．浮遊性により高い部位に停まったり，正常の毛細管を通って静脈へ流出しないという欠点はある．しかし腎動静脈奇形の症例で見られるように，血流の速さには極めて敏感である．これに対し，粘度の高い液体造影剤では shunt 血管を選択的に通過するとは思えず，濃度分解能の高い DSA を用いてもその検出は困難であろう．気体と液体の根本的な流動性の差異が A-V shunt の検出率に反映しているのである．

6. 結　語

炭酸ガスを陰性造影剤として動脈内に投与し，DSA 像を得た．気体であるため，特異な流動性を示し，動脈相や腫瘍濃染像は従来の血管造影法に比べて劣っていたが，A-P（A-V）shunt の検出には極めて鋭敏であった．その解釈にはいまだ検討の余地を残すが，肝血行動態や肝内転移の検討，微細な A-V shunt の検出に極めて有力な検査法となろう．

文　献

1) Meltzer RS, Serruys PW, Hugenholtz PG, et al: Intravenous carbon dioxide as an echocardiographic contrast agent. Circulatin 62(Suppl 3): 3—20, 1980
2) Munoz S, Berti C, Dulido C, et al: Two-dimentional contrast echocardiography with carbon dioxide in the detection of congenital cardiac shunts. Am J Cardiology 53: 206—210, 1984
3) Matsuda Y, Yabuuchi I: Hepatic tumors: US contrast enhancement with CO2 microbubbles. Radiology 161: 701—705, 1986
4) Howkins IW: Carbon dioxide digita subtraction arteriography. AJR 139: 19—24, 1982
5) 竹田利明，井戸邦雄，湯浅祐二，他：炭酸ガスを用いた IADSA —A-Vshunt 検出能の鋭敏性に就いて—，日本医放会誌，47: 320—322, 1986
6) Bookstein JJ, Cho KJ, Davis GB, et al: Arterioportal communications: Observations and hypotheses concerning transsinusoidal and transvasal types. Radiology 142: 581—590, 1982

7) Okuda K, Musha H, Yamasaki T, et al: Angiographic demonstration of intrahepatic arterio-portal anastomoses in hepatocellular carcinoma. Radiology 122: 53—58, 1977
8) Sorensen R: Differential diagnosis of early opacification of the portal vein and its tributaries during arteriography. Cardiovasc Radiology 1: 179—185, 1978
9) Itzchak Y, Adar R, Bogokowsky H, et al: Intrahepatic arterial-portal communications: Angiographic study. AJR 121: 384—387, 1974