The University of Osaka
Institutional Knowledge Archive

Title	Stereozonography 第2報 臨床的応用(その2)食道癌術前検査としてのStereozonography
Author(s)	渡辺, 長盛
Citation	日本医学放射線学会雑誌. 1975, 35(1), p. 1-6
Version Type	VoR
URL	https://hdl.handle.net/11094/15450
rights	
Note	

The University of Osaka Institutional Knowledge Archive : OUKA

https://ir.library.osaka-u.ac.jp/

The University of Osaka

Stereozonography

第2報 臨 床 的 応 用

(その2) 食道癌術前検査としての Stereozonography

東北大学医学部放射線医学教室(主任:星野文彦教授)
渡 辺 長 盛*

(昭和49年3月18日受付)
(昭和49年10月3日最終原稿受付)

Stereozonography

II Clinical Studies on the Stereozonography

2. Clinical Studies on the Stereozonography applied as a Pre-operative Examination of Esophageal Cancer

by
Chosei Watanabe

Department of Radiology, Tohoku University School of Medicine, Sendai, Japan
(Director: Prof. Fumihiko Hoshino)

Research Code No.: *511*

Key Words: *Tomography, Zonography, Stereography, Esophageal cancer*

As one of preoperative radiological examinations, stereozonography was applied to the cancer of esophagus, and from the comparison of its findings in 27 cases with these of operated cases, the following conclusions were drawn.

1) The zonograms of mediastinum showed a more distinct contrast image than the plain radiograms and they were also stereographic and, as a result, radiological diagnostic accuracy of mediastinum could be improved by this method, but it was impossible to interpret the small lymphadenoma found in nearly all the cases.

2) For the cases in which abnormal shadows were not observed, complete resection of the tumor seemed possible from the findings of the operative results, while incomplete resection was expected for the upper mediastinum in the cases accompanied by some abnormal shadows. In some cases in which the abnormal shadows were proved not due to tumor shadows from the operative findings, it was assumed that the shadows resulted probably from the blurring due to tomographic weak point, especially of thick vessels or left atrium.

* 現在の所属:東北大学医療技術短期大学部診療放射線技術科

I. 緒　言

食道癌の手術にあたり，食道造影所見のみならず，食道周囲の所見が根治手術可能かどうかに影響をもたらす重要な因子[6)10)11)]であることは論をまたない．しかし縦隔自体はX線診断の困難な部位の一つであり，従来その特殊診断法として断層撮影，Pneumomediastinography 及び縦隔造影法等がおこなわれているが[1)2)3)4)5)8)9)]，いまだ充分とは云えない．われわれは慣用の断層装置を用いて stereozonography を試み，基礎実験の結果肺門部のX線診断に本法が有効な方法であることを報告[12)13)]したが，単純写真よりも対比度の向上が得らるれこと，又広角度断層に比べて照準面の決定がそれ程精密でなくとも目的とする病巣を容易に撮影し得ることから，肺門部のみならず縦隔に対しても本法を応用して新しい知見が得られることが期待された．従つて食道癌手術症例について，術前に stereozonography を実施し，その所見と手術所見を対比して本撮影法が縦隔部病巣診断にどの程度役に立つか，そして食道癌の術前検査として有効かどうか検討したので報告する．

II. 対　象

撮影対象は，本学第2外科で昭和47年3月より同年12月までの食道癌手術症例で，男：25例（34～76歳），女：2例（60，69歳）計27例である．これら症例はいずれも術前の各種臨床検査結果から根治手術可能と考えられたものである．

本研究の目的は stereozonogram と手術所見との対比であり，又術前検査として有効かどうかの検討であるので，症例を主病巣部の完全切除が可能であつたかどうかで分類したが，27例中完全切除は22例，不完全切除は5例であつた．

III. 撮影及び検討方法

stereozonography は円弧方式振角8°，立体撮影のための左右管球移動距離10cmでおこない，撮影中心断面は食道の解剖学的位置から胸厚中心面より1cm下（背部）とした．撮影条件等は肺門部撮影時と同様である．

各症例について，胸部直接写真，食道造影写真および stereozonogram の3者を比較観察した．zonogram については異常影の有無に分類して手術所見と対比検討し，又その結果から手術における完全，不完全切除例それぞれの関係について更に検討を加えた．

IV. 観察結果

1）症例：27症例について胸部正，側面写真，食道造影写真及び stereozonogram を比較観察したが，例として3症例について述べる．食道癌手術所見分類は「食道癌取扱い規約（食道疾患研究会）[7)]」に従つた．

症例1：67歳，男，胸部下部食道癌（$EiA_2N_3M_0$）完全切除例．

胸部正面，側面写真（Fig. 1）では大動脈の蛇行以外目立つた所見は認められない．又食道造影写真（Fig. 2）では胸部下部食道に漏斗型病巣が観察される．stereozonogram（Fig. 3）では造影所見と略々一致した部位に明らかに大動脈とは分

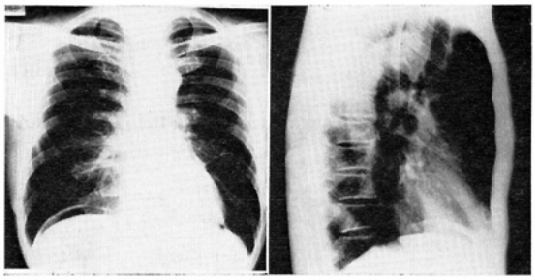

Fig. 1. Plain chest radiograms of Case 1. No abnormal shadow in mediastinum except meader of the aorta.

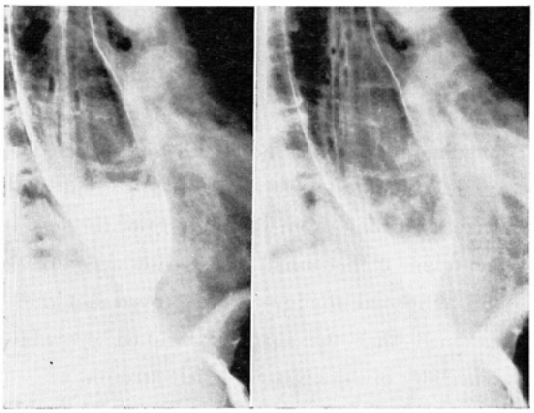

Fig. 2. Esophagograms of Case 1. (Funnel type)

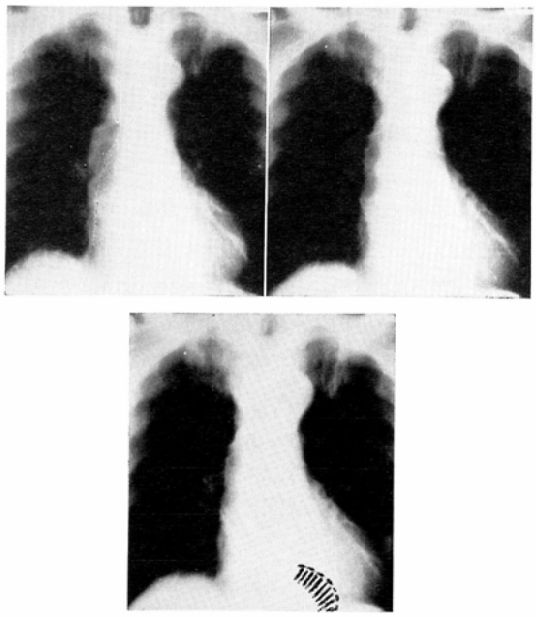

Fig. 3. Stereozonogram and its schema of Case 1. Stereoscopic finding: Mass shadow in the lower portion.

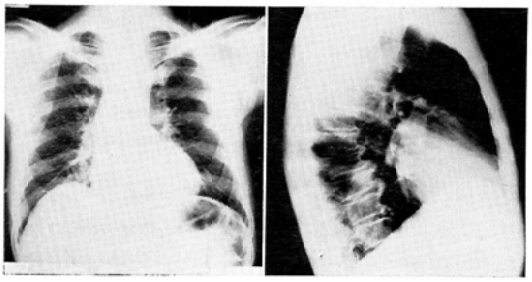

Fig. 4. Plain chest radiograms of Case 2. No abnormal shadow in mediastinum.

離されて腫瘤様異常影が立体的に明瞭に観察される．胸部普通写真，食道造影写真では，この異常影は明瞭ではない．手術所見として直径約4㎝の腫瘤形成があり，又小さいリンパ節転移もあつたが，根治手術可能だつた症例である．

症例2：52歳，男，胸部上部食道癌($IuA_3N_3M_0$)不完全切除例．

胸部正，側面写真（Fig. 4）では特記すべき所見は認められない．食道造影写真（Fig. 5）でらせん型胸部上部食道癌であることがわかる．stereozonogram（Fig. 5）では造影所見よりも上下

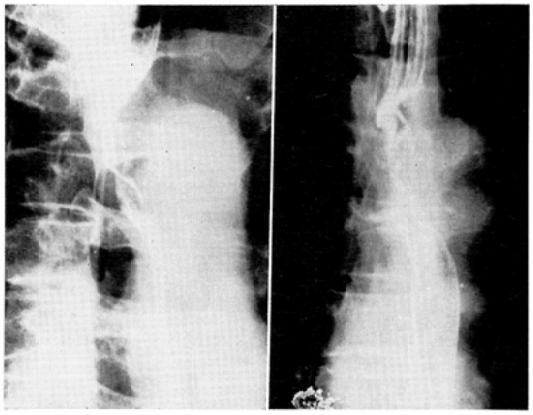

Fig. 5. Esophagograms of Case 2. (Spiral type)

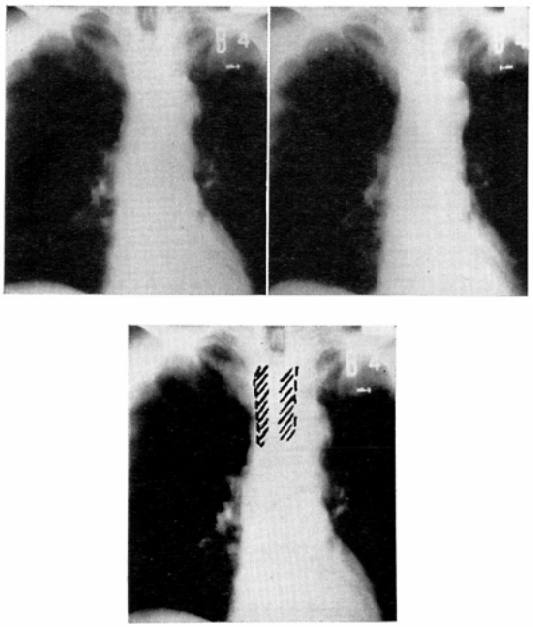

Fig. 6. Stereozonogram and its schema of Case 2. Stereoscopic finding: Mass shadow in the upper portion.

に長い異常影が食道を取囲むように観察される．手術所見では，原発腫瘤は左側が主で，気管への浸潤が強く，又連続的に傍気管リンパ節への転移が明瞭で，腫瘤形成を示し，不完全切除におわつた症例である．

症例3：51歳，男，胸部中部食道癌($ImA_3N_3M_0$)不完全切除例．

胸部正，側面写真（Fig. 7）では特記すべき所

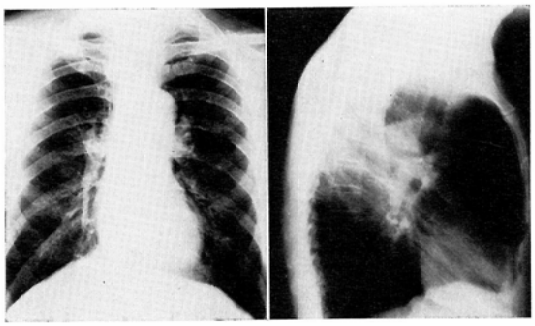

Fig. 7. Plain chest radiograms of Case 3.

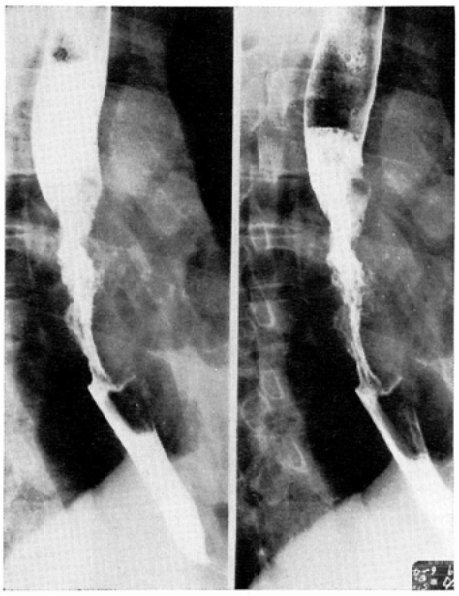

Fig. 8. Esophagograms of Case 3. (Spiral type)

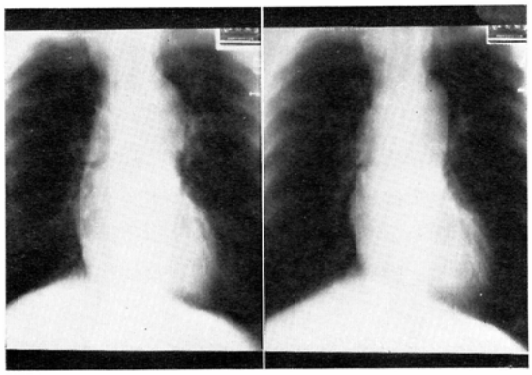

Fig. 9. Stereozonogram of Case 3. No abnormal shadow in mediastinum.

見は認められない．食道造影写真（Fig. 8）でらせん型胸部中部食道癌であることがわかる．stereozonogram（Fig. 9）でも異常所見は認められない．手術所見では，病巣は V. pulm. への浸潤が強く，又拇指頭大の気管分岐部リンパ節転移があり，これに対して癌病巣が perforation のかたちをとつていたもので，不完全切除症例である．

2）結果：27例について stereozonogram 所見と完全，不完全切除に分類した手術結果との関係は Table 1に示すごとくである．即ち異常影が観察

Table 1. Relationship between stereozonographic findings and operative results

Stereozono. findings	Complete resection	Incomplete resection
Abnormal shadow (+)	4	4
Abnormal shadow (−)	18	1

Table 2. Relationship between abnormal shadows on stereozonogram and operative findings.

- Abonrmal shadow (+) (8)
  - Complete resection (4)
    - Original tumor (2)
    - Unclarified (2)
  - Incomplete resection (4)
    - Original tumor and infiltrative tumor (3)
    - Unclarified (1)

されなければまずまず完全切除可能と思われる．但しこれら異常影が認められず，完全切除可能であつた症例でもその殆どで小さいリンパ節転移が手術時に認められていた．異常影は観察されないが，不完全切除となつた1例は（症例3）として述べたものである．

異常影の観察された8例の手術所見及び結果は Table 2，に示すごとくであつた．完全切除の4例中2例は手術結果原発腫瘤であることがわかつたが，他の2例では小さなリンパ節転移があつたが，観察された異常影はそれらリンパ節転移とは無関係であり，又原発巣とも位置的に異なり，何の陰影か不明であつた．

不完全切除の4例中3例は原発及び浸潤腫瘤が比較的大きく，又気道系或は血管系への浸潤のあつた症例である．不明の1例は観察された異常影

が手術結果原発腫瘤或は浸潤腫瘤と位置的に異なり，且つそれら腫瘤は stereozonogram では観察されなかつた症例であつた．

V. 総括並びに考按

食道癌手術にあたり，根治手術可能かどうかを術前に或る程度予知出来るためには食道造影所見のみならず，食道周囲の所見を知る必要がある．そのため術前検査としてX線診断関係では一般に胸部撮影，食道造影及び広角度断層撮影がおこなわれ，更に特殊検査法として Mediastinography, Azygography 等が実施されて来ているが，いまだ充分とは云えない．且つ上記特殊検査法はその手技上容易に実施し得るわけでもなく，食道造影所見がX線術前検査の根幹となつているようである．

われわれは stereozonography の臨床応用として肺門部の診断に役立つことがわかつたので，，更に臨床応用として本学第2外科食道癌症例で根治手術を目的とした27例について，本法がX線術前検査として有用かどうか，又手術所見と対比できることに着目して，従来診断困難な部位の一つである縦隔のX線診断にどの程度役に立つか検討した．

写真観察結果と手術所見とを比較したが，胸部普通写真で縦隔に特記すべき所見が認められなくても stereozonogram に異常影が現出されることがわかつた．従来縦隔の容易に実施し得るX線検査法として一般に薄層の観察を目的とする広角度断層撮影が用いられているが，縦隔の解剖学的特徴から背柱，心及び大血管の量残像が目立ち，診断能の良い写真とは云えない．而るに zonogram は普通写真に比べて対比度が良くなることから，又その立体視によつて骨等の量残像も分離観察されるので，普通写真或は広角度断層写真よりも異常影の認知が優れていると判断された．

従つて，普通写真では特記所見がなくとも stereozonogram で異常影が観察される可能性があり，手術所見から，異常影の観察されない場合はまずまず完全切除可能のように思われた．但し，不完全切除の原因となる血管，気道系への強い浸潤のある場合でも腫瘤形成が小さいときは異常影が観察されにくいことがわかつた．

一方，stereozonogram で異常影の観察された場合，われわれの症例では8例中4例は完全切除，他4例は不完全切除で両者同数であつたが，完全切除4例中2例はいずれも胸部下部食道癌で異常影は原発腫瘤であることがわかつた．不完全切除4例中3例は原発腫瘤及び浸潤腫瘤が1塊となつていたもので，他臓器への浸潤の程度を stereozonogram のみで解明するのは困難だつた．従つて異常影の観察と同時に手術結果を予知しようとするならば，胸部上，中部食道癌では不完全切除の可能性があり，胸部下部食道癌ではその解剖学的関係から異常影が認知されても完全切除の可能性があると考えられた．

異常影が観察されても手術所見ではその原因となる病巣が不明だつたものが3例あつた．これらの症例では，原発巣等の腫瘤と異常影との縦隔内位置が異なり，又実際の腫瘤も小さかつたものである．これらの異常影は胸部普通写真では観察されなかつたが，zonography による太い血管系或は心臓特に左房の量残像が個体差によつて異常に現出された場合に生ずる現象ではないかと考えられた．

これら観察した全症例の殆どに手術時小さいリンパ節転移が認められたが，それぞれに相当する異常影は認知されず，本法の縦隔に対する診断能の限界を示していると考えられる．しかし本法は容易におこない得るので，食道癌のX線術前検査として本研究結果から用いて良い方法と考えられ，異常影の有無の診断のみでも役立つように思われた．

VI. 結　論

Stereozonography を食道癌のX線術前検査の一つとして応用し，27症例について，その観察結果と手術所見を比較して次の結論を得た．

1) 縦隔の普通写真に比べて，zonogram は陰影の対比度が良く，且つ立体的に観察されるので，本法によつて縦隔のX線診断能の向上が得られた．しかし殆どの症例で小さいリンパ節転移が

あつたが，それらは読影不能だつた．

2)　異常影の観察されない場合は手術結果から完全切除可能と思われた．一方異常影の認められた場合，胸部上，中部食道癌では不完全切除が予想された．異常影が観察されても手術所見から腫瘤影でなかつた症例では，異常影はその位置等から断層本来の欠点である量残像特に血管系或は左心房等に起因するものではないかと思われた．

（稿を終るに臨み，種々の御教示，御援助を戴いた本学第2外科学教室葛西教授，同森講師，同渡辺（登）助手に厚く感謝致します．）

文　献

1) 後藤有人，篠原慎治，曽根博文，牧野正興：臨牀と研究，49 (1972)，2351—2359.
2) 羽田野茂，岡　厚：臨牀放射線，10 (1965)，175—187.
3) 加藤富三，山岸嘉彦，山中延元，青山文七，伊藤　正，西尾豊彦，竹中清次，限崎達夫，野本宏：診断と治療，58 (1970)，410—419.
4) 加藤富三，青山文七，西尾豊彦，小林直紀，竹中清次，限崎　達，野本　宏，寺井　勇，久米達泰，五十嵐義晃：診断と治療，59 (1971)，2238—2244.
5) 木村和衛：日医放会誌，16 (1956)，591—603.
6) 中山恒明，遠藤光夫：臨牀と研究，49 (1972)，2405—2412.
7) 食道疾患研究会：食道癌取扱い規約 (1972)，金原出版.
8) 高橋雅俊，工藤武彦，石井定美，山内正義：臨牀放射線 10 (1965)，188—197.
9) 田中良明，佐久間貞行：臨牀放射線，14 (1969)，109—119.
10) 植松貞夫，佐藤博，鍋谷欣市，磯野可一，下島隆生，原田康行，辛山京碩，鄭　振義，藤原克己，鈴木盛一，古川隆男，渡辺義二，田畑陽一郎：癌の臨床，18 (1972)，365—369.
11) 植松貞夫，辛山京碩，佐藤　博，鍋谷欣市，磯野可一，下島隆生，原田康行，万本威三，鄭　振義，藤原克己，中村　宏，向井　稔：癌の臨床，18 (1972)，701—706.
12) 渡辺長盛：日医放会誌，34 (1974)，381—390.
13) 渡辺長盛，星野文彦：日医放会誌，34 (1974)，391—398.