The University of Osaka
Institutional Knowledge Archive

Title	卵巣線維肉腫の1例
Author(s)	巽, 光朗; 渡辺, 均; 熊坂, 由起子 他
Citation	日本医学放射線学会雑誌. 1997, 57(11), p. 684-686
Version Type	VoR
URL	https://hdl.handle.net/11094/15500
rights	
Note	

The University of Osaka Institutional Knowledge Archive : OUKA

https://ir.library.osaka-u.ac.jp/

The University of Osaka

卵巣線維肉腫の１例

巽　光朗[1)]　渡辺　均[2)]　熊坂由紀子[2)]　東原　悳郎[2)]　中村　仁信[3)]

1)大阪大学医学部バイオメディカル教育研究センタートレーサ情報解析学研究部
2)関西労災病院放射線科　3)大阪大学医学部放射線医学教室

A Case of Ovarian Fibrosarcoma

Mitsuaki Tatsumi[1)], Hitoshi Watanabe[2)], Yukiko Kumasaka[2)], Tokuro Higashihara[2)] and Hironobu Nakamura[3)]

We report a case of ovarian fibrosarcoma, one of the least common gynecological tumors. The tumor was a well-circumscribed mass extending from the pelvis to the lower abdomen. The greater part of the tumor was composed of fluid consisting of hemorrhage, degeneration and necrosis. This appeared as a very high-intensity area on T2-weighted MR images. There were also solid portions in the tumor that were shown as enhanced lesions on contrast-enhanced CT. It should be noted that fibrosarcoma can apper as an area of high intensity on T2-weighted MR images, although it belongs to the fibroma-thecoma group.

Research Code No. : *520.9*

Key words : *Fibrosarcoma, Ovary, MR imaging*

Received Mar. 5, 1997; revision accepted Jun. 19, 1997

1) Division of Tracer Kinetics, Biomedical Research Center, Osaka University Medical School
2) Department of Radiology, Kansai Rosai Hospital
3) Department of Radiology, Osaka University Medical School

はじめに

卵巣線維肉腫は，婦人科領域における最も稀な腫瘍のうちの一つである．今回われわれが経験した症例について，その画像所見を中心に報告する．

症　例

60歳女性．２週間にわたる下腹部鈍痛，腹満感を主訴として来院した．既存歴として1982年に子宮筋腫があり，その手術時に単純子宮全摘術，右卵巣卵管切除術を受けている．現症として，下腹部から臍高に及ぶ，硬くやや可動性のある腫瘤を触知した．検査所見ではLDH 832 IU/L，フェリチン410ng/mlが高値であったが，腫瘍マーカーやホルモン値に異常は認めなかった．

画像所見：

骨盤部超音波；骨盤部から下腹部に及ぶ腫瘤を認める．大きさ148×99×156mm．内部は不均一な液状部分と辺縁の充実性部分からなる．**骨盤部造影CT**（Fig.1）；腫瘤内部は，筋肉よりやや低濃度の不均一な液状部分が大部分を占め，造影される充実性部分も一部存在する．画像的には右卵巣原発のような印象をうける．**骨盤部MRI**；腫瘤内部は大部分がT1強調像で筋肉より高信号(Fig.2A)，T2強調像では著明な高信号を呈し(Fig.2B)，超音波やCTでみられる液状部分に相当すると考えられる．T1，T2強調像ともに中等度高信号の部分は，同様に，充実性部分に相当する．以上画像所見をまとめると，腫瘤は部分的に充実部を有する嚢胞性腫瘤であることがわかり，充実部には造影剤による増強効果を認める．術前診断として悪性腫瘍が疑われたが，原発部分については，右側から正中へと発育しているように見えるにも関わらず子宮および右卵巣卵管は摘出後であることから，同定は困難であった．

手術所見および肉眼病理所見：

手術時，腹腔内は左卵巣腫瘍で充満し，回腸および後腹膜と癒着を認めた．腫瘍は新生児頭大で赤褐色を呈し，表面は平滑であった．内部は非常に軟らかい暗赤色の内容物で充満しており，一部に灰白色の充実部とチョコレート嚢

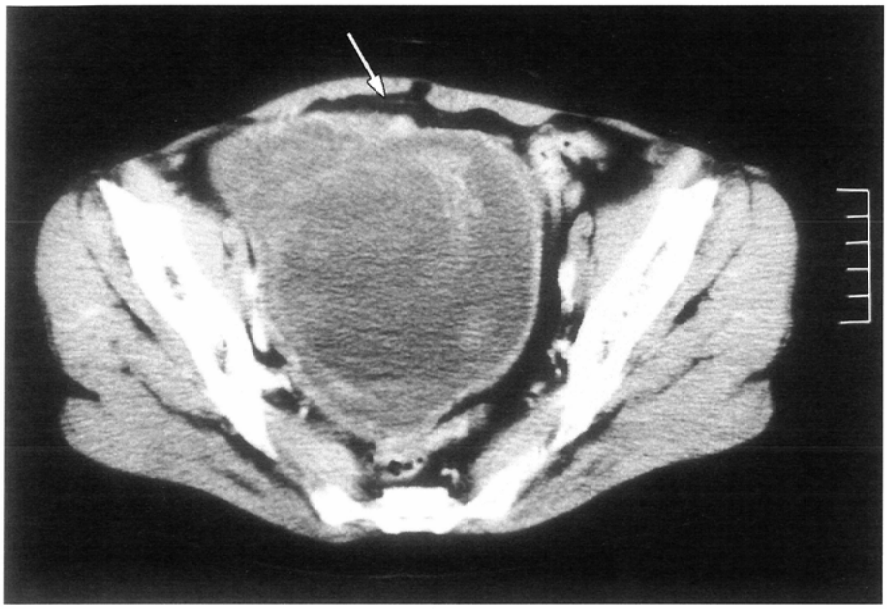

Fig.1　Contrast-enhanced CT
A greater part of the tumor consists of the fluid shown as inhomogeneous low density relative to muscle. Note that the solid portion is enhanced (arrow).

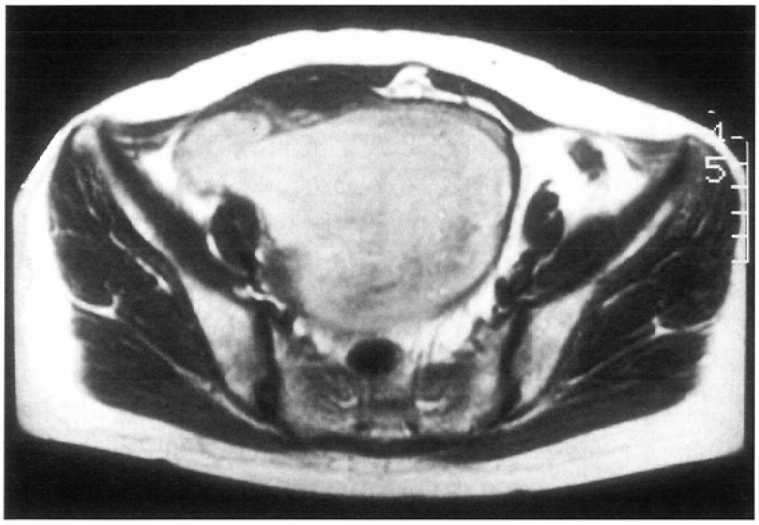

A

B

Fig.2
A: T1 weighted axial images (600/20), B: T2 weighted sagittal images (2000/80)
The fluid content shows an area of high relative to muscle and very high on T1 and T2 weighted images, respectively. The solid portion shows mild high intensity on both T1 and T2 weighted images.

腫様の部分が存在した(Fig.3).

病理組織所見(充実部)：紡錘状および多辺形の細胞の密な増殖が見られ，herringbone patternを呈する部分(Fig.4)も見られる．血管に富み，出血，変性と軽度の壊死を認める．脂肪染色は陰性．Thecoma-fibroma groupに属すると考えられるが，細胞密度は高く(膠原線維に比較的乏しい)，核増大・核小体明瞭などの核の異型性・多形性，多くの核分裂像(5個/10視野強拡大)が見られ，線維肉腫と診断される．

考　察

原発性卵巣肉腫は，全卵巣腫瘍の約4％を占め，上皮性腫瘍に対し約1/40の頻度で生じる稀な腫瘍である[1]．卵巣線維肉腫にいたってはさらに稀であり，われわれの知り得る限り，日本語によるものを合わせても報告例は30例に満たない[2),3)]．さらに，MRI所見に関しては，症例報告すら見受けられない．

病理学的には，卵巣線維肉腫はthecoma-fibroma groupに属する悪性腫瘍である．Shakfehらによる16例をまとめた

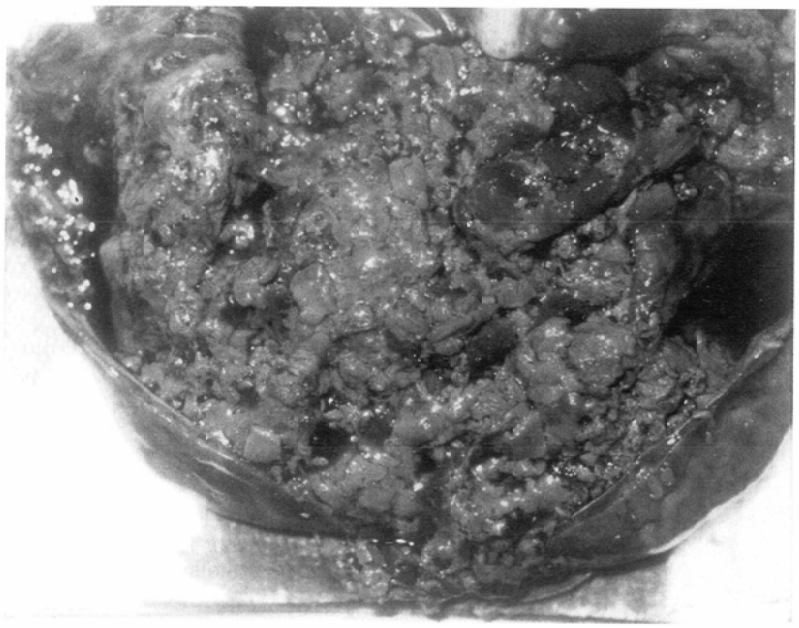

Fig.3 The tumor was filled with brown very-soft tissue consisted of an admixture of hemorrhage, degenaration and necrosis.

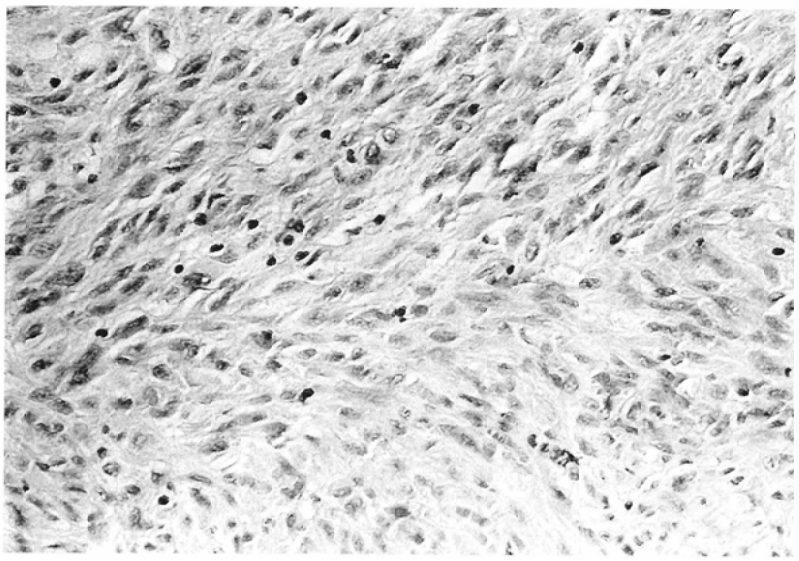

Fig.4 Photomicrograph of the solid portion revealed herringbone pattern.

reviewによると，肉眼的には概して大きく(3-35cm)，5例は褐色や緑色の内容物を含む嚢胞性腫瘍で，残りは灰白色の充実性結節性腫瘍であった[1]．病理組織学的には，細胞成分に富み，herringboneやstoriformと称される一様な束状の発育様式を呈するといわれている．さらに，核分裂像が10視野強拡大で4個以上認められることが，同じく非典型線維腫とされているcellular fibromaとの鑑別において必要である[4]．

本症例では，腫瘍内部は非常に軟らかい暗赤色の内容物で充満されていたが，病理組織所見より，出血，変性と壊死が入り混じったものに相当すると考えられる．CTでは筋肉より低濃度を呈し，MRI T1強調像で筋肉より高信号，T2強調像では著明な高信号を呈した．灰白色の充実性部分は，細胞密度の高い部分であった．CTで造影効果が認められ，MRIでは，T1・T2強調像ともに中等度高信号であった．なお，右卵巣原発のような印象をうけたのは，回腸および後腹膜と癒着があったためである．

画像所見としては非特異的であるが，造影される充実性部分をもつ液状部分主体の腫瘍であることから，悪性を強く疑われた．しかし，液状部分の出血や変性が著明であることから，典型的な嚢胞腺癌よりは類内膜癌や明細胞癌，卵巣転移が鑑別として考えられた．また，頻度は少ないものの，腫瘤内部の性状から肉腫の可能性もあると考えられた．卵巣以外が原発の悪性腫瘍の可能性も否定しきれなかった．よく知られているように，線維肉腫が属するthecoma-fibroma groupはMRI T1・T2強調像で低信号を呈することが特徴とされているが，本症例においては，MRI T2強調像での著明な高信号域の存在が際立ったと思われる．今後，水と異なる液状部分と造影される充実性部分からなる骨盤部腫瘤の鑑別診断には，卵巣線維肉腫を加えるべきと考える．

本症例の提示に際し御協力いただきました，関西労災病院産婦人科の加藤宗寛，水谷重康両先生，病理科の森野英男先生に深く感謝致します．

文　献

1) Shakfeh SM, Woodruff JD: Primary ovarian sarcomas: report of 46 cases and review of literature. Obstet Gynecol Surv 42: 331-349, 1987

2) Stellato G, Bonito MD, Tramontana S: Primary fibrosarcoma of the ovary. Acta Obstet Gynecol Scand 74: 649-652, 1995

3) 池上　淳，小野一郎，原田竜也，他：卵巣線維肉腫の1例．日産婦誌　48：1177-1179，1996

4) Prat J, Scully RE: Cellular fibromas and fibrosarcomas of the ovary: a comparative clinicopathologic analysis of seventeen cases. Cancer 47: 2663-2670, 1981