The University of Osaka
Institutional Knowledge Archive

Title	16列検出器マルチスライスCTを用いた一呼吸停止下多時相撮影による胃周囲動静脈多時相統合(multiphase fusion)画像の検討
Author(s)	松木, 充; 可児, 弘行; 立神, 史稔 他
Citation	日本医学放射線学会雑誌. 2004, 64(3), p. 159-161
Version Type	VoR
URL	https://hdl.handle.net/11094/15503
rights	
Note	

The University of Osaka Institutional Knowledge Archive : OUKA

https://ir.library.osaka-u.ac.jp/

The University of Osaka

16列検出器マルチスライスCTを用いた一呼吸停止下多時相撮影による胃周囲動静脈多時相統合(multiphase fusion)画像の検討

松木　充[1)]　可児　弘行[1)]　立神　史稔[1)]　吉川　秀司[1)]
楢林　勇[1)]　李　相雄[2)]　馬渕　秀明[2)]　野村　栄治[2)]
奥田　準二[2)]　谷川　允彦[2)]

1)大阪医科大学放射線医学教室　2)同一般・消化器外科学教室

Fusion Imaging of Three-dimensional Angiographies of Arteries and Veins around the Stomach by Multiphase Fusion Technique under Single Breath-hold Using 16-Detector Multislice CT

Mitsuru Matsuki[1)], Hiroyuki Kani[1)], Fuminari Tatsugami[1)], Shushi Yoshikawa[1)], Isamu Narabayashi[1)], Sang-Woong Lee[2)], Hideaki Mabuchi[2)], Eiji Nomura[2)], Junji Okuda[2)], and Nobuhiko Tanigawa[2)]

Postcontrast CT scan using multislice CT was performed in 10 patients prior to laparoscopic gastric cancer surgery. Using 16-detector multislice CT, images were obtained at both arterial and venous phases under a single breath-hold. Three-dimensional CT angiography at arterial and venous phases was respectively reconstructed using the volume-rendering technique and then fused. Multiphase fusion imaging was able to demonstrate clearly, simultaneously, and three-dimensionally the gastric arteries and veins without a respiratory gap. In conclusion, multiphase fusion images were considered to be very useful for the intraoperative navigation of laparoscopic gastric cancer surgery.

Research Code No.: *512.1*

Key words: *Three-dimensional Angiography, 16 Detectors Multislice CT, Multiphase Fusion Imaging, Gastric Cancer, Laparoscopic Surgery*

Received Aug. 4, 2003; revision accepted Dec. 12, 2003

1) Department of Radiology, Osaka Medical College
2) Department of General and Gastroenterological Surgery, Osaka Medical College

別刷請求先
〒569-8686　高槻市大学町2-7
大阪医科大学放射線科
松木　充

はじめに

多時相統合(以下：multiphase fusion)画像は，異なった時相の3次元画像を統合(fusion)させた画像で，肝胆道系腫瘍，胃癌，大腸癌の術前シミュレーション，術中ナビゲーションとして活用されている[1)-3)]．しかし，この画像を正確に作成するには時相間でほぼ同程度の呼吸停止が必要で，呼吸停止にずれが生じた場合，外科医に誤った解剖学的位置情報を提供する恐れがある．今回われわれは，16列検出器マルチスライスCTを用い，一呼吸停止下で動脈相，静脈相を撮影し，multiphase fusion法によって胃周囲動静脈の3D CT angiography(3D-CTA)同時描出を試みたので報告する．

対象および方法

当院で2002年4月から2003年6月までの間に，早期胃癌の腹腔鏡下手術前に16列検出器マルチスライスCTが施行された10症例(年齢54～92歳，男性3例，女性7例)を対象とした．

使用装置は，東芝社製16列検出器Aquilion Multi16を用い，3次元画像処理システムにザイオソフト社製M900QUADRAを使用した．

右内側肘静脈より20G留置針を穿刺し，前処置として，胃の蠕動運動を抑えるため臭化ブチルスコラミン20mgあるいはグルカゴン1mgを静注した後，発泡剤の内服で胃を拡張させた．また約30秒間の呼吸停止が必要なため検査時間中，マスクで酸素吸入(3L/分)させた．造影方法は，非イオン性造影剤イオヘキソール300mgI/mLを用い，総量は体重40kg以下の場合は100mL，体重40～60kgの場合は体重(kg)×2.5mL，体重60kg以上の場合は150mLとし(総量100～150mL：平均133mL)，自動注入器にて5mL/秒で急速注入し(注入時間20～30秒：平均27秒)，Real Prep法(腹腔動脈分岐部レベルの大動脈にROIを設定し，CT値が造影前より50HU以上に上昇した時点から5秒後に撮影開始するように設定)を用いて動脈相(造影開始18～23秒後：平均20秒後)を撮影し，動脈相撮影終了15秒後に静脈相(造影開始

41～46秒後：平均43秒後)を追加し，この2相の撮影を約30秒間の呼吸停止下で行った．管電圧 120kV，管電流300mAで撮影を行い，撮影条件は，0.5秒ローテーション，ビーム幅 16mm(1mm×16検出器)，ヘリカルピッチ(ディテクターピッチ)15，テーブル移動速度 30mm/秒で，拡張した胃全体を網羅するように約20cmの幅を撮影し，再構成のスライス厚は 1mm，間隔は0.5mmとした．両時相とも頭側から尾側に向かって撮影した．動脈相，静脈相から得られたスライス・データ(各時相391枚)をワークステーションに転送し，volume rendering法を用いて各時相の3D-CTA(動脈像，静脈像)を作成した．それらを統合(fusion)させて，multiphase fusion画像を作成した．また場合によってはvolume rendering法によって作成された拡張した胃の空気像も統合(fusion)させた．

検討項目

1)動脈相から静脈相にかけて一定の呼吸停止が行われているか否かをMPR融合像(冠状断像)で調べた．グレースケールの動脈相冠状断像の上に，肝実質を選択できる閾値以上を赤くした静脈相冠状断像を融合し，肝上縁，下縁のレベルを2相間で比較した．

2)左胃動脈，右胃動脈，左胃冠状静脈，右胃静脈，右胃大網静脈，副右結腸静脈，中結腸静脈の描出率を調べた．各々の血管の描出については，3D-CTAとスライス・データを比較し判断した．

3)multiphase fusion画像の作成と腹腔鏡下手術における有用性の検討を行った．

結　果

1)10例中10例(100%)において2相間のMPR像にて肝上縁，下縁が一致し，一定の呼吸停止を確認した(Fig. 1A)．

2)左胃動脈，右胃動脈，右胃大網静脈，副右結腸静脈，中結腸静脈は10例中10例(100%)，左胃冠状静脈，右胃静脈は10例中9例(90%)で描出された(Fig. 1B)．

3)multiphase fusion画像は，10例中8例(80%)で上記の胃周囲動静脈すべてを良好に同時描出し，腹腔鏡下手術における術前シミュレーションとして有用と思われた(Fig. 1C)．さらに画像を術野に合わせて傾けることも可能で，術中ナビゲーションとしても有用と思われた(Fig. 1D，E)．

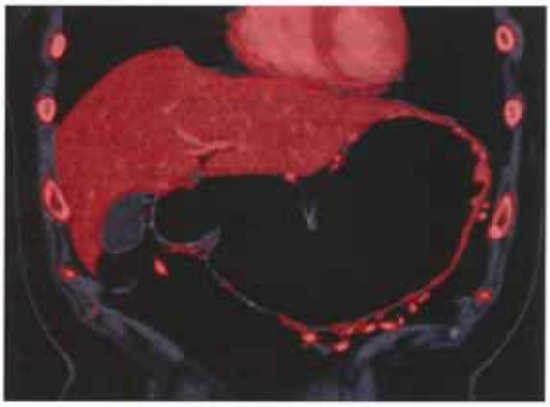

Fig. 1A　Fusion of MPR images.
A 56-year-old woman with early gastric cancer before laparoscopic surgery. Fusion of MPR images demonstrates that a top level of the liver at arterial phase(red) is at same degree to that at venous phase.

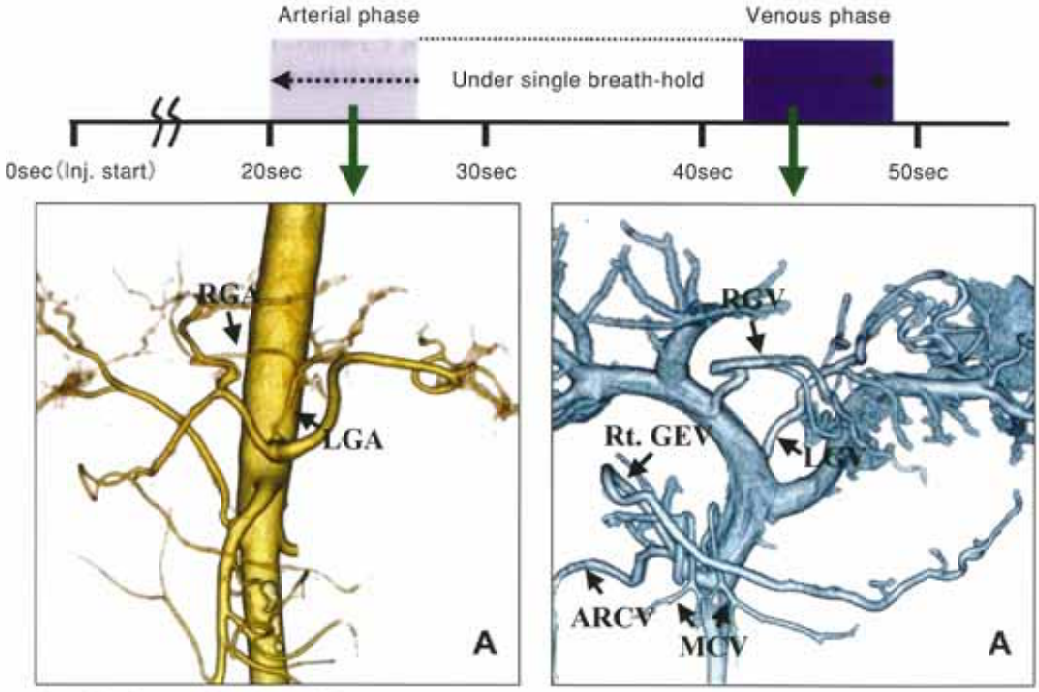

Fig. 1B　Time table of the CT scans.
LGA: left gastric artery, RGA: right gastric artery, LGV: left gastric coronary vein, RGV: right gastric vein, Rt. GEV: right gastroepiploic vein, ARCV: accessory right colic vein, MCV: middle colic vein.

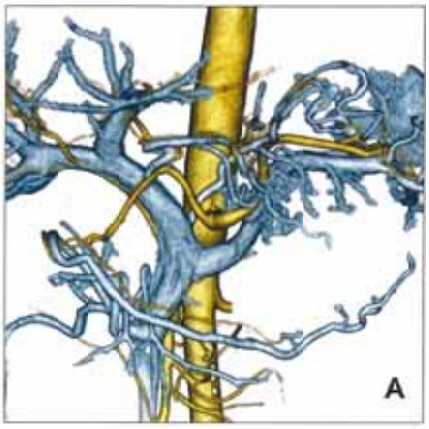

Fig. 1C　Multiphase fusion image.
Multiphase fusion image demonstrates clearly the anatomical relationship between arteries and veins around the stomach.

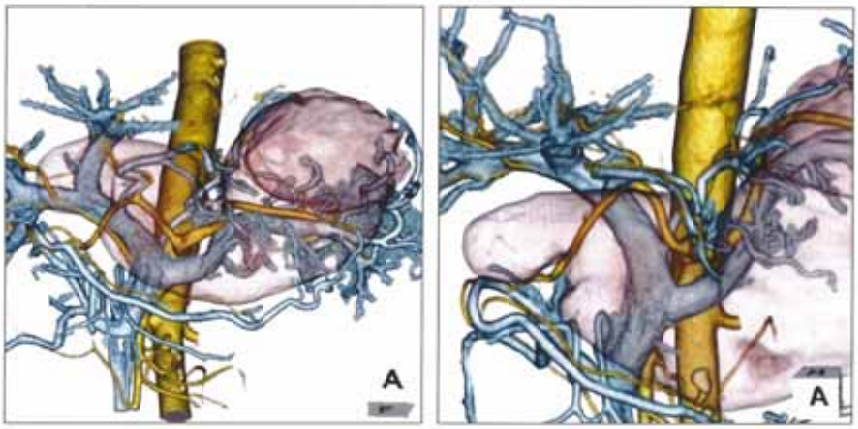

Fig. 1D, E　Intraoperative navigation.
The axis of multiphase fusion image can be inclined depending on the operative field, referring to the view from the caudal side when dealing with an area facing the greater omentum (D) and to the view from the cranial side when excising lymph nodes in the anterosuperior region of the common hepatic artery and dealing with the left gastric artery (E).

D | E

考　察

腹腔鏡下胃癌手術は，根治可能な早期胃癌に対して施行されるようになってきた．基本となる術式は幽門側胃切除＋Billroth I 法再建で，左右胃動脈，左胃冠状静脈，右胃静脈，左右胃大網動静脈が結紮処理され，リンパ節郭清は1群と左胃動脈幹(NO.7)，総肝動脈前上部(NO.8a)，腹腔動脈周囲リンパ節(NO.9)とされている．そこで胃に関連する動静脈の走行は立体的で，走行，分岐形態にバリエーションが多く，腹腔鏡下での動脈根部の処理，リンパ節郭清を困難なものとし，郭清時に静脈損傷が危惧される幽門下リンパ節(NO.6)，総肝動脈前上部リンパ節(NO.8a)郭清では胃周囲動静脈の位置関係が重要となる．よって，マルチスライスCTを用いた精度の高い3D-CTAは，術前シミュレーション，術中ナビゲーションとして注目されている[1), 2), 4)]．

今回施行されたmultiphase fusion画像は，時相の異なった3次元画像を統合(fusion)させ，同時描出させた画像で，肝胆道系腫瘍，胃癌，大腸癌の術前シミュレーション，術中ナビゲーションに活用されている[1)-3)]．この方法の欠点として，時相間の個別の呼吸停止にずれが生ずれば，統合(fusion)した場合，誤った解剖学的位置関係を描出することになる[2)]．そこで，われわれはその欠点を解消するため16列検出器マルチスライスCTを用いて一呼吸停止下で動脈相，静脈相を撮影した．ここでわれわれは良好な静脈相開始時間の設定を門脈造影ピーク時間と想定した．市川ら[5)]は，table-stable single-level dynamic scanにて門脈造影ピーク時間は，造影剤注入時間により決定され，注入時間＋20秒と報告している．われわれの造影剤投与法では，注入時間20～30秒であるため門脈造影ピーク時間は造影開始40～50秒となる．Real Prep法による動脈相開始時間を平均20秒後と仮定すると静脈相開始時間＝20秒(動脈相開始時間)＋7秒(動脈相撮影時間)＋15秒(動脈相撮影終了から静脈相開始までの間隔)＝42秒となり，約30秒間の呼吸停止下で比較的良好な門脈造影像(胃周囲静脈造影像)が得られると考えた．実際，本研究の結果，良好な胃周囲静脈造影像が得られ，また全例で2相撮影間での一定の呼吸停止も可能で，multiphase fusion法によってずれのない胃周囲動静脈の3D-CTAを同時描出した．さらに，この胃周囲動静脈のmultiphase fusion画像の活用は，腹腔鏡下手術における術前シミュレーション，術中ナビゲーションとしても非常に有用と思われた．

謝　辞

本研究にあたり多大な協力をいただきましたアミン株式会社石元篤徳，七戸金吾両氏に深謝いたします．

文　献

1) 松木　充，奥田準二，吉川秀司，他：腹腔鏡下胃癌・大腸癌手術への応用．映像情報 34：133–138，2002
2) 松木　充，可児弘行，金澤秀次，他：腹腔鏡下胃癌手術前シミュレーションにおけるマルチスライスCTを用いた胃周囲動静脈3D-angiography-multiphase fusion法を用いた試み―．日本医放会誌 63：415–417，2003
3) 内田政史，品川正治，野崎　健，他：Multislice CTを用いた胆・膵領域のmultiphase fusion image作成の試み．臨床放射線 48：286–291，2003
4) Matsuki M, Narabayashi I, Tanigake M, et al.: Preoperative simulation and intraoperative gastrectomy for early gastric cancer by three-dimensional imaging using multislice CT. Radiology 225 (Suppl): S583, 2002
5) 市川智章：臨床に役立つ肝胆膵領域の多時相造影MDCT．Rad Fan 1(2)：2–7，2003