The University of Osaka
Institutional Knowledge Archive

Title	頭蓋内原発germinomaの放射線治療
Author(s)	栗原, 紀子; 高井, 良尋; 山田, 章吾 他
Citation	日本医学放射線学会雑誌. 1991, 51(5), p. 561-566
Version Type	VoR
URL	https://hdl.handle.net/11094/15533
rights	
Note	

The University of Osaka Institutional Knowledge Archive : OUKA

https://ir.library.osaka-u.ac.jp/

The University of Osaka

日本医放会誌：51（5），561—566，1991（平3）

頭蓋内原発 germinoma の放射線治療

東北大学医学部放射線医学教室
栗原　紀子*　高井　良尋　山田　章吾
根本　健二　小川　芳弘　坂本　澄彦
*現仙台社会保険病院放射線科

（平成2年4月17日受付）
（平成2年9月10日最終原稿受付）

Radiotherapy of Intracranial Germinomas

Noriko Kurihara, Yoshihiro Takai, Shogo Yamada, Kenji Nemoto,
Yoshihiro Ogawa and Kiyohiko Sakamoto
Department of Radiology, School of Medicine, Tohoku University

Research Code No. : 602

Key Words : Brain tumor, Germinoma, Radiotherapy

Between 1978 and 1988, 28 patients with intracranial germinoma, verified or presumed, were treated with radiation. The diagnosis was made based on histology in 6 cases, on cerebrospinal fluid (CSF) cytology in 2 cases and on clinical (response to radiation) and radiological findings in the remaining 20 cases.

The target volume was the primary site plus whole brain in 23 cases, whole brain in 4 cases and the primary site only in 1 case.

Whole spinal irradiation was undertaken for 14 patients, including 9 patients of high risk group, i.e., with positive findings in CSF cytology, suspected subarchnoid space seedings, multifocal tumors, infiltration to the ventricular wall or previous surgery for the tumor.

The average dose was 52.8 Gy to the tumor, 28.7 Gy to the whole brain and 21 Gy to the spinal axis.

Five and ten-years survival rate were 100% and 96%, respectively. No intracranial recurrence or spinal metastasis has been found so far.

Therefore no spinal irradiation seems to be unnecessary for non-high risk group of patients. Approximately 20 Gy should be sufficient, if spinal irradiation is to be indicated for high risk group. The dose for the primary tumor and whole brain could have been diminished to 40 Gy and 20 Gy, respectively.

はじめに

germinoma は我が国では欧米諸国に比べて発生率が高く[1)~5)]，また放射線治療が大変有効な腫瘍として知られている[4)6)~8)]．一方，頻度は約10%とそれほど高くないが脊髄播種を起こすことでもよく知られ，従来日本では全脳全脊髄照射が定型的治療法として行われてきた．しかし小児期から思春期にかけて好発することから知能低下，骨の発育障害，内分泌障害などを引き起こす可能性がある全脳全脊髄照射は慎重に行う必要があると思われる．今回我々は，過去10年間の germinoma 症例を分析し，今後の治療方針に関して検討を加え

た.

対　象

1978年12月から1988年5月までの約10年間に，東北大学付属病院放射線科において，松果体及び異所性松果体腫瘍の診断のもとに治療を受けたものは45例であった（Table 1）．そのうち約62%にあたる28例が germinoma と診断された．診断法は組織学的に診断されたものが生検と摘出術による6例，髄液細胞診で2例，残りの20例は，診断的照射として10～20Gy 局所照射を施行し，CT 上照射に対する反応が良好で20Gy 以下で CR となったものであった（Table 2）．なお，髄液中の AFP, HCG が高値であったものは除外した．対象とした28例において治療開始時の年齢は，10代が18例と最も多く，平均15.7歳であった．また男25例女3例と男性優位であった（Table 3）．腫瘍の局在診断は CT で行ったが，28例中16例が松果体部に，6例が鞍上部に認められた．また，1例では松果体部と鞍上部に同時に発生していた（Table 4）．さらに2例で CT 上，髄液播種が疑われた．また，女子3例のうち松果体部に発生していたものは1例のみで残りの2例は鞍上部に発生していた．

治　療

初回入院時の治療として，放射線照射は全例に施行され，すべて10MV の X 線を用い，全脳照射，局所照射共に左右対向2門で行われた．放射線治療別線量を Table 5 に示した．28例中全脳照射のみ施行されたものは4例で，平均線量は45Gy であった．局所照射のみ施行されたものは1例で，線量は50Gy であった．残りの23例は全脳照射と局所照射が併用され，それぞれの平均線量は全脳28.7Gy，局所24.7Gy，総線量52.8Gy であった．全脊髄照射は28例中半数の14例で施行され，平均線量は21Gy であった．全脊髄照射が行われた理由としては，髄液細胞診で腫瘍細胞が認められた

Table 1 Distribution of histologic incidence of pineal and ectopic-pineal tumors

Germinoma	8
Teratoma	2
Pineocytoma	2
Glioma	5
Unknown	28
Total	45

Table 2 Basis of diagnosis of germinoma

Biopsy & removal	6
CSF cytology	2
Radiological	20
Total	28

CSF : cerebrospinal fluid

Table 3 Distribution of age and sex

Age \ Sex	Male	Female	
0～9	2	1	3
10～19	16	2	18
20～29	6		6
30～39	1		1
	25	3	28

Table 4 Location of the tumor

Pineal region	16
Suprasellar	6
Third ventricle	1
s.s.～3rd vent.	3
Thalamus	1
p.r.～s.s.	1
Total	28

p.r. : pineal region
s.s. : suprasellar
3rd vent. : third ventricle

Table 5 Distribution of radiation dose related to irradiated volume

dose (Gy) \ irradiated volume	W.B. only	P.T. only	W.B.+P.T.		
			W.B.	P.T.	Total
0～9					
10～19				4	
20～29			4	9	
30～39			18	9	
40～49	2		1	1	4
50～59	2	1			11
60～69					8

W.B. : whole brain
P.T. : primary tumor site

ものが3例，髄液中に蛋白量，細胞数増加が認められたものが3例であった．残りの8例は髄液所見は陰性，もしくは未検査であったが，このうち1例は全摘術を施行したもの，2例はCT上で髄液播種が疑われたものであった（Table 6）．髄液細胞診でgerminomaと診断された2例で全脊髄照射が行われていないが，このうち1例は11カ月の幼児で照射以前にシャントチューブを介して腹腔内播種があり強力な化学療法を併用する必要があったため施行されなかった．もう1例は10年前の症例で詳細は不明であった．脊髄照射の有無を腫瘍発生部位別に検討するとTable 7の如く，髄液播種を起こしやすいと考えられる同時多発例，脳室内浸潤例など6例に対してはすべて全脊髄照射が行われた．照射に併用して手術が行われたものは17例で，15例でシャント術が，1例で全摘術が，また1例でシャント術＋全摘術が施行された．全摘術が施行されたうちの1例は10年前の症例で術後，全脳＋局所＋全脊髄照射が行われた．もう1例は照射効果が不良のものであった．また，化学療法が20例で施行されているが，このうち19例が照射にACNU，UFT，PSKを併用したRAFP療法であった．

Table 6　Distribution of whole spinal irradiation related to CSF cytology

CSF cytology \ Whole spine	(+)	(−)	Total
Germinoma	0	2	2
Class 4～5	3	0	3
Increased protein & cells	3	0	3
Class 1～2	6	5	11
Unexperienced	2	7	9
	14	14	28

CSF: cerebrospinal fluid

Table 7　Distribution of irradiated volume related to location of the tumor

site \ irradiated volume	W.B. only	P.T. only	W.B. + P.T.	Total	W.S. added
Pineal region	1	1	14	16	4
Suprasellar	2		4	6	4
Third ventricle			1	1	1
s.s.～3rd vent.	1		2	3	3
Thalamus			1	1	1
p.r.～s.s.			1	1	1
Total	4	1	23	28	14

W.B.　: whole brain
W.S.　: whole spinc
P.T.　: primary tumor site
p.r.　: pineal region
s.s.　: suprasellar
3rd vent: third ventricle

治療成績

28例中1988年10月15日現在，死亡が確認されているものは1例のみで，25例は生存中，2例は追跡不能であった（追跡率92.8%）．観察期間は5ヵ月から117ヵ月，平均観察期間53ヵ月であった．Fig. 1にKaplan-Maier法による生存率曲線を示すが，松果体部および異所性松果体腫瘍全45例において，germinoma 28例と他の組織型17例を比較すると$p<0.02$の有意差をもってgerminomaの生存率が良好であった．germinoma症例のうち照射効果不良であった1例は照射後全摘術＋PVB療法が施行され，軽快した．また，死亡例は照射によりCRとなったものの，観察期間約5年で心不全により死亡した他因死であった．現時点での頭蓋内再発，転移例はなく，追跡不能の2例を除き，頭蓋内制御率は100%であった．また，脊髄転移も認められていない．

考　察

germinomaはその発生部位の関係上手術が困難であるが，放射線感受性が高いことから，放射線治療が主体とされており，多くの施設で治療成績は5年生存率70～80%以上となっている[1)9)]

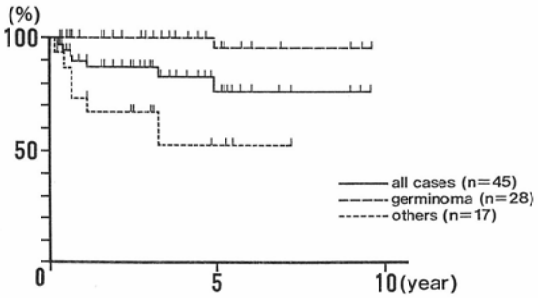

Fig. 1　Survival curves for germinoma and other histological tumor patients

~[12]. 我々の施設でも5年生存率100%とかなり良好な成績が得られた．今回我々はこの結果をもとに，特に照射野と線量を中心に，より適切な治療法について検討した．

第一は，全脊髄照射の適応と線量に関してである．予防的全脊髄照射については賛否両論であるが，Shibamoto ら[1]や Linstadt ら[9]のように最近の報告では全例に適応する必要はないとするものが多い[4)5)7)12]．我々も治療成績と germinoma の髄液播種の頻度が約10%と低いことを考え併せ，同様に判断している．現在まで全脊髄照射を施行する条件としては，①髄液細胞診陽性のもの② CT, MR 等の面像診断上髄液播種が疑われるもの，③同時多発例，④脳室内浸潤があるもの，⑤直達手術が施行されたものなどが挙げられている[1)4)5)8)9)12]．我々はこれらを high risk group と考え，この group に含まれる11例中9例で全脊髄照射を施行したが，脊髄播種は1例も認められなかった．脳の局所照射のみの症例での脊髄播種が報告されていることから[10)11)13)14]これら high risk group に対して全脊髄照射は有効であると思われた．また，平均線量は21Gy であり，この線量で脊髄播種は十分に制御できると考えている．これに対し，髄液細胞診陰性で，CT で腫瘍が松果体部もしくは鞍上部に限局しているなど髄液播種の可能性が低いと思われた症例17例のうち12例に対して全脊髄照射を施行しなかったが，脊髄播種は1例も認められなかった．症例数は少ないものの，この結果からそのような症例に対しては予防的全脊髄照射の必要性は少ないと考え，今後の治療を進めても良いように思われた．

第二は全脳照射の線量に関してである．全脳照射は内分泌障害，脳萎縮，知能低下を引き起こす可能性があると言われている[15)~18]．照射により，成長ホルモンが有意に低下したとの報告もあるが[17]，内分泌障害については腫瘍が鞍上部にある場合，germinoma 自体が原因となる可能性や，松果体部のものでは，かなり局所に絞った照射野でも照射野内に視床下部が含まれてしまうことから，障害が過線量の全脳照射のためかどうか評価するのは難しいと思われる[1)10]．知能低下に関しては30Gy 程度であれば特に異常は認められないとする報告が多いが，18Gy という低線量でも約半数に特殊教育が必要であったという報告もある[15]．同程度の治療効果が得られるのであれば当然線量が低い方が良いと考えられるが，至適線量についてはまだ評価が定まっていない．今回の我々の分析では，前述したように脊髄播種は20Gy 程度で制御されていると思われ，全脳照射も同じ線量まで落とすことは可能ではないかと考えている．

第三は，全脳照射において照射野の縮小が可能かという問題に関してである．現在までのところ，germinoma は比較的高率に頭蓋内播種を起こすことから全脳照射が必要であるという意見が優勢である[5)9)11)13]．我々の今回の検討でも1例を除いてすべて全脳照射を施行しているが，Shibamoto ら[1]や Glanzmann ら[12]は全脳室照射や局所照射でも生存率，再発率に有意差はなかったという報告しており，いわゆる high risk group でない germinoma で全脳照射の必要はないかも知れない．

第四は，局所制御に必要な線量に関してであるが，現在45Gy を越える線量で制御可能とする説が有力である[5)6)14)19)20]．今回の我々の検討でも局所線量50Gy ですべて制御されていた．teratoma 成分が含まれていないと考えられる10～20Gy の診断的照射で CR の得られる症例では，この線量で十分に制御可能，あるいはやや超過線量ではないかと考えている．我々は比較的最近の症例のみ総線量40Gy で経過観察中であり，最長のもので観察期間約4年と短いものの，現時点で再発，転移を1例も認めていない．Shibamoto ら[1]はさらに低い線量で制御されたという報告しており，40 Gy まで総線量を落とすことは可能と思われる．

また，今回の我々の症例は当院脳外科の方針もあり，1980年から1987年までの症例の大部分は放射線治療に ACNU, PSK, UFT を併用した RAFP 療法が施行されている．また，Allen ら[21]は化学療法の併用により局所線量を減らすことが可能となったと報告している．しかし，今回我々の症例の中に化学療法を併用していない1980年以前の症例が4例あり，全例とも再発，転移が認めら

れず，生存中である．この事実を踏まえて現在我々の施設では初回治療時には化学療法を併用していないが化学療法併用の有用性についてはこれらの結果に基づき，いずれ明らかにしていきたいと考えている．

さらに手術侵襲が及びにくいところに好発することからdiagnostic radiotherapyが一般的に是認されてきたが，germ cell tumorにはmixed typeが多いこと[22)23)]，他の組織型でも一時的には照射に良好な反応を示すものもあることから，批判的な意見も多く[22)]，積極的にbiopsyが施行されるようになることも一つの方向であろう．しかし，今回我々は，上記のcriteriaをもってgerminomaとし，いわゆるhigh risk group（①～⑤）のみに全脊髄照射を行い，5年生存率100％10年生存率96％を得たわけで，これは諸家の報告と比較しても極めて良好である．germinomaは非常に放射線感受性の高いradiocurableな腫瘍であるため観察期間が5年弱と短くはあるが，今回得られたような成績であればgerminomaを疑った症例に対するdiagnostic radiotherapyは今後も十分に意味のあることであると思われるし，biopsyはくも膜下腔播種の頻度を増すという報告もあり[8)]，避け得れば避けた方が良いと考えている．

以上より現在の我々の治療方針を示す．松果体腫瘍が疑われ，頭蓋内圧亢進がある場合，まずシャント術を施行する．その後，biopsyによる確定診断，もしくは診断的照射として10～20Gy局所照射を施行する．CT上照射に対する反応が良好で20Gy以下でCRとなったもの，さらにAFP，HCG等腫瘍マーカーが陰性のものをpure germinomaと考える．そして髄液細胞診（何度もくり返し行う）陽性例やCT，MR等画像診断上髄液播種が疑われる例，多発例，脳室内浸潤例，直達手術施行例などのhigh risk groupに対しては全脳（全脳室），全脊髄照射をそれぞれ20Gyずつ追加する．その他の症例に対しては全脳（全脳室）照射のみ20Gy追加するものとする．

結　語

1．過去10年間のgerminoma症例について検討した．

2．死亡例（他因死）は1例，25例は生存中で再発，転移は認められなかった．（5年生存率100％，10年生存率96％）

3．10～20GyのdiagnosticradiotherapyでCRとなった症例はgerminomaと考え，その後の治療を行っても問題はないものと思われた．

4．germinomaの治療として原発巣40Gy，全脳20Gy，さらにhigh risk groupに対してのみ全脊髄照射20Gyを追加するものとする．

文　献

1) Shibamoto Y, Abe M, Yamashita J, et al: Treatment of intracranial germinoma as a function of the irradiated volume. Int J Radiat Oncol Biol Phys 15: 285—290, 1988
2) 有田憲正，生塩之敬，早川　徹，他：頭蓋内原発germ cell tumor，脳神経外科　7: 165—474, 1974
3) Sano K: Pinealoma in children. Child's Brain 2: 67—72, 1976
4) Ueki K, Tanaka R: Treatments and prognoses of pineal tumors. Experimence of 110 cases. Neurol Med Chir (Tokyo) 20: 1—26, 1980
5) Onoyama Y, Ono K, Nakajima T, et al: Radiation therapy of pineal tumors. Radiology 130: 757—760, 1979
6) Rubin P, Kramer S: Ectopic pinealoma: A radiocurable neuroendocrinologic entity. Radiology 85: 512—523, 1965
7) Bradifield JS, Perez CA: Pineal tumors and ectopic pinealomas: Analysis of treatment and failures. Radiology 103: 399—406, 1972
8) Sung D, Harisiadis L, Chang CH: Midline pineal tumors and suprasellar germinomas: Highly curable by irradiation. Radiology 128: 745—751, 1978
9) Lindstadt D, Wera M, Eswards MSB, et al: Radiotherapy of primary intracranial germinomas: The case against routine craniospinal irradiation. Int J Radiat Oncol Biol Phys 15: 291—297, 1988
10) Rich TA, Gassady JR, Strand RD, et al: Radiation therapy for pineal and suprasellar germ cell tumors. Cancer 55: 932—940, 1985
11) Griffin BR, Griffin TW, Tong DYK, et al: Pineal region tumors: Results of radiation therapy and indications for elective spinal irradiation. Int J Radiat Oncol Biol Phys 7: 605—608, 1981
12) Glanzmann CH, Seelentag W: Radiotherapy for tumors of the pineal region and suprasellar

germinomas. Radiotherapy Oncology 16: 31—40, 1989
13) 佐藤安之，松岡幷美，中村　徹：頭蓋内原発 germinoma 24 例の治療経験，Neurol Med Chir (Tokyo) 27: 841—847, 1987
14) 白土博樹，松岡祥介，宮本美弥子，他：松果体および異所性松果体腫瘍の放射線治療，日本医放会誌，45(2): 348—355, 1985
15) Schwartz C, Constine L, Hobbie awl: Adverse sequalae of cytotoxic therapy in long term survivors of pediatric malignancy. Int J Radiat Oncol Biol Phys 17(Suppl 1): 117—118, 1989
16) Eiser C: Intellectual abilities among survivors of childhood leukemia as a function of CNS irradiation. Arch Dis Child 53: 391—395, 1978
17) Duffer PK, Cohen ME, Thomas PRM, et al: The long-term effects of cranial irradiation on the central nervous system. Cancer 56: 1841—1846, 1985
18) 嘉山孝正，藤本俊一，北原正和，他：小児脳腫瘍の放射線療法の問題点：小児 pineal region germ cell tumor 症例の検討．国立病院療養所総合医学会抄録集，p1, 1986
19) Amendola WM, Jenkin DT, Evans A: Pineal region tumors: Analysis of treatment results. Int J Radiat Oncol Biol Phys 10: 991—997, 1984
20) Wara WM, Jenkin DT, Evans A, et al: Tumors of the pineal and suprascellar region: Children cancer study group treatment results 1960—1975. Cancer 43: 698—701, 1979
21) Allen JC, Kim Jae Ho, Packer RJ: Neoajuvant chemotherapy for newly diagnosed germ cell tumors of the central nervous system. J Neurosurg 67: 65—70, 1987
22) 松谷雅生，有田憲生，久留　裕，他：松果体腫瘍をめぐって．Clinical Neuroscience 2: 204—218, 1986
23) 山崎一徳，生田房弘：松果体腫瘍 87 例の組織学的解析，神経病理学，7: 142—143, 1986