OUKA
Osaka University Knowledge Archive

Title	極超短波(マイクロウェーブ)の生物に及ぼす影響について(特に病理組織學的研究)
Author(s)	梅原, 千治
Citation	日本医学放射線学会雑誌. 1950, 10(7), p. 33-45
Version Type	VoR
URL	https://hdl.handle.net/11094/15556
rights	
Note	

Osaka University Knowledge Archive : OUKA

https://ir.library.osaka-u.ac.jp/

Osaka University

極超短波(マイクロウエーブ)の生物に及ぼす影響について(特に病理組織學的研究)

東京大學醫學部佐々内科教室
梅　原　千　治

緒　言

米國では戰時中祕密兵器として使用されていたレーダーは1946年に初めて民間で利用することが許可され，1947年にはマイクロテルムという携帶用の醫療器が發賣された[29]．これより先に，hidman[22], Daily[6], Tullis[11], 等によつて極超短波の人體及び動物の組織に對する無障碍性が立證され，その後はマイクロテルムによる組織加溫の狀況に關する研究が主として行われている[2)30)21)27)]．吾國に於ては戰時中の陸軍の研究[33]並びに，戰後井上，藤野[16]の報告をみる以外，極超短波の生物作用に關しては殆んど見るべき研究がない．私は1946年以來，極超短波の生物組織に對する作用を追究し，極めて興味ある結果を得たのでこゝに報告する．

實驗方法

實驗裝置は磁電管發振裝置を使用し，發振管は日本無線製八分割水冷式M 312である．實驗材料はモルモツト(300 g～400 g)を使用したが，雌雄の別は考慮しなかつた．

照射方法としては全身照射の場合には導波管途中に金網を入れ反射板を使用し，局所照射の場合は導波管口を縮小して直接動物體を密着させた．

照射條件，照射時間，照射方向，照射部位については實驗Ⅰと實驗Ⅱとでは相違するので第1圖第2圖として表示した．

實驗Ⅰは波長9.7 cm，13.7 cm，16.2 cmの三種をえらび，陽極電壓も1500 Vから7000 Vまでを使用して，動物が死亡するまで連續照射し，死亡狀況，體溫，呼吸等を主として觀察した．これは實驗Ⅱの豫備實驗である．

實驗Ⅱでは波長約10 cm，陽極電壓約6000 V，出力40 W～60 Wで條件を一定にし4分乃至5分，動物の腹背方向に照射したのち，動物を生存させ，

第1圖　急激照射實驗1

モルモツト番號	性別	體重 gr	實驗期日	天候	室温 C	照射條件						照射部位	照射時間(死亡まで)分	照射回數
						波長 cm	磁界 gaus	陽極電壓 V	重疊交番電壓波高値 Vm	陽極電流 mA	出力 W			
No. 1	♀	640	昭22 1月14日	曇	4.0	16.2	785	6600	0	100	100	全身	16	1
No. 2	♂	400	同 2月 1日	晴	6.0	16.2	785	6600	0	150	140	同上	7	1
No. 5	♀	410	同 7月27日	晴	31.0	13.7	315	1400	0	110	20	同上	37	1
No. 6	♀	370	同 8月11日	晴	34.0	13.7	315	1600	0	100	20	腹部	17	1
No. 9	♀	350	同 8月21日	晴	32.0	13.7	315	1500	0	100	20	頭部	27	1
No. 10	♀	400	同 8月22日	晴	33.0	13.7	315	1500	0	100	22	同上	40	2
No. 11	♂	525	同11月14日	晴	13.8	9.8	600	4000	1900	70	30	胸部	36	1
No. 12	♂	530	同11月18日	曇	13.0	9.9	815	7000	2400	90	90	腹部	30	2
No. 13	♂	540	同11月20日	曇	11.0	9.7	840	7000	2200	90	90	胸部	15	1
No. 14	♀	420	同12月 9日	晴	9.0	9.7	820	7000	2000	100	100	頭部	30	1

體温（直腸） 試驗前 C	最高 C	上昇温度 C	呼吸 試驗前 30″	最高 30″	増加數	痙攣 起るまでの時間分	程度	備考
／	／	／	／		／	12	++	照射直後死亡
37.9	38.0	0.1	／	／	／	—	—	照射後次第に體温下降3時間死亡
38.3	41.5	3.2	65	95	30	27	++	照射直後死亡
39.6	46.7	7.1	74	107	33	16	+	同　上
39.4	41.5	2.1	135	減少	—	21	+	同　上
38.4	41.3	2.9	63	140	77	20	++	最初21分で死亡せず2回目40分
34.6	39.7	5.1	45	70	25	—	—	死亡せず翌日外傷のため殺す.
38.0	41.5	3.5	49	79	30	24	++	
34.5	39.8	5.3	75	141	66	11	+	照射直後死亡
33.0	40.0	7.0	48	115	67	21	+++	同　上

第2圖　急激照射實驗 II

モルモット番號	性別	體重 gr	實驗期日	天候	室温 C.	照射條件 波長 cm	磁界 Gaus	陽極電壓 V	重疊交番電壓値 波高 Vm	陽極電流 mA	出力 W	照射部位	照射時間分	呼吸30″ 試驗前	最高	増加數	痙攣の有無	生存間	備考
No. 24	♂	300	昭和23 7月30日	晴	30	9.8	700	5700	1620	48	40	胸部上胸部	7	66	110	44	—	0	直後死亡
No. 31	♂	310	同上8月4日	晴	27	9.9	750	6500	1500	60	60	同　上	12	63	106	43	+	0	直後死亡
No. 21	♀	320	同上7月5日	曇	28	9.9	750	6600	1480	60	60	同　上	9	75	130	55	—	6時間	
No. 25	♂	290	同上7月30日	晴	30	9.8	700	5700	1620	48	40	同　上	5	83	140	57	—	6時間	
No. 27	♀	310	同上7月30日	晴	30	9.8	700	5700	1620	48	40	同　上	5	81	158	77	—	12時間	
No. 32	♀	420	同上12月1日	晴	15	10.0	730	6900	0	66	50	同　上	5	60	102	42	—	24時間	
No. 29	♀	310	同上7月30日	晴	30	9.8	700	5700	1620	48	40	同　上	5	65	140	75	—	26時間	自然死亡
No. 20	♀	330	同上7月5日	曇	28	9.9	750	6600	1480	60	60	同　上	13	65	100	35	—	36時間	
No. 26	♀	310	同上7月30日	晴	30	9.8	700	5700	1620	48	40	同　上	6	60	140	80	—	48時間	
No. 33	♀	380	同上12月1日	晴	15	10.0	730	6900	0	66	50	同　上	4	62	80	18	—	48時間	自然死亡
No. 19	♂	310	同上7月5日	曇	28	9.9	750	6600	1480	60	60	同　上	12	74	140	76	—	72時間	
No. 34	♂	400	同上12月1日	晴	15	10.0	730	6900	0	66	50	同　上	5	61	106	45	—	72時間	
No. 18	♂	320	同上7月5日	曇	28	9.9	750	6600	1480	60	60	同　上	11	63	105	42	—	1週間	
No. 28	♀	330	同上7月30日	晴	30	9.8	700	5700	1620	48	40	同　上	5	70	158	88	—	1週間	
No. 30	♀	300	同上8月4日	晴	27	9.9	750	6500	1500	60	60	同　上	5	65	148	75	—	2週間	

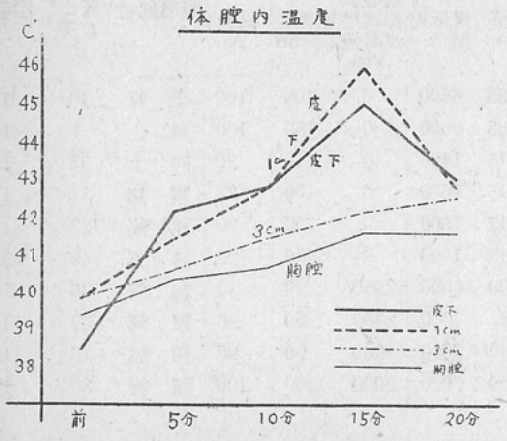

		試驗前温度(°C)	5分	10分	15分	20分
腹	皮下	38.4	42.1	42.8	45.0	43.0
	皮下1cm	39.8	41.4	42.8	46.0	42.8
腔	皮下3cm	39.8	40.6	41.4	42.1	42.6
肝		39.6	40.7	41.4	42.1	42.1
胸腔		39.4	40.3	40.7	41.6	41.6

6時間，12時間，24時間，72時間，1週間，2週間毎に殺し，所用の臟器を直ちに10%ホルマリンで固定，パラフィン埋包，H.E 染色，マロリ染色

を行い，併せて脂肪染色を行つた．

出力の算定はこの研究で最も重要なものであるが，これについては現在尙研究中である．こゝに用いた方法は陽極損失の方法であるが，この方法によれば，空中線より輻射されるまでの減衰及び動物體表面からの反射は考慮されていないので，實際に動物體内に吸收されるエネルギーはこの値よりかなり小さいものと推定される．尙本實驗ではすべて連續波を使用した．

實驗成績

I）死亡狀況に關する諸觀察

死亡狀況について實驗Iから得た結果は第1圖として表示した．

極超短波電界内に入れられたモルモツトは初期の安靜狀態から，不安，逃避運動，脫力，痙攣等の狀態を經過して死亡する．呼吸數はこの間，約二倍近く增加し，直腸溫度は2°C乃至5°Cの上昇を示す．

死亡時間と照射條件の間には著明な關係を見出すことが出來ない．これは動物の個體差，季節等が相違するためと考えられる．

銅，コンスタンタン熱電對を使用して，被照射部位の溫度を測定した結果は第3圖として表示した．これによれば，腹腔内溫度は皮下1cmの所が照射後15分で最高46°Cに達し，皮下溫度がこれに次ぎ，皮下3cmの所が最低である．更に照射を連續すると，これら溫度上昇は停止するか逆に下降を示す．胸腔内及び肝の溫度上昇は腹腔程著明ではない．

II）病理學的所見

A）肉眼的剖檢所見　主要所見は第4圖に表示した．肉眼的に著明な變化は肝と消化管とにみられる．皮膚及び外觀上の變化は殆どみとめられない．

1）肝　直後死亡の例では充血が强く，幾分脆くジエリー樣の感觸がある．のちに肝表面に赤色の

第4圖　肉眼的所見

生存期間	所見 / モルモツト番號	肝			胃				腸				
		充血	浮腫	壞死	充血	浮腫	糜爛	潰瘍	充血	出血	ガス充滿	糜爛	潰瘍
直後死亡	No. 24	±±±	−	−	±±	+	+	−	+	+	−	−	−
	No. 31	±±±	−	−	−	−	−	−	±±	±±	−	−	−
6時間	No. 21	+	−	−	−	−	−	−	−	−	−	−	−
	No. 25	−	+	+	+	−	+	−	−	−	−	+	−
12時間	No. 27	+	+	+	+	−	±±	−	−	−	+	+	−
24時間	No. 32	+	−	+	−	+	−	+	−	−	−	−	−
	No. 29	−	−	+	+	+	+	+	−	±±	±±	−	−
48時間	No. 20	+	+	±±±	+	±±	+	±±±	+	+	+	−	+
	No. 26	−	−	+	−	−	−	−	−	+	−	+	+
	No. 33	+	+	±±±	−	±±±	−	±±±	−	−	+	−	−
72時間	No. 19	−	−	−	−	−	−	−	−	−	−	−	−
	No. 34	−	−	+	−	−	−	+	−	−	−	−	−
1週間	No. 18	+	−	−	−	+	−	±±	−	−	−	−	+
	No. 28	−	−	−	−	+	−	−	−	−	−	−	+
2週間	No. 30	−	−	−	−	−	−	−	−	−	−	−	−
所見數		8	4	8	5	7	5	6	3	5	4	3	3

第5圖 肝

生存期間	所見 / モルモット番號	充血	出血	プラズマ物質滲出	白血球浸潤	血管(特に小動脈) 中腹フイブリノイド膨化	空胞形成	血管壁融解	内膜下浮腫	内膜變性	肝實質 クッペル星狀細胞變性	肝細胞索狀壞死	肝細胞萎縮	肝細胞腫脹	淡明原形質化	空胞形成	脂肪化	壞死	グリソン氏鞘 浮腫	プラズマ物質滲溜
照射直後	No. 1	±±±	+	±±	−	±±±	−	−	−	−	−	−	−	−	−	−	−	−	+	+
	No. 5	±±	±±	±±	+	+	−	−	−	−	−	±±	±±	−	−	+	/	−	+	+
	No. 6	±±±	−	+	−	+	−	−	−	−	−	−	−	−	−	−	/	−	+	−
後死亡	No. 13	±±±	(±±)	+	−	±±±	±±	−	±±	+	+	−	+	+	±±±	−	/	−	+	−
	No. 14	±±±	−	+	−	±±	−	−	−	−	−	−	−	−	−	+	/	−	+	−
	No. 31	±±	−	+	−	±±±	+	−	+	+	−	(+)	−	+	+	−	−	−	+	−
6時間	No. 21	−	−	±±	−	+	+	+	−	−	−	±±	+	−	±±	+	+	−	−	+
	No. 25	−	−	±±	−	+	±±	−	±±	±±	−	±±	−	−	−	+	±±	+	±±	−
12時間	No. 27	−	−	±±	−	+	+	−	+	+	+	+	−	−	+	±±	+	+	±±±	+
24時間	No. 32	−	(+)	+	+	+	±±	−	+	±±±	+	+	(+)	+	±±±	+	/	+	±±±	−
	No. 29	+	−	±±	−	+	+	−	±±	±±	±±	±±±	±±±	+	+	±±±	±±±	+	±±±	−
	No. 11	−	(±±)	−	−	±±	±±	−	+	+	+	−	−	+	±±±	+	+	+	+	−
48時間	No. 20	(+)	−	±±	−	+	+	+	±±	±±	±±±	±±±	±±±	−	−	±±±	/	±±±	±±±	−
	No. 26	(+)	−	±±±	−	±±±	±±±	+	+	+	±±±	±±±	±±±	−	+	±±±	±±	±±	±±±	+
	No. 33	(±±)	(±±)	±±±	+	±±	+	−	±±±	+	±±±	±±±	±±	−	+	+	+	±±±	+	−
72時間	No. 19	+	−	+	−	+	−	−	±±	+	−	±±±	−	−	+	+	−	−	+	−
	No. 34	+	−	+	+	+	+	−	±±	+	±±	−	+	−	±±	−	−	−	+	−
1週	No. 18	−	+	+	−	−	+	−	(+)	+	+	−	−	−	±±	+	−	−	(+)	−
	No. 28	−	−	−	−	−	+	−	(+)	+	−	−	+	−	(+)	−	−	−	−	−
2週	No. 30	−	−	−	−	+	−	−	−	+	−	−	−	−	+	−	−	−	(+)	−

充血部と灰白色部とが斑點狀の汚い壞死部を形成し，更に進んだものでは全く褐色に變色し脆くなつた完全な壞死竈をみとめる (No. 20, No. 33).

2) 胃及び腸，照射直後の充血は次第に消退する．胃壁の浮腫は6時間頃より著明となり，潰瘍の形成は24時間以後明瞭になる．肉眼的には粘膜下層の浮腫が目立つ．胃潰瘍は主として胃の前壁に出來，2例では(No. 20, No. 33) 潰瘍の穿孔を證明した．潰瘍形成の胃には內容物は殆んどなく，潰瘍面は綠色の粘液樣の被膜で被われ，周圍器官とは癒着している．

腸の場合は胃ほど著明ではない．

B) 組織學的所見，組織學的所見の內，主要な所見は第5圖から第9圖まで各臟器について記載した．こゝに使用した記號は“+…存在する．±±…やゝ著明，±±±…著明，(+)…部分的に存在する”という基準で記載した．

1) 肝，第5圖に表示した如く，照射直後には充血，プラズマ物質の滲出，浮腫，血管のフイブリノイド變性(No. 1, 寫眞第1圖) を主とする變化が現れ，次第に肝實質の變化が著明となる．Glisson 氏鞘にも浮腫，プラズマ樣物質の潴溜を證明し，Kupffer 氏星狀細胞の腫大，萎縮，崩壞脫失，脂肪化等の變性も證明される．

肝實質は24時間から48時間で著明な變化を證明する．肝實質の變化には二種あつて，その一つ

は寫眞第2圖に示した如く肝細胞索の解離と肝細胞萎縮を主とする變化であり（No. 29, No. 26, No. 20, No. 33），肝毛細管は擴張し，Disse 腔が開いてプラズマ物質の滲出が明かである．肝細胞原形質は均質に暗く染まり，核も變性脫失している．第二の變化は肝細胞の膨化と淡明化とを主とする（No. 11, No. 32, No. 13, 寫眞第3圖）．こゝでは肝細胞原形質が粗大な顆粒性となり，淡明化し，肝毛細胞は膨化した肝細胞に壓迫され內腔が閉鎖される．このような肝組織は丁度網の目のようにみえる．この際，核の變性は著明でない．以上二種の肝實質の變化は形態學的に著しい對蹠を示す故に興味深い．肝細胞の脂肪化は6時間以後，肝細胞の血管極に偏在した小脂肪滴沈着に始まる．肝小葉全體にほゞ瀰漫性にみられるが，小葉邊緣にやゝ強い．（寫眞第4圖）前に述べた肝實質變性の强い場所では，第Ⅰ型，第Ⅱ型いずれの場合も，殆んど著明な脂肪沈着を證明しない．

2）心，心に於ける主要所見は第6圖として圖示した．心の組織學的所見の內では，心內膜を中心とした變化が最も注目される．その一つは心內膜下の浮腫性間隙の形成であり（寫眞第5圖），他は心內膜下細胞の結節性增殖である（寫眞第6圖）．

心筋間質にはプラズマ樣物質の滲出，浮腫をみとめ，6時間以後各種のミオチーテンの出現をみる．これらの細胞は間質內小血管の周圍に集合してみえることが多い．（寫眞第7圖）のちに心筋間質に膠原纖維の增加をみとめる．

心筋にも早期から輕度の變性をみとめる．

心筋纖維の均質化，萎縮，解離を主とする場合と（No. 29, No. 26, No. 19），心筋原形質の淡明化，脫失を主とする場合との二つの對蹠的な變化がこゝでも證明される．後者では膜狀結締織のみ

第6圖　心

生存期間	所見 / モルモット番號	充血	出血	浮腫	プラズマ物質滲出	白血球浸潤	血管（特に冠狀動脈小枝）中膜均等化	血管 中膜空胞及び間隙形成	血管 內膜下浮腫	血管 內膜 起立	血管 內膜 剝離	血管 內膜 其他變化	心筋 軸性空胞形成	心筋 心筋均質化	心筋 心筋萎縮	心筋 心筋變性	心筋 淡明原形化	心筋 浮腫	心筋 間質細胞增殖	心內膜 心內膜下細胞	心內膜 結節性增殖	心內膜 心內膜下浮腫	心內膜 心內膜下纖維化	心臟 浮腫	心臟 內膜下細胞增殖
直後死亡	No. 24	+	++	(+)	+	−	−	+	−	−	+	++	+	++	−	−	+	−	−	−	−	−	−	−	−	+
	No. 31	++	++	+++	+++	−	−	−	+	−	−	−	+	(+)	+	+	+	−	++	−	−	−	−	−	+++	−
6時間	No. 21	−	(+)	++	+	−	−	−	++	(+)	+	−	+	(++)	(+)	(++)	(+)	−	++	+	++	++	−	+	+	+
	No. 25	+	+	(+)	++	−	+	−	−	(+)	+	−	+	+	+	−	+	−	+	(++)	−	++	+	−	−	
12時間	No. 27	++	+	+	+	−	+	++	++	(+)	−	+	+	+	−	−	(+)	−	+	+	−	++	−	++	−	
24時間	No. 32	++	−	−	−	+	(+)	−	+	−	−	−	+	−	(+)	−	(+)	++	−	+	−	(+)	−	−	+	
	No. 29	−	−	++	+	−	+	−	+	+	++	+	++	++	++	++	++	−	++	+	−	+++	+	+	−	
	No. 11	+	−	−	+	−	++	−	−	−	−	(++)	+	−	+	(+)	++	+++	−	−	+++	+	−	／	／	
48時間	No. 26	−	−	++	+++	−	+	−	++	−	−	+	+	−	+++	++	++	−	++	+++	−	+++	++	+	−	
	No. 33	−	+	++	++	−	+	(+++)	(+)	−	−	−	−	−	(++)	+	+	−	(++)	+	−	+	+	+	-	
72時間	No. 19	−	−	+	+	−	+	−	+	+	−	−	+	+	+	(++)	++	−	+	(+)	++	+	+	+	++	−
	No. 34	+	−	−	(+)	−	−	+	++	−	+	+	+	(++)	−	(++)	−	−	−	+	+	+	−	++	−	
1週	No. 18	−	−	+	+	(+)	+	−	++	−	(+)	+	+	+	(+)	+++	++	+++	++	+	−	++	+	+	+	
	No. 28	−	−	−	−	−	−	−	+	−	−	−	−	−	−	−	−	−	−	+	−	−	−	++	−	
2週	No. 30	−	−	+	−	−	−	−	+	−	−	−	−	−	−	−	+	−	+	+	−	−	+	+	+	

第7圖 腎

生存期	所見 / モルモット番號	間質 浮腫 皮質	間質 浮腫 髓質	間質 充血	間質 大或は增殖細胞腫	絲毬體 蹄係萎縮	絲毬體 蹄係膨化	絲毬體 蹄係充血	絲毬體 殖或は增殖内皮細胞腫大	絲毬體 バ氏囊内赤血球プラズマ出現	絲毬體 バ氏囊腫大	細尿管 腫脹	細尿管 空胞變性顆粒性	細尿管 圓柱	細尿管 上皮細胞剝離	細尿管 上皮細胞萎縮	細尿管 硝子滴狀變性	細尿管 脂肪化	血管 中膜均質化	血管 中膜空胞形成	血管 內膜下腫性間隙浮	血管 內膜變性
直後死亡	No. 1	−	+	++	−	−	−	−	−	−	−	(+)	−	−	−	−	−	+	−	−	−	−
	No. 6	−	−	++	−	−	−	−	−	−	−	−	−	−	−	−	−	/	−	−	−	−
	No. 9	−	−	++	−	−	−	++	−	−	−	(+)	−	++	+	−	−	−	−	−	−	+
	No. 14	−	+	++	−	−	(+)	++	−	−	−	+	−	+	−	−	−	/	−	+	−	+
	No. 31	−	−	++	−	−	−	+	−	−	−	+	−	−	−	−	−	+	−	−	−	+
6時間	No. 21	(+)	+	−	−	−	(+)	(+)	−	+	+	+	++	+	+	++	−	/	+	+	+	++
	No. 25	−	−	+	−	(+)	(+)	−	−	+	−	+	(+)	−	+	−	−	++	+	+	+	+
12時間	No. 27	−	+	−	+	−	+	−	−	+	−	(+)	++	+	+	+	−	++	−	+	++	++
24時間	No. 32	−	−	−	(+)	−	+	−	−	−	+	(+)	++	+	−	+	−	/	−	−	+	++
	No. 29	−	(+)	−	−	(+)	+	−	−	+	+	+	++	+	+	+	−	+++	−	++	+	++
	No. 11	+	−	−	(+)	−	+	−	(+)	−	++	−	+	+	(+)	++	−	+	−	+	+	++
48時間	No. 26	−	−	−	+	(+)	+	−	(+)	++	+	+	++	(+)	+	++	+	++	−	+	+	++
	No. 33	−	−	+	(+)	−	−	(++)	+	−	+	−	+	−	(+)	−	−	−	−	−	−	+
72時間	No. 19	+	++	−	(++)	−	+	−	−	+	−	+	+	−	+	++	−	/	−	+	+	++
	No. 34	−	+	−	+	−	+	−	−	−	−	−	+	−	(+)	(+)	−	/	−	−	−	−
1週	No. 18	−	−	−	−	−	−	−	−	−	−	−	+	+	(+)	(+)	−	−	−	−	−	+
	No. 28	−	−	−	−	−	−	−	−	−	−	(+)	−	−	(+)	+	−	−	−	−	−	−
2週	No. 30	−	−	−	−	−	−	−	−	−	−	−	−	−	−	−	−	−	−	−	−	+

が網狀に殘存する. (No. 11, No. 18, No. 32).

心臟膜には浮腫と心內膜下細胞の結節性增殖を觀察する.

血管に於ける變化は, 肝及び肺の如く著明なものはみられない.

大動脈中膜にも浮腫と筋纖維の解離を證明し, 更に進行したものでは, 筋纖維の脫失, 結締織化, 組織淋巴球性細胞の浸潤等を觀察することが出來た.

3) 腎, 主要所見は第7圖に表示した. 腎の變化は他の諸臟器に比して最も輕度である. 初期には强い充血があつて, 絲毬體及び細尿管は膨化或は腫大する. その後絲毬體はやゝ貧血性となり, 全體は透明になる. 蹄係毛細管壁は太くみえるが, 內皮細胞及び上皮細胞の著明な增殖はみられない. (寫眞第8圖)バ氏囊中には赤血球, プラズマ物質の滲出を證明する例もある (No. 29, No. 26). しかしバ氏囊自身には特に細胞の腫大, 增殖等の所見はなく, 從つて半月體形成も全くみられない.

細尿管では特に主部及び Henle 氏蹄係の上皮細胞の顆粒空胞性の變化が注目される. 核の變化は通常輕微である. 時に上皮細胞が剝離し, 間質の結締織のみ殘存する. 1例 (No. 26) では著明な硝子滴狀變性をみとめた.

血管の變化も極めて少い.

腎に於ける脂肪沈着は主として6時間以後に, 細尿管の潤管部, 中間部, 或は Henle 氏蹄係の上皮細胞に限局されて始まる. のちに主部上皮細胞にも及ぶが, 概して脂肪化した細尿管としから

第8圖　肺

生存期間	所見 / モルモット番號	充血	出血	浮腫	物質滲出 プラズマ	白血球浸潤	血管(特に小動脈) フイブリノイード變性	中膜龜裂	邊核空胞	內膜の變化	肺胞中隔 中隔肥厚	組織淋巴球性細胞浸潤	肺胞縮小	中隔細胞淋殖巴臚胞樣增	結締織化	小氣管支 上皮細胞の變化	平滑筋變性
直後死亡	No. 1	+++	+	+	+	+	+	++	++	++	−	−	−	−	−	+	+
	No. 6	++	+	++	++	+	+	++	−	+	−	−	−	−	−	+	+
	No. 9	+	+	++	++	+	++	++	−	++	+	+	−	−	−	+	+
	No. 14	++	+	++	+	+	+	+	−	−	+	−	(++)	−	−	+	−
6時間	No. 25	−	(+)	+	+	−	+	+	(+)	+	+	+	−	−	−	+	+
12時間	No. 27	−	−	+	+	−	++	+++	++	++	++	++	+	+	−	+	+
24時間	No. 32	−	−	+	+	+	−	−	+	−	(+)	(+)	(+)	++	−	−	−
	No. 11	−	−	+	+	+	++	+++	−	+	++	++	+	+	−	+	++
	No. 29	−	−	+	+	−	−	−	−	−	(+)	(+)	(+)	−	−	−	−
48時間	No. 26	−	−	+	−	−	−	−	−	−	+	+	−	−	−	−	+
	No. 33	++	+	+	−	−	+	++	+	+	+++	+++	+++	−	−	−	−
72時間	No. 19	−	−	+	+	−	+	+	+	+	−	−	(+)	−	−	+	+
	No. 34	−	−	+	+	−	−	++	−	+	+	+	−	−	−	+	+
1週間	No. 18	−	−	+	−	−	+	++	−	+	++	++	++	+	++	+	++
	No. 28	−	−	+	−	−	+	−	−	−	+++	++	++	++	++	+	+
2週間	No. 30	−	−	+	−	−	−	−	+	+	++	++	++	++	+++	+	+

さるものとでは明瞭な區別がみとめられる，(寫眞第9圖)

4)　肺，第8圖に主要所見を表示した．肺に於ける變化は肝に次いで時間的な推移が明かである．こゝでも血管を中心とした變化は非常に早く，實質の變化はこれに引き續いて起る．血管にはフイブリノイード變性，邊核空胞の形成，中膜龜裂(二重輪)形成等の變化を證明する(寫眞第10圖)．

肺胞中隔には初期に著しい充血と毛細管出血の像をみとめ，プラズマ物質の滲出も強い．そのため一部の肺胞中隔は輕度に肥厚し，他の部では中隔は菲薄となり氣腫性となる．浮腫性となつた肺胞中隔內には，次第に圓形細胞，プラズマ細胞，組織淋巴球性細胞が增加する．6時間頃よりこれらの細胞增殖は著明となり，中隔は，著しく肥厚し，肺胞は壓迫され萎縮する．こゝにみられる細胞の核の形態は多種多樣で，染色も濃淡樣々である．これらの細胞は時に小動脈を中心に淋巴濾胞樣に集合する(寫眞第11圖)．かゝる細胞集團が塊狀になつた肺胞壁は1週間後には器質化の傾向を帶びて來る．

5)　胃，第9圖として主要所見を表示した胃粘膜には早期より浮腫が現れ，固有膜は粗鬆化する．浮腫は粘膜層基底部に強い．腺細胞は浮腫の中で分離する(寫眞第11圖)．固有膜中にプラズマ細胞が增加することもある(No. 24)．腺細胞は顆粒空胞性の變性を起し，或は萎縮し，平低化することもある．この狀態から粘膜層は次第に壞死に向う．粘膜下層も亦照射後間もなく著明な浮腫が現れ，のちに膠原纖維が增加し，結締織化する．この中にある血管は時に高度の空胞乃至水腫變生(hydrophische Entartnng Helmeke)に陷る(寫眞第12圖)．又此所に赤血球，多核白血球の浸潤をみる

第 9 圖 胃

生存期間	所見 / モルモット番號	粘膜層									粘膜下層				平滑化				血管			
		間質		組織		腺細胞																
		充血	出血	浮腫	性細胞増加組織淋巴球	分離	萎縮	淡明化	平低化	壊死	浮腫	出血	細胞浸潤	纖維化	筋間の浮腫	均質化	筋變性	白血球浸潤	フイブリノイド變性	血管壁融解	胞形成中膜内空	内膜變性
直後死亡	No. 24	(+)	+	++	+++	++	++	+	++	+	++	−	−	−	+	−	−	−	+	−	+	+
	No. 31	−	−	+	−	+	−	−	−	−	−	−	−	−	+	−	−	−	−	−	−	−
6時間	No. 25	+	++	++	−	++	+	−	−	+	++	−	−	−	+	−	++	+	+	−	+	+
12時間	No. 27	++	−	+	+	++	+	++	+	+	+	−	+	+	+	−	++	−	+	−	+	++
24時間	No. 32	−	+++	(+)	+	(++)	(+++)	−	++	+++	+	++	++	+++	++	+	+++	++	+	++	−	+
	No. 29	++	−	++	++	++	+++	−	++	++	++	+++	+	+	++	−	−	+++	+	(++)	++	+++
48時間	No. 26	−	−	+	−	−	−	−	−	−	−	−	−	−	−	−	−	−	−	−	−	−
	No. 33	−	+	++	−	(++)	(++)	+	+	+++	+++	+	+	++	+++	+	++	+++	+	++	(+++)	(++)
72時間	No. 19	−	−	+	(+)	−	−	−	−	−	(+)	−	−	−	++	++	+	−	−	+	+++	+
	No. 34	−	−	+	(+)	(+)	−	−	−	−	−	−	−	−	−	−	−	−	−	−	−	(+)
1週	No. 18	−	−	++	++	++	+++	++	+	++	−	+	++	+++	++	−	+++	−	−	+	+++	++
	No. 28	−	−	−	−	−	−	−	−	−	−	−	−	++	−	−	−	−	−	−	++	++
2週	No. 30	−	−	−	−	−	−	−	−	−	+	−	−	+++	+	−	−	−	+	+	+++	+++

ことがある(No. 29, No. 30, No. 33).

平滑筋に於ける筋纖維は均質化し，間質の浮腫によつて分離する．筋纖維は萎縮し螺旋狀，卷髪狀に屈曲する．核は濃縮して時に蟲狀或はコルク抜狀(Kolkzieherartig Zink)を呈する．核周邊には邊核空胞が形成され，間質には組織淋巴球性細胞が浸潤している．1例(No. 29)では輪狀筋層に白血球浸潤と細菌集落とを伴つた感染像をみた．

血管中膜は初期よりフイブリノイード變性をみとめる．

6) 血管，血管の變化は重要な所見であるから，こゝに一括して再述する．血管の變化は肝，肺，胃に著明で，心及び腎では輕い．血管特に小動脈中膜は極めて速かにフイブリノイード變性を起す(No. 1，照射16分死亡例)．このフイブリノイード膨化と同時或はやゝ遲れて中膜に空胞が形成されて來る．空胞は中膜筋纖維の核の周邊に出來る場合(Perinuclaire Vakuolenbildung Zink)と筋纖維間に間隙として出來て來る場合(Medialuckenbildung)とが區別される．前者は邊核空胞の形成であり，高度になれば中膜は脫失し消失する(寫眞第13圖)．後者は中膜龜裂の形成であり，著しい場合は二重輪を形成する(寫眞第10圖)．中膜龜裂の内容は初期に浮腫液であるが，のちに膠原纖維の增加をみとめる．

血管内皮細胞が膨化すると，血管内腔にボタン狀(Knopfartig Zink)に突出し，念珠の輪の如くみえる(寫眞第11圖)．更に又萎縮を起し内腔に向つて起立性の偏位を起すことがある(一種の柵狀配列 Palisadenstellung)．

内膜下には屢々浮腫性間隙を證明し，このため内皮細胞が剝離或は起立性の變化を示す．外膜も浮腫性となり，時に管周圍細胞の增殖(肺，心)がみられる．

靜脈に於ける變化は小動脈の變化に準ずる．

考按

1) 總括的考察，肝に於ける第I型の變化はRossleの記載に始まり[39]，その後ヒスタミン，アリルフオルミアートの實驗的中毒症でEppinger[10]が，又火傷の病理組織學的變化としてZinkがそれぞれ觀察した漿液性肝炎の像と極めて類型的である．第II型の變化はFischerの明い細胞，水中毒變性（Wasservergiftung）[30]と稱される肝細胞變性と近親性を持つている．

心を中心とする變化は古くSiegmund[35]，A. Dietrich[7]，W Dietrich[8]，Jaffe[17]，Eppinger[10]，岡林[25]等によつて注目された心筋炎，心內膜炎の所見と類似し，更にKlinge[18]によつて指摘された如く，心內膜下細胞の結節性增殖は直接，間接にアショフ結節と關連あるものとして注目される．

肺胞中隔內の細胞の反應性增殖はBohmig[4]，Siegmund[35]，岡林等によつて觀察された感作動物に於ける一種の肺像炎の組織像と極めて類似して居り，又從來の超短波[27]或はX線による肺[3]の變化とも類型的である．

胃潰瘍の形成はX線による胃潰瘍形成とは作用點を異にし，むしろEppingerの實驗的胃潰瘍或はZinkの火傷に於ける胃潰瘍の組織學的所見に近いと思われる．

血管に於けるフイブリノイード變性，管周圍細胞の增殖も亦各種感作動物，過敏症，リウマチ等に觀察され，邊核空胞及び中膜龜裂等の所見はZinkの火傷に於ける所見と相通ずるものである．從つて私の實驗で得られた以上の組織學的所見は決して極超短波による特異な組織像ではなく，一般的な敗血性血管間葉性組織反應（岡林[26]）の形式を踏んだものと考えられる．卽ちこゝに觀察し得た所見の主流をなすものは1）血管內皮細胞或は毛細管壁障碍によるプラズマ物質の滲出，浮腫發現 2）二次的實質障碍 3）滲出したプラズマ物質の纖維化 4）白血球浸潤の少いこと等である．これは卽ちRossle以來漿液性炎の概念に抱括して考えられる性質のものであり，各種アレルギー性炎症と呼ばれて來た變化とも關連が深い．唯此處に問題となるのは以上の變化の發生する時間の問題である．中でも血管の變化は極めて早く，實質の變化も1，2日の中に完成する．この事實はアレルギー，生體アミン，或はX線による組織學的變化の發現とは比較にならぬほど速い．このような漿液性炎像の急速な成立は極超短波の特異的な作用と考えて良いであろう．

2）極超短波の組織障碍作用の本質，私が觀察した血管のフイブリノイード變性，プラズマ物質の滲出，浮腫等初期の所見は，血管內皮細胞及び毛細管透過性の失調（Iysorie Schürman[34]）に起因したものであつて，實質の變化はこれに續いた二次的のものと理解される．よつて極超短波が漿液性炎を誘起させるのは，極超短波が何等かの形で血管內皮細胞を障碍し，血管透過性失調を起したものと理解しなければならない．極超短波が血管透過性を高めるのは，（Hildebrandtの實驗[14]及び陸軍の實驗[33]）によつて立證された如く，ヒスタミンの增加に起因するか，或は內皮細胞自身の直接の障碍にもとずくものであつて，單なる鬱血とか充血によるものでないと私は考えている．

電波が低分子の化學變化或はその反應に對して影響を與えるということは知られていないが，高分子の場合には個有振動の自由度が高いために，極超短波或は超短波によつて物理化學的な變化を起し得る可能性がある．水島[23]及び東[1]は卵アルブミン溶液に超短波（波長2m）を照射して，低溫で著しい變性を起し得ることを認めた．從つて極超短波も亦低溫で動物構成蛋白體を變性させるという可能性は充分に考慮されねばならない．この前提に立つて血管透過性の異常を說明しようとする並びに實質の變化が常識を越えて速いのは，かゝる機序に依るものと私は考えている．

結　語

波長約10cmの極超短波（マイクロウエーブ）をモルモツトに照射し，その生物作用を追究した結果を要約すると次の如くである．

1）極超短波電界內で動物は安靜，不安，逃避運動，脫力，痙攣という經過を取つて死亡する．

2）非致死量を照射し動物を生存させておくと，肝及び消化管に肉眼的に認められる壞死と潰瘍が形成される．

3) 組織學的には，肝，心，腎，肺，胃等に滲出性機轉を基調とし，のちに膠原纖維の增殖，組織淋巴球性細胞の增加及び實質細胞の二次的變性を伴う變化像を觀察した．これは Rossle 以來の漿液性炎として理解される像である．特に Zink の火傷に於ける病理組織學的所見とは著しく相似性を持つ．從來アレルギー性炎症と云われて來た組織像とも深時，上にも述べたような二つの可能性が考えられて來る．卽ち一つは生體アミンの發生により血管內皮細胞が障碍されることであり，他は極超短波が血管內皮細胞構成蛋白體を變性させ，直接に內皮細胞を破壞するという考えである．

蛋白質の變性は細胞の形態學的變化に重要な關連を持つことは Holzlöhner 及び Seelich[15] によつて指摘された．蛋白質が不完全な變性過程ではその滲透壓は倍增し，完全變性のあとでは滲透壓は急激に低下する．この蛋白質變性の過程にみられる滲透壓の增減から，實質細胞にみられる膨化，空胞形成，萎縮の一連の形態學的變化の因果關係を說明することが試みられる(Zink)．今極超短波によつて細胞構成蛋白體の變性が起るとすれば，細胞內外の滲透壓の均衡は全く亂れるであろうことは當然考えられる．この事は血管內皮細胞障碍と相俟つて，急激な細胞及び組織の形態學的變化をもたらすであろう．極超短波による血管は關連がある．これらの變化が唯一回の照射で簡單に發生すること，しかも毒素，細菌を使用することなく，又抗原抗體反應にも全く無關係に短時日の內に成立することは，私の實驗で最も興味ある點である．

4) 以上の變化は極超短波の血管內皮細胞障碍に起因し，同時に極超短波の生體構成蛋白體に對する變性能力が細胞內外の滲透壓の均衡を亂し，急速な形態學的變化を誘起するものと理解する．

5) 現在米國に於けるこの分野の研究は主としてマイクロテルムを使用し，人體及び動物組織の加溫狀況を精査することに主眼が置かれ，その障碍作用については殆どみるべき報告がない．これは波型の相違によるか出力の違いによるか，或は他の條件によるか不明であり，今後の追究を必要とする．

6) 以上の極超短波による組織障碍作用は，今後吾國に於て臨床的應用を試みる場合，注意されなければならない．と同時にこの障碍作用は新しい組織震盪の方法として，血管間葉性組織反應の研究に貢獻すると信ずる．

擱筆するにあたり，親しく御指導並びに御校閱戴いた佐々教授に厚く御禮申しあげると共に，終始熱心に御鞭撻いただいた教室の樫田博士並びに第一工學部電氣工學科岡村助教授に深謝の意を表する．尙病理組織學上は岡林講師より多大の御教示を得ましたことも併せて衷心から感謝を捧げる．

文 獻

1) 東，竹田，佐々：科學．Vol. 18：467, 1948. — 2) Barbaru, L,. & R.P.T. Feucht：Arch. phrp. Med. Vol. 30：1949. — 3) Bloom, W.,：Histopathology of irracliation uawyork. 1948. — 4) Bohmig, R：Verh. dtrch. path. Ges. 1934：166. — 5) Busse, O.：Verh. dlsch. path. Ges. 1914：140. — 6) Duily, L. E.; U. S. Nav. m. Bull 41：1052, 1943. — 7) Diltrich, A. & K. Schröder：Virch. Arch. 274：425, 1930. — 8) Dietrich, W.：Virch. Arch. 299：285, 1939. — 9) Eppinger, H.; H. Kaunitz & H. Popper：Seröre Eutzündung Wlen 1935. — 10) Eppinger. H.：Vlrh. dtsch. Ges. Kreislaufforschg 1938：166. — 11) Fullis, R. H.：Am. J. physiol. 147：281, 1946. — 12) Heiuleiu, H.：Virch. Arch. 296：448, 1935. — 13) Holmeke, K.：Vircl. Arch 296：192, 1935. — 14) Hildelrandt, F.：Arch. Exp. Path. Bd. 190：197, 1938. — 15) Holzlöhuer E & F. Seelich：Klin Wschr. 1938 II：1169. — 16) 井上，藤野：日血誌．11卷：140, 1948. — 17) Jaffe, R. H.：Vrich. Arch. 287：379, 1933. — 18) Klinge, F.：Erg. path. Auat. 27, 1933. — 19) 小宮，加藤，梅原：日血誌．12卷：171, 1949. — 20) Kemp, C. R., W. D. Panl, & H. M. Hiues：Arch. phys. Med. Vol 29：1948. — 21) Krusen, F.H, J.F. Heuick, N. heden & K. G. Wakim：Meet. May Clin 22：209, 1947. — 22) Lidmann, B. & C. Cohen：Airsurgeon's Bull 2：448, 1945. — 23) 水島，島內：科學．18卷：452, 1948. — 24) 岡林：日本醫事新誌：3118, 1939. — 25) 岡林：血兎誌．No. 1：547, 537, 1939. — 26) 岡林：血液討議會報告第二輯：159, 1947. — 27) Osborne, S.L. & J.N. Frederick：J.A.M.A. 137：1036, 1948. — 28) Ottingen, K.V. & Hook：Strahlenther. 41：251, 1931. — 29) Raytheon. Microwave acceptable report of the Council on phyoical Medicine：

J.A.M.A. 135：986, 1947. 30) Rare, J. W., J. F. Herrick, K.G. Wakim & F. H. Krusen： Arch. phrp. Med. Vol. 30： 202, 1949. — 31) Kossle, R.： Virch. Arch. 291： 1, 1931. — 32) Salisbury, W.W, J.W. Clark, & H. M. Hines Electronics： 66. (may) 1949. — 33) 笹田： 電波日本. 42巻. 25, 1947. — 34) Schurman, P.： Virch. Arch. 291： 47, 1933. — 35) Siegmund, H.： Virch. Arch. 290： 3, 1933. — 36) 諏訪： 日本臨床. 6巻：523, 578, 1948. — 37) Zink, K.H.： Pathologische Anatomie der Verbrennung. 1940.

寫眞第1圖

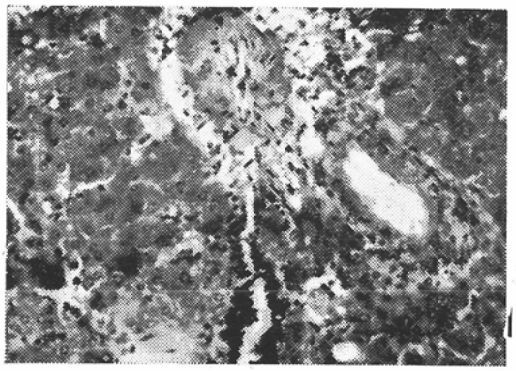

No. 1 (照射16分直後死亡) 血管フイブリノイード膨化グリソン氏鞘浮腫パラフイン H.E

第 3 圖

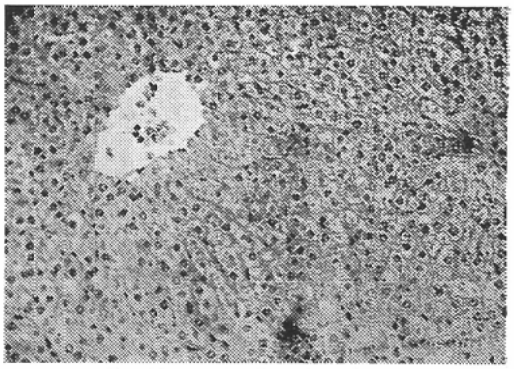

No. 11 (24時間) 肝實質淡明化毛細管閉鎖パラフイン H.E

寫眞第2圖

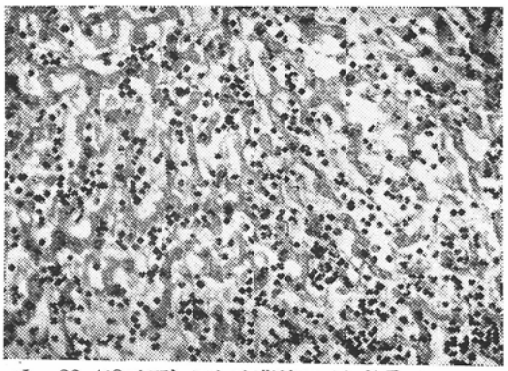

No. 26 (48時間) 肝細胞萎縮肝毛細管及びデツセ腔擴張パラフイン, マロリー

第 4 圖

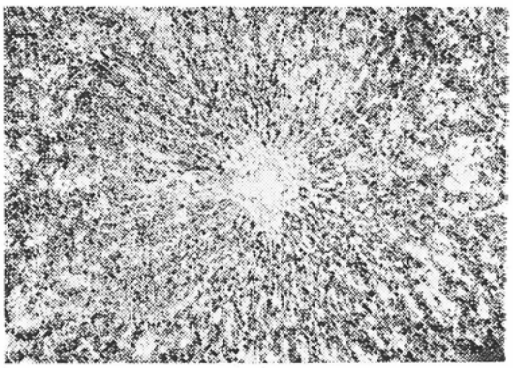

No. 29 (24時間) 脂肪化氷結ズダン III

第 5 圖

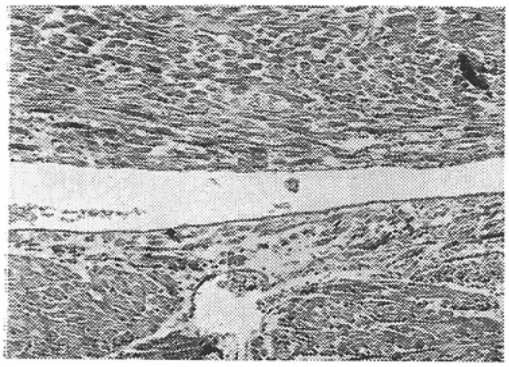

No. 26 (48時間) 心內膜下浮腫性間隙心筋間質のプラズマ物質の滲出パラフィン, マロリー

第 6 圖



No. 19 (72時間) 心內膜下細胞の結節性增殖パラフィン H.E 染色

第 7 圖

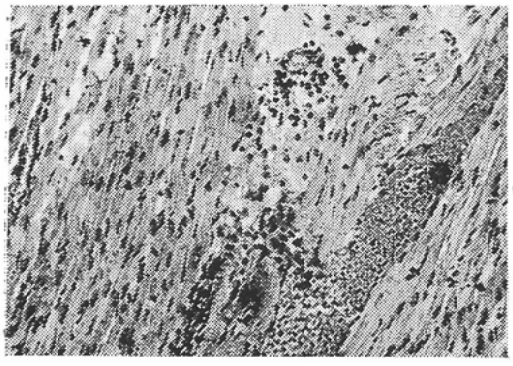

No. 21 (6時間) 心筋間質の浮腫及びミオチーテン增加パラフィン H.E 染色

第 8 圖

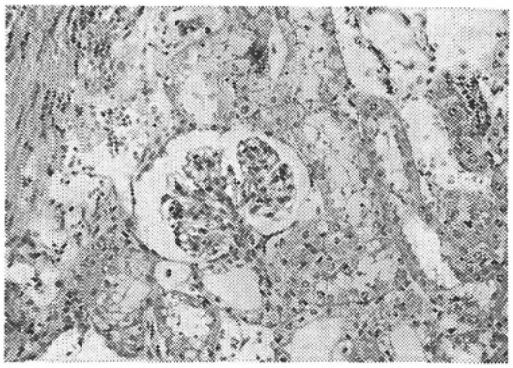

No. 26 (48時間) 絲毬體蹄係の膨化舌狀切れ込み細尿管變性パラフィン, H.E

第 9 圖

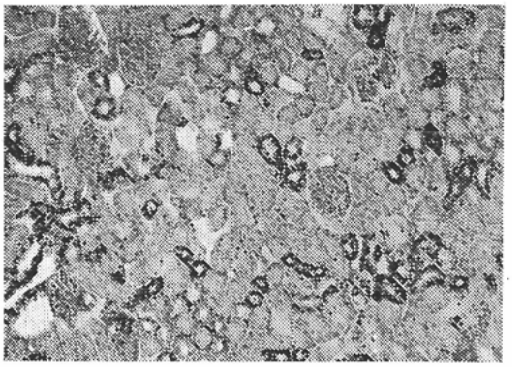

No. 27 (12時間) 細尿管脂肪化 氷結. ズダン III

第 10 圖

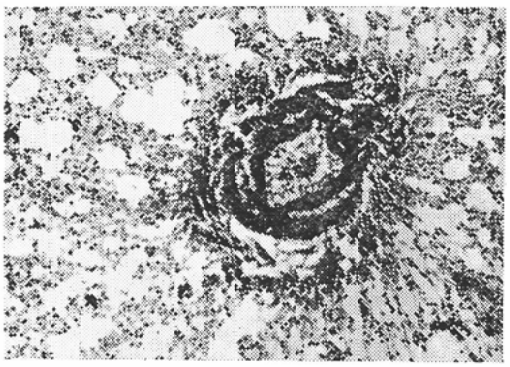

No. 27 (12時間) 肺小動脈の中膜龜裂二重輪形成パラフィンマロリー染色

第 11 圖

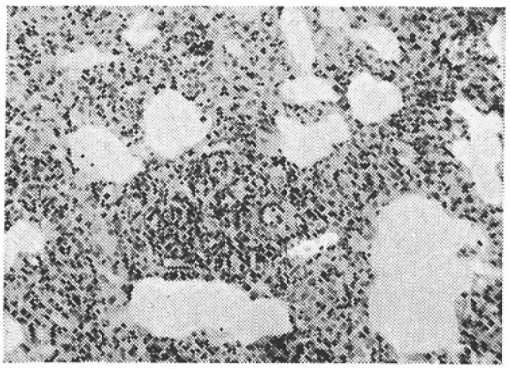

No. 27(12時間) 肺胞壁肥厚纖淋巴球性細胞浸潤小動脈內皮細胞のボタン狀腫大
パラフイン H.E 染色

第 12 圖

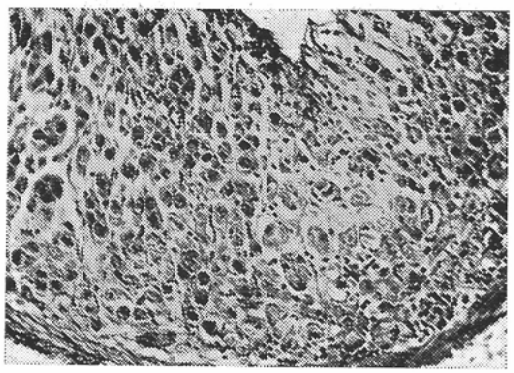

No. 25(6時間) 胃粘膜層浮腫滲細胞分離及び變性パラフイン マロリー

第 13 圖

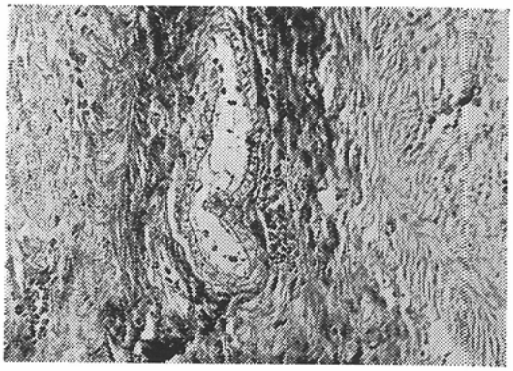

No. 18(1W)胃粘膜下層の强度纖維化
血管中膜の空胞化及び脫失

第 14 圖

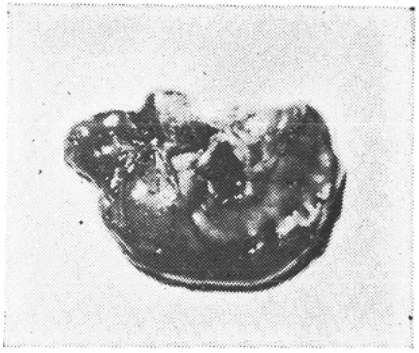

胃潰瘍穿孔