The University of Osaka
Institutional Knowledge Archive

Title	転移性骨腫瘍の治療経過観察における骨シンチグラフィの意義について
Author(s)	小須田, 茂; 近藤, 誠; 正木, 英一 他
Citation	日本医学放射線学会雑誌. 1982, 42(5), p. 454-466
Version Type	VoR
URL	https://hdl.handle.net/11094/15637
rights	
Note	

The University of Osaka Institutional Knowledge Archive : OUKA

https://ir.library.osaka-u.ac.jp/

The University of Osaka

転移性骨腫瘍の治療経過観察における骨シンチグラフィの意義について

慶応大学医学部放射線医学教室（主任：橋本省三教授）
小須田　茂　近藤　誠　正木　英一　遠藤　雅裕
安藤　裕　高木八重子　久保　敦司　橋本　省三

（昭和56年7月23日受付）
（昭和56年9月17日最終原稿受付）

Assessment of Serial Bone Scanning in Treatment for Patients of Metastatic Bone Tumor

Shigeru Kosuda, Makoto Kondo, Hidekazu Masaki, Masahiro Endo, Yutaka Ando, Yaeko Takagi, Atsushi Kubo and Shozo Hashimoto
Department of Radiology, School of Medicine, Keio University
(Director: Prof. Shozo Hashimoto)

Research Code No.: *731.1*
Key Words: *Bone scintigraphy, Metastatic bone tumor, Radiotherapy, Chemotherapy, Hormonal therapy*

Serial bone scans using ^{99m}Tc-phosphates have been studied in patients who received radiotherapy (44 cases), chemotherapy and /or hormonal therapy (67 cases) for metastatic bone tumors.

In patients with bone metastases treated by radiotherapy, radioactivity in irradiated portions decreased in most of cases without depending upon the degree of response to radiotherapy. (The decrease in radioactivity was found in 76.9%, 52.0% and 66.7% of 3 patient's groups that showed improvement, no change and aggravation in bone roentgenograms, respectively.)

In patients who received chemotherapy and/or hormonal therapy, 88.5% of aggravated cases and 77.9% of improved cases showed progression (development of new spot) and regression (reduction of hot spots) in bone scans, respectively. Among cases who received no change in bone roentgenograms 62.5% showed progression or regression in bone scans. Bone scintigraphy gave us more informations than that of bone roentgenogram or serum alkaline phosphatase level. But it is necessary to evaluate bone scintigraphy, comparing with bone roentgenogram, serum alkaline phosphatase level and clinical signs.

Cases that showed progression on bone scans had poor prognosis, with mean survival time of 6.4 months. However, cases that showed regression or no change on bone scans correlated well with the number of cases with good prognosis, as 85.7% (12/14) of these cases are now alive. Our analysis indicated that serial bone scans are a relatively useful technique for monitering response to chemotherapy and hormonal therapy in patients with metastatic bone tumors.

1. はじめに

骨シンチグラフィ用製剤として，従来から用いられてきた核種は，^{68}Ga，^{72}Ga，^{18}F，^{47}Ca，^{85}Sr，^{87m}Sr などであったが，1971年，Subramanian ら[1]による ^{99m}Tc 標識リン酸塩（^{99m}Tc-tripolyphosphate）の出現以来，優れた ^{99m}Tc-リン酸化合物がいくつも開発され[2)3)4)]，転移性骨腫瘍の早期発見に骨シンチグラフィは欠かせぬ検査となっている．

一方，転移性骨腫瘍に対する放射線療法，化学療法，ホルモン療法，免疫療法の最近の進歩に伴い，癌患者の生存率が向上し，骨シンチグラフィによる転移性骨腫瘍の経過観察例が増加している．しかし，その治療効果と骨シンチグラフィに関する報告は比較的少ない．

今回，われわれは転移性骨腫瘍例において，放射線治療，ホルモン療法および化学療法による治療経過を観察できた69例を対象に転移性骨腫瘍の治療効果判定における骨シンチグラフィの意義を検討し，いくつかの知見を得たので報告する．

2. 対象と方法

対象は昭和51年11月より昭和56年1月までに骨シンチグラフィを2回以上施行した症例のうち，臨床的に骨転移と診断され，治療経過を骨シンチグラフィおよび骨X線写真で経過観察できた69例である．骨シンチグラフィと骨X線写真はほぼ同時期に撮影したものを比較検討した．なお，原発巣に関しては全例，組織学的に確定診断している．

治療方法により，各症例を二群に分類し別々に検討した．即ち，骨転移巣に対し疼痛軽減の目的で姑息的放射線治療を施行した31例（32病変）と化学療法またはホルモン療法を施行した38例である．放射線治療と化学療法またはホルモン療法の併用例15例は放射線治療例に含めた．原発巣別の症例内訳を Table 1 に示す．

1) 放射線治療例：31例（男8例，女23例）の年齢分布は4歳から74歳（平均年齢48.2歳）であった．31症例のうち，骨シンチグラフィを同一症例に3回以上施行した例は9症例ある．3回目以後の骨シンチグラフィおよび骨X線写真は初回検査と比較検討を行った．

Table 1 Classification of patients

Irradiation	
Origin	Number of cases
Breast cancer	11
Lung cancer	3
Malignant lymphoma	2
Uterine cervix cancer	2
Other cancers	13
Total	31

Chemotherapy and/or Hormonal therapy	
Origin	Number of cases
Breast cancer	27
Prostate cancer	7
Rectum cancer	1
Salivery gland cancer	1
Multiple myeloma	1
Medulloblastoma	1
Total	38

骨シンチグラフィ撮影時期は放射線治療終了後6カ月以内32例，7～12カ月7例，13カ月以後5例であり，最高3年2カ月，平均5.1カ月であった．

31例中28例は多発性，3例は単発性骨転移であった．多発性骨転移例に対しては疼痛の最も強い部位に照射野を限局し照射した．照射部位は椎骨が最も多く，次いで頭蓋骨，骨盤が多い（Table 2）．照射方法は Linac X線にて1回線量2～3Gy，週3～6回の分割照射であり，総線量は18.4～60 Gy（平均44.2Gy）であった．

2) 化学療法またはホルモン療法例：38例（男8例，女30例）の年齢分布は13歳から78歳（平均56.7歳）であった．

38例中，化学療法単独19例，ホルモン療法単独7例，化学療法・ホルモン療法併用は12例であった．

骨シンチグラフィを同一症例に3回以上施行した例は38例中16例あり，最高は8回である．3回

Table 2　Irradiated sites of metastases

Irradiated sites	No. of lesions
Vertebra	14
Skull	5
Pelvis	4
Rib	2
Sternum	2
Fibula	1
Femur	1
Humerus	1
Scapula	1
Sacrum	1
Total	32

目以後の骨シンチグラフィと骨X線写真は前回の検査（初回検査ではなく，最も最近の検査）と比較検討を行った．骨シンチグラフィの撮影間隔は1～6カ月が38例，7～12カ月が20例，13カ月以後が9例であり，最高25カ月，平均7.1カ月であった．

化学療法またはホルモン療法例については，骨シンチグラフィと骨X線写真の比較検討のみならず，骨シンチグラフィと血清アルカリフォスファターゼ値の比較検討も行った．血清アルカリフォスファターゼ値も骨シンチグラフィ撮影時とほぼ同時期に測定したものと比較検討した．また，骨シンチグラフィ所見の変化と予後との検討も行った．

以上の骨シンチグラフィには ^{99m}Tc-EHDP または ^{99m}Tc-MDP を用い，約500MBq (15mCi) 静注後3～4時間で前面および後面の全身スキャン像を撮影し，異常集積が認められた部位は，さらに spot 像を追加撮影した．使用した装置は東芝 GCA 202シンチカメラまたは Searle LFOV シンチカメラであり，いずれも低エネルギー用52,000 hole parallel collimator を装着した．

3．結　果

1）放射線治療例（Table 3，Table 4）

放射線治療前の骨シンチグラフィ所見は全例，病巣部は陽性像を示し，菲薄像または欠損像を示した症例はなかった．総検査数44のうち，放射線治療後の照射部位における骨シンチグラフィ所見の変化は，集積増加6，不変11，集積低下27であった（Table 3）．

放射線治療前の骨X線写真では32病変のうち，30病変は骨融解像であり，2病変は骨硬化像であった．放射線治療後，骨X線写真にて病巣部に修復機転による骨硬化像の出現または正常骨組織による再生（破壊された骨梁の修復）が認められた場合を改善，骨梁の破壊像の進行を悪化，ほとんど変化を認めぬ場合を不変として分類した[5)6)]．

放射線治療後の骨X線写真が改善（13例），不変（25例），悪化（6例）を示したのに対し，それぞれ76.9%，52.0%，66.7%が骨シンチグラフィにて集積低下を示した（Table 3）．集積増加を示した6例は骨X線写真の改善または不変例であり，悪化例はなかった．

放射線治療前の骨X線写真にて骨硬化像を示した2病変は治療後，いずれも骨X線写真では不変

Table 3　Comparison between changes of bone roentgenograms and that of activity of bone scintigrams in irradiated sites after radiotherapy

Bone roentgenograms		Activity of bone scintigram		
		Increased	Unchanged	Decreated
Improved	13 (9)	2 (2)	1 (1)	10 (6) 76.9%
Unchanged	25 (17)	4 (1)	8 (6)	13 (10) 52.0%
Aggravated	6 (5)	0 (0)	2 (2)	4 (3) 66.7%
Total	44 (31)	6 (3)	11 (9)	27 (19)

The number of studies performed within six months after radiotherapy is showed in the parentheses

Table 4 Cases of pronounced sclerotic reconstruction of bone structure in irradiated sites after radiotherapy (roentgenologic signs of remission)

Patients	Age	Sex	Origin	Total Dose (Gy)	Months after irradiation	Activity on bone scan
M. N.	52	F	Uterus	40	2	Increased
K. S.	44	F	Breast	50	1	Increased
K. T.	49	F	Breast	60	6	Decreased
N. K.	28	F	Breast	33	4	Decreased
H. S.	32	F	Lung	50	1	Decreased
					3	Decreased
					7	Decreased
K. O.	59	F	Lung	30	1	Decreased
					3	Decreased

であったのに対し，骨シンチグラフィでは1病変に集積低下を示した．放射線治療前の骨X線写真にて骨融解像を示した30病変のうち，治療後9病変に修復機転による明瞭な骨硬化像が認められた（Table 4）．9病変中2病変が骨シンチグラフィにて集積増加を，7病変が集積低下を示した．放射線治療終了後における骨シンチグラフィの撮影時期と集積変化との間には，一定の関係はみられなかった．

2） 化学療法またはホルモン療法例（Table 5, Table 6）

全例とも多発性骨転移例であり，全身スキャンにて比較検討した．骨シンチグラフィ所見の変化については，前回と比較して新しい異常集積部位の出現がみられたときを progression，異常集積部位の減少を regression，その他を no change とした．転移巣の RI 集積程度の変化（異常集積部位の増減でなく，転移巣局所の変化）は判定の基準に加えなかった．骨X線写真の変化については，放射線治療例と同じ基準により改善，不変，悪化に分類した．

総検査数67のうち，骨シンチグラフィ所見の変化は progression 34, no change 16, regression 17 であった．骨X線写真改善9例は骨シンチグラフィにて7例（77.8%）が regression を示した．骨X線写真不変32例のうち，20例（62.5%）が骨シンチグラフィで progression または regression の変化を示した．骨X線写真悪化26例は23例（88.5%）が progression を示した（Table 5）．

Table 5 Comparison between changes of bone roentgenograms and that of bone scintigrams in whole body scan after chemotherapy and/or hormonal therapy

Bone roentgenograms		Bone scintigram		
		Progression	No change	Regression
Improved	9	1	1	7
Unchanged	32	10	12	10
Aggravated	26	23	3	0
Total	67	34	16	17

Progression : Development of new hot spot
Regression : Reduction in the number of hot spot

Table 6 Osteoblastic metastases in patients received chemotherapy and/or hormonal therapy

Bone roentgenograms		Bone scintigram		
		Progression	No change	Regression
Improved	2	0	1	1
Unchanged	5	0	3	2
Aggravated	7	5	2	0
Total	14	5	6	3

治療前に骨X線写真にて全く所見のみられない症例が3例あった．また，progression した34例中33例（97.1%）は経過観察中に出現した新しい異

常集積のすべてを骨X線写真上で異常所見として見出せなかった.

治療前の骨硬化像を呈した14例（骨融解像と骨硬化像の混在型2例を含む）につき検討してみると，progression を示した5例は，すべて骨X線写真上の悪化例であった（Table 6）．その他の所見は Table 5 とほぼ同様の傾向がみられた.

骨シンチグラフィ施行とほぼ同時期に血清アルカリフォスファターゼ値を測定しえたのは38例中31例である．症例によっては経時的に3回以上骨シンチグラフィを施行したため，検討できた例数は46例である．46例のうち，29例（63.0%）は治療前および経過観察中において，異常値を示さなかった．異常値を示した17例（37.0%）を50%以上の変化で分類すると，progression を示した8例中5例（62.5%）が血清アルカリフォスファターゼ値の増加を示した．regression を示した4例中4例（100%）が血清アルカリフォスファターゼ値の減少を示した（Table 7）.

骨シンチグラフィ所見の変化と予後に関して，化学療法またはホルモン療法施行例につき検討した（Table 8）．progression を示した24例中19例（82.6%）が癌死している．19例の最終スキャン施行時より死亡までの平均生存月数は6.4カ月であった．一方，regression を示した9例は，現在7例が生存中であり，癌死は2例（22.2%）である．骨シンチグラフィ上，不変（no change）の5例は全例生存中である.

Table 7　Comparison between changes of bone scintigrams and that of serum alkaline phosphatase levels after chemotherapy and/or hormonal therapy

Bone Scintigram		Changes of serum alkaline phosphatase levels after therapy compared to pretreatment values		
		More than 50% up	Within ±50%	More than 50% down
Progression	8	5	3	0
No change	5	1	2	2
Regression	4	0	0	4

Table 8　Relationship of bone scintigram and prognosis

		Bone Scintigram		
		Progression	No change	Regression
Dead	21	19	0	2
Alive	16	4	5	7
Unknown	1	1	0	0
Total	38	24	5	9

4．症　例

症例1．32歳女性，肺癌（低分化扁平上皮癌）．腰痛を主訴として来院．骨シンチグラフィにて仙骨および右仙腸関節に異常集積あり．Linac X線にて50Gy 照射後，腰痛は完全に消失．骨X線写真は照射前に軽度の骨融解像が認められたが，照射後3カ月，7カ月では徐々に同部の石灰化（骨硬化像）が進行したのに対し，骨シンチグラフィでは RI 集積が徐々に低下を示した（Fig. 1）.

症例2．52歳女性，子宮頚癌（扁平上皮癌）．原発巣治療後，約1年で右胸痛出現．胸部X線写真にて右第6肋骨に骨融解像あり．転移性骨腫瘍と診断し，Linac X線にて40Gy 照射．20Gy 前後から右胸痛は完全に消失し，照射終了後2カ月の胸部X線写真にて同部に石灰化が認められた．ほぼ同時期の骨シンチグラフィでは照射前に比して RI の集積増加が認められた（Fig. 2）.

症例3．73歳男性，前立腺癌．多発性骨転移．ホルモン療法（Estracyte）開始後2週頃より疼痛軽減し，1カ月でほぼ消失．治療前の骨X線写真では骨融解像と骨硬化像の混在型であり，治療開始後8カ月の骨X線写真では骨硬化像が新たに出現しており，骨転移か治癒機転による石灰化か鑑別を要した．ほぼ同時期に撮影した骨シンチグラフィでは regression を示したため，治癒機転による石灰化と判断した．なお，血清アルカリフォスファターゼ値は441IU/l（治療前）から153IU/l（治療開始後8カ月）に減少し，骨シンチグラフィ所見と一致したが，血清酸フォスファター

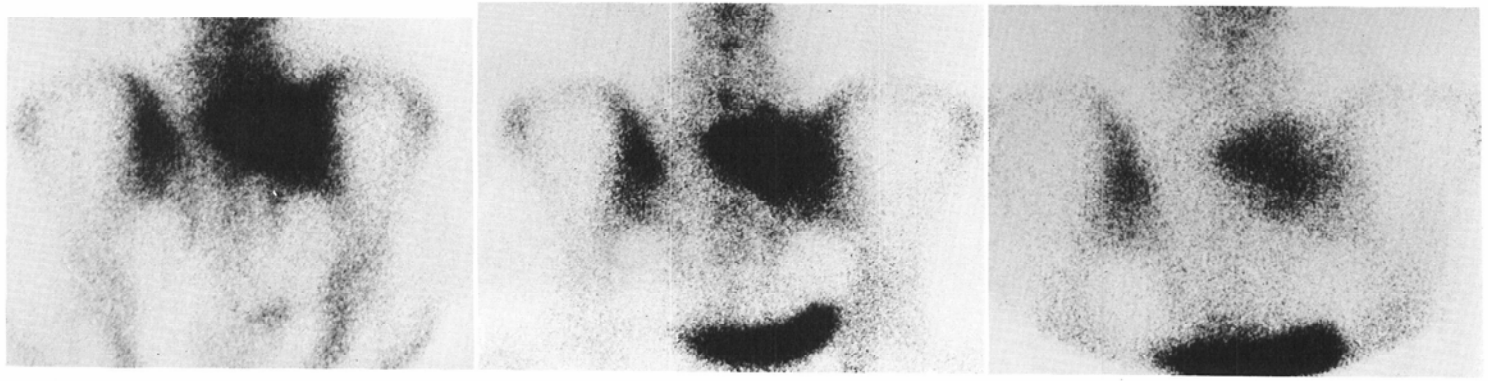

Pre-irradiation　　2 months after irradiation　　7 months after irradiation

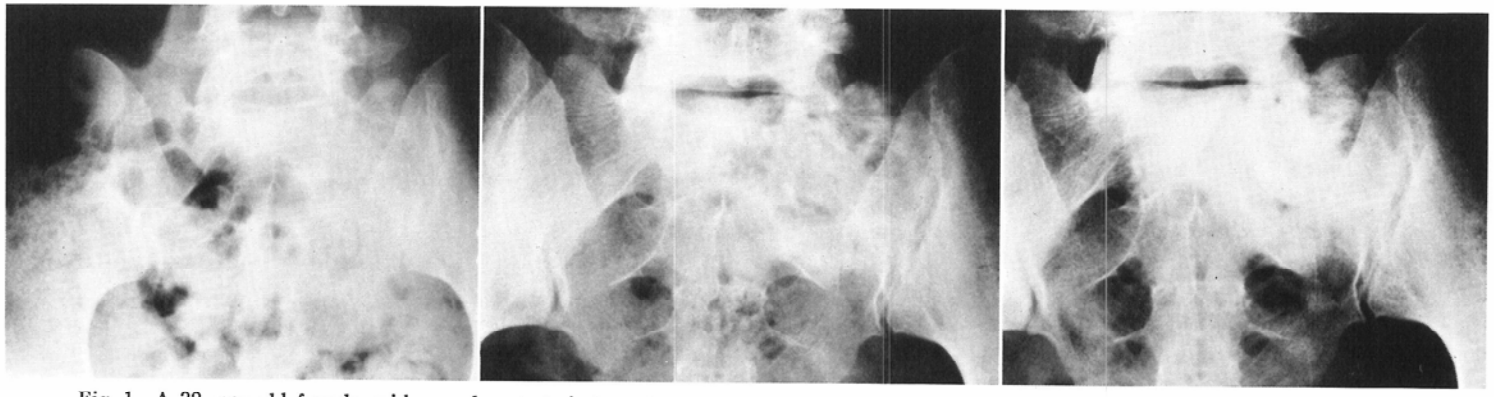

Fig. 1　A 32 year old female, with sacral metastasis from lung cancer. She had complained of lumbago, but it completely disappeared after she received 50Gy to the metastasis. In the bone scans, abnormal accumulation of sacrum gradually decreased after radiotherapy. Remarkable calcification in the irradiated portion was showed in the bone roentgenogram 7 months after irradiation.

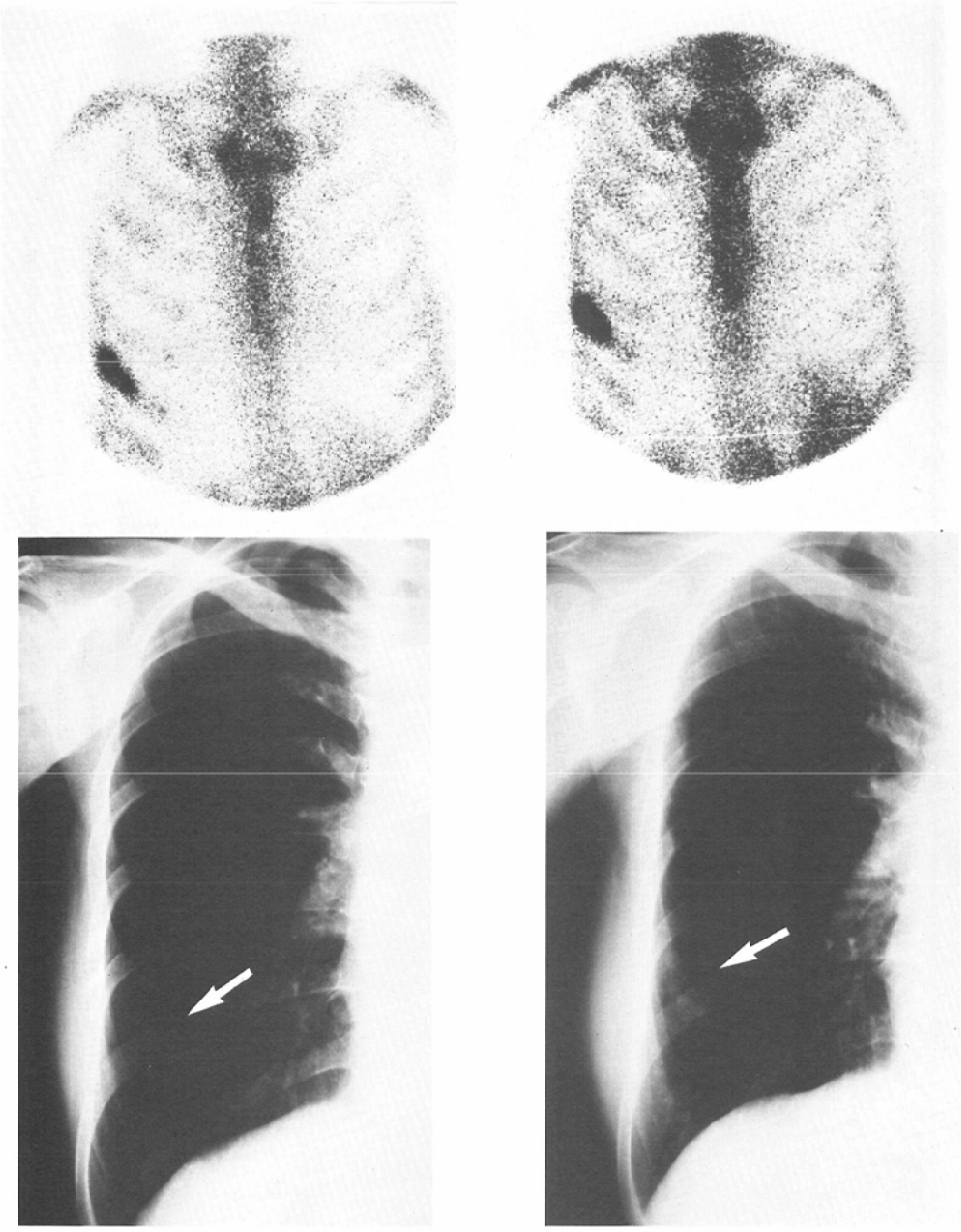

Pre-irradiation　　2 months after irradiation

Fig. 2　A 52 year old femals, with the 6th rib metastasis from uterine cervix cancer. After she was given 40Gy to the metastasis, chest pain completely disappeared. In her bone scan, the abnormal accumulation increased 2 months after irradiation. Calcification in the irradiated portion was showed in bone roentgenogram.

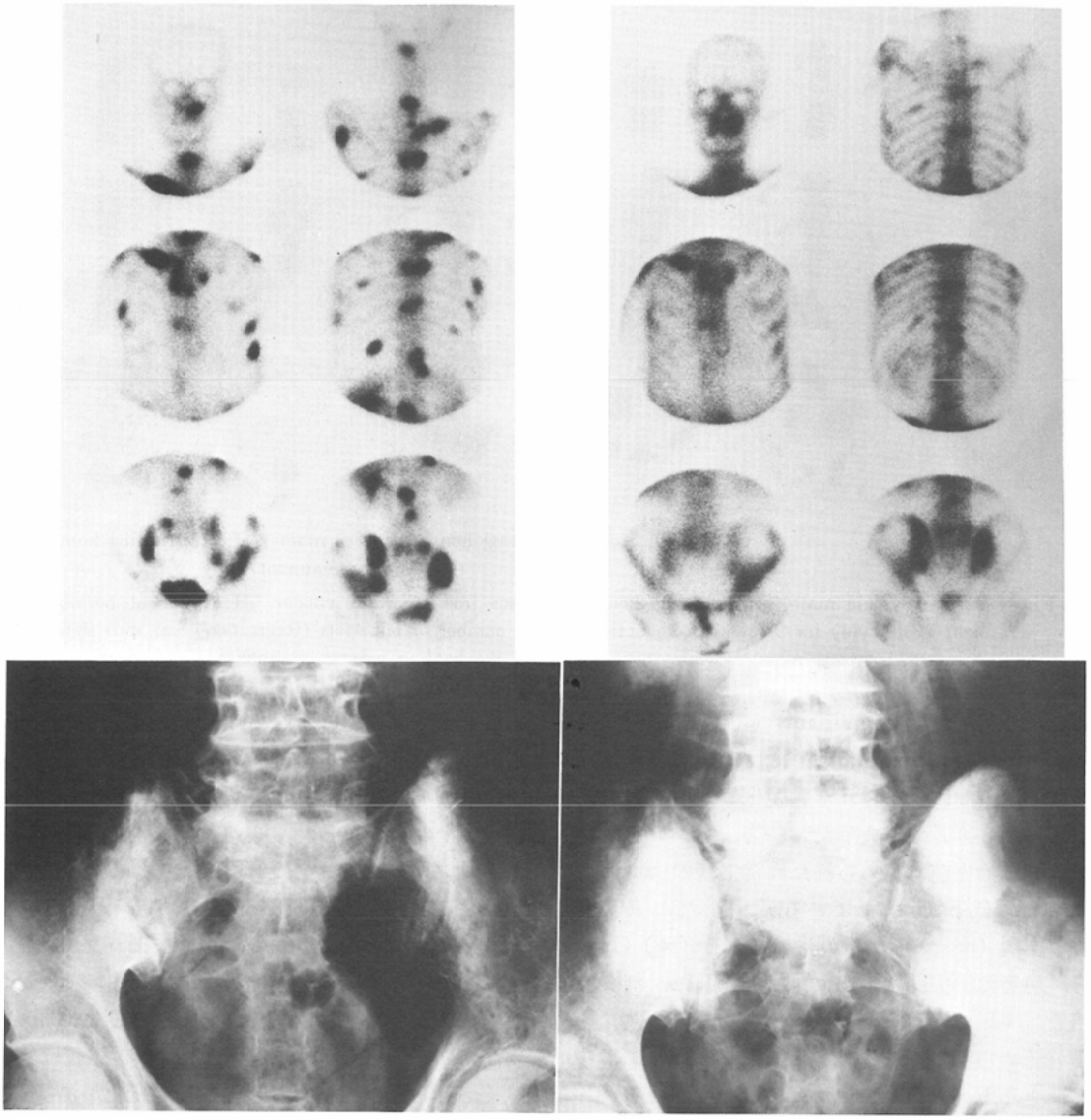

Pre-treatment　　8 months after instituting hormonal treatment

Fig. 3 A 73 year old male, with mutiple bone metastases (mixed type) from prostate cancer. Administration of estracyte for 8 months relieved his pain. Osteoblastic changes in pelvis, sacrum and vertebrae in bone roentgenogram appeared 8 months after instituting hormonal treatment. Bone scintigram revealed that the osteoblastic changes were healing process.

ゼ値は治療前および治療経過観察中，一度も異常値を示さなかった (Fig. 3).

症例4．66歳男性，前立腺癌．術後2年で多発性骨転移を来たしたため，ホルモン療法 (Estracyte) 開始．内服開始後5カ月，9カ月の骨シンチグラフィでは，明らかに regression を示している (Fig. 4)．骨X線写真では，治療前に左腸骨にわずかな骨硬化像が認められただけである．

症例5．54歳女性，乳癌 (腺癌)．術後2年6カ月で多発性骨転移出現．同時に肺，肝転移を認

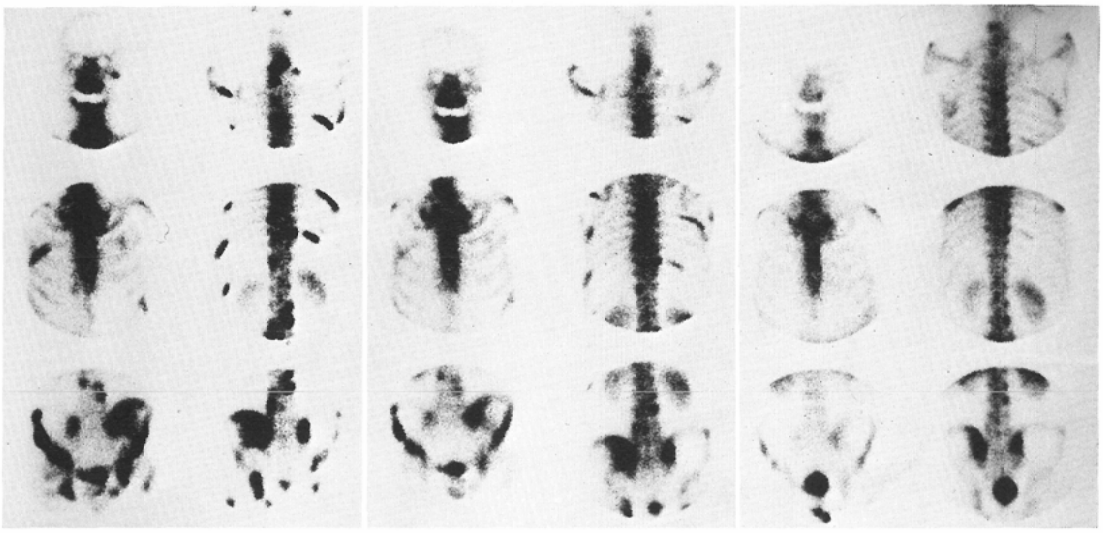

Pre-treatment　　5 months after instituting hormonal treatment　　9 months after instituting hormonal treatment

Fig. 4　A 66 year old male, with multiple bone metastases from prostate cancer. He received hormonal treatment (Estracyte) for 9 months. Reduction of the number of hot spots (Regression) was well showed in bone scans, but bone roentgenograms could not show the healing process as much as bone scans.

めた．多剤併用療法（Adriamycin, 5-FU, Cyclophosphamide, Mitomycin-C）に反応せず，骨X線写真で治療前に認められた骨硬化像は治療開始後4カ月，8カ月で増大した．一方，骨シンチグラフィでは治療前に認められた異常集積の activity は徐々に低下（⇨）しているが，新たに異常集積の出現（progression）が認められる（➡）（Fig. 5）．患者は治療開始後10カ月で癌死した．剖検の結果，RI の異常集積部位に一致して転移性骨腫瘍が認められ，椎骨の異常集積部位は腫瘍によってほとんど占められていた．

5．考　　察

転移性骨腫瘍に対する骨シンチグラフィの有用性は周知の事実である．早期発見および検出率の点で最も優れた検査であり，前立腺癌，乳癌，肺癌等では病期決定に欠かせぬ検査である．いまや，骨シンチグラフィは術前のルーチン検査となっている[7]．

転移性骨腫瘍の治療に関しては姑息的治療が施行されることが多く，疼痛緩解の目的で放射線治療がしばしば試みられ，効を奏する場合も多い．前立腺癌，乳癌においてはホルモン療法で長期間の緩解が得られる場合があり，最近の化学療法，免疫療法の進歩により長期生存例も増えている．

以上の状況から，治療効果の客観的評価における骨シンチグラフィの有用性ならびに問題点を検討することは重要と思われる．

1）放射線治療症例の骨シンチグラフィ

転移性骨腫瘍は多発性が大部分を占めるため，血清アルカリフォスファターゼ値の変化は局所療法である放射線治療の評価としての意義は少なく，専ら臨床症状と骨X線写真の変化が治療効果判定の指標となっている．しかし，治療効果の客観的評価としての骨X線写真の変化は，必ずしも臨床症状と平行するとは限らず，また，X線写真上に変化が現れるまでに日数がかかることも問題である[5]．

われわれの場合，骨X線写真が改善，不変，悪化にかかわらず，骨シンチグラフィ上の RI 集積は低下する傾向がみられた（Table 3, Fig. 1）．これは坂田ら[8]の報告とほぼ一致する．照射部位の RI 集積の低下は，症例1（Fig. 1）に示すよ

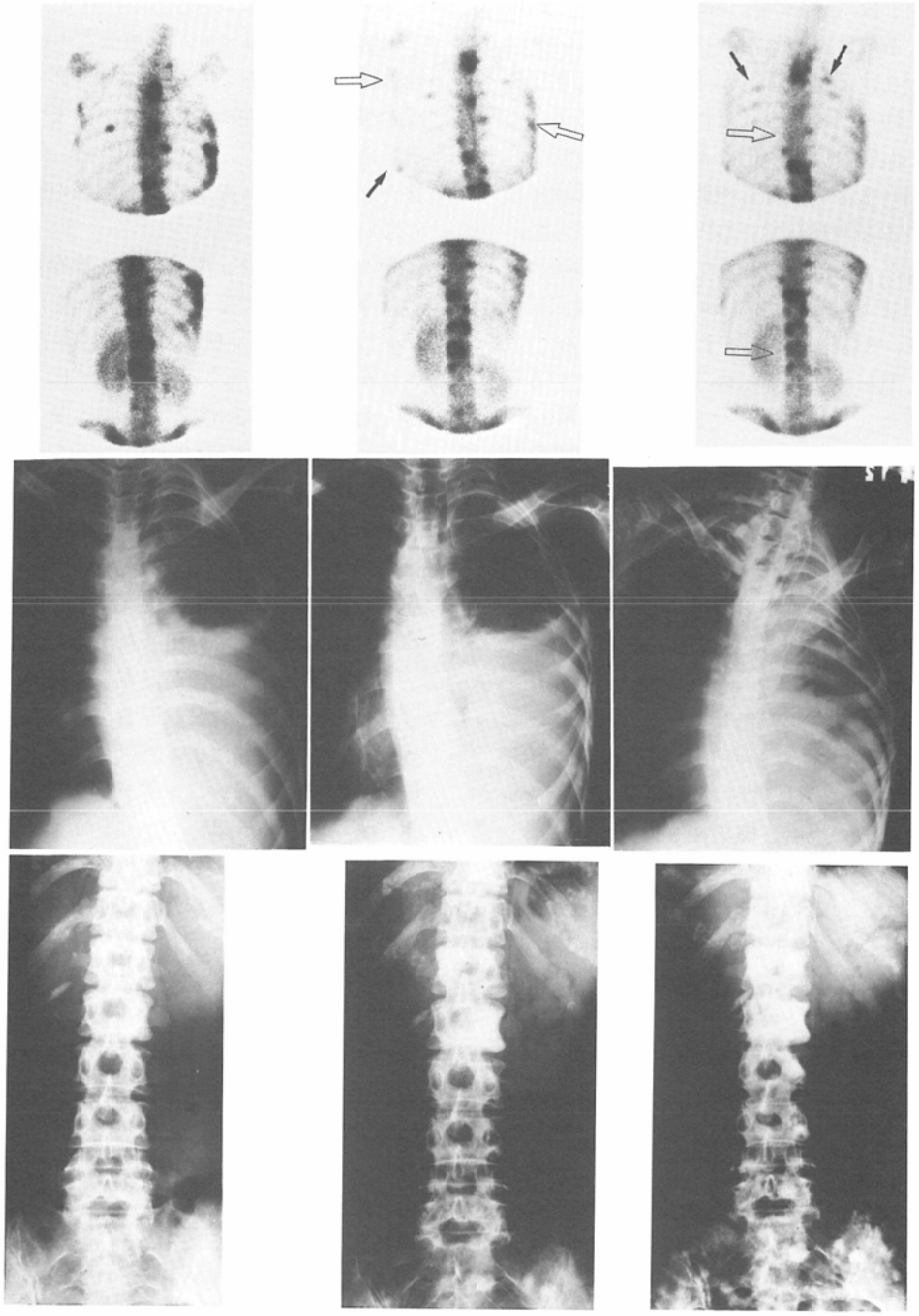

Pre-treatment | 4 months after instituting chemotherapy | 8 months after instituting chemotherapy

Fig. 5 A 54 year old female, with multiple bone metastases from breast cancer. In spite of multiple drug chemotherapy, she failed to respond to the treatment. Osteoblastic bone metastases progressed and she died 2 months after the last scan was performed. The activities of bone metastases decreased after instituting chemotherapy(⇨), but development of new spots (progression) was showed in bone scans(➡).

うに照射終了後，経過がたつにつれて徐々に進行する傾向があると思われた．

放射線をうけた正常骨への RI 集積は低下することは良く知られている．これは放射線によっておこる微小血管の退行変化による血流量の減少，ならびに網内系細胞の貪食能低下による骨髄集積の低下によると言われている[9)10)]．したがって，放射線治療による治癒機転ないし腫瘍の増殖機転が働いたにせよ，相対的に osteoid の代謝回転が低下すれば，RI 集積が低下することになる．

しかし，照射後病変部への RI 集積増加が6例に認められた（Table 3）．これに対し，King[11)]は正常骨の照射後の骨シンチグラフィの RI 集積像は撮影時期により異なるとしている．照射後早期では，照射による炎症反応のため，血流量の増加と毛細血管の透過性亢進により RI の集積増加がおこるという．分割照射の場合は照射後4～5カ月で RI 集積は増加し，その後に低下するとしている．Greenberg[12)]らも ^{47}Ca と ^{85}Sr を用いて，ほぼ同様な結果を報告している．また，転移性骨腫瘍を化学療法で治療した場合にも，治療後早期に病巣部に RI 集積の増加を認めるという[13)]．われわれの場合，照射後6カ月以内に骨シンチグラフィを施行した症例数を括孤内に示したが（Table 3），このような傾向はみられなかった．これは撮影時期の他に，osteoid の代謝回転に影響する種々の因子，転移巣の血行状態，腫瘍の性質，炎症状態および照射方法（照射時間，1回線量，照射回数）が関与していると思われる．

集積増加を示した6例のうち，2例は照射後6カ月以内に骨シンチグラフィを施行した臨床的改善例である．6例中4例は骨X線写真上，不変例であるが，3例が照射後7カ月以後に骨シンチグラフィを施行しており，この3例は臨床的に照射部再燃が疑われた（Table 3）．以上から，照射効果が得られた場合，照射後6カ月以内の集積増加は修復機転を，7カ月以後の集積増加は腫瘍の再燃を示唆している可能性がある．今後，さらに検討を要する問題と思われる．

2）化学療法またはホルモン療法例の骨シンチグラフィ

化学療法またはホルモン療法をうけている転移性骨腫瘍患者において，骨シンチグラフィによる経過観察の有用性については，今までのところ諸説がある[14)15)16)17)]．Robinson[14)]と Citrin ら[15)]は骨シンチグラフィによる経過観察の有用性を強調している．

骨シンチグラフィ所見と骨X線写真所見を対比した今回の検討では，regression を骨シンチグラフィにて示した症例は，骨X線写真で悪化を示さなかった．また，骨X線写真上，不変例32例のうち，20例（62.5%）に骨シンチグラフィにて progression または regression を示し，骨シンチグラフィは治療に対する腫瘍と骨組織の反応を客観的に示していると思われた．ここで強調したいのは，骨シンチグラフィにて progression を示した症例の新しい異常集積部位（新しい転移巣）のすべてを骨X線写真で見出せなかったことである．

骨融解像と骨硬化像が混在する場合，新たな骨硬化像の出現は，骨X線写真では骨転移による骨硬化像か修復機転による石灰化かの鑑別が困難な場合もある[18)]．骨シンチグラフィはこの鑑別に有用であった（Fig. 3）．

しかし，治療効果の判定について骨シンチグラフィ所見の変化のみにたよることは危険である．Talbe 5, Table 6 に示した如く，骨X線写真の方が多くの情報を提供する場合もある．すなわち，骨シンチグラフィ所見の変化は不変（no change）であるのに対し，骨X線写真では修復機転による石灰化ないし腫瘍増悪による骨梁の破壊像を呈することがある[19)]．また，転移巣局所の治療前後の骨シンチグラフィ所見の変化は，放射線治療の場合と同様，治療効果と必ずしも平行しないように思われる[20)]．症例5で示したように，転移巣局所が増悪したにもかかわらず，RI 集積の低下がみられた．剖検でも確認しえたように，骨組織が腫瘍によって置きかえられる場合は転移巣局所の RI 集積が低下ないし消失することが考えられる[21)]．

骨X線写真における骨硬化像の変化は骨シンチ

グラフィで不変の場合がある (Table 6). このような場合に血清アルカリフォスファターゼ値が治療効果判定の指標になると思われるが[22], われわれの場合, 血清アルカリフォスファターゼ値は37%が異常値を示したにすぎなかった. また, 骨シンチグラフィ所見の変化が血清アルカリフォスファターゼ値の変化に先行するという報告[23]もある. しかし, 血清アルカリフォスファターゼ値が異常値を示した場合には治療効果判定の一助となると思われる (Table 7).

骨シンチグラフィ所見の問題点として, false positive scan がある[17]. しかし, 最近では, シンチカメラの分解能が向上し, 血中クリアランスの速い優れた ^{99m}Tc-リン酸化合物が開発され[3)4)], 転移による異常集積か良性疾患 (変形性脊椎症, 関節炎等) による異常集積かの鑑別は可能になってきていると思われる. これには, 骨X線写真を対比すれば鑑別は一層確実になる.

予後に大きく影響するのは, 骨転移よりも肺転移, 肝転移の存在である[24]. しかし, 骨シンチグラフィにて progression を示した症例の予後は悪く, 82.6%が癌死している (平均生存月数6.4カ月). 一方, 骨シンチグラフィにて regression または不変 (no change) を示した症例 (14例) は12例 (85.7%) が現在生存中であり, 癌死はわずか2例 (14.3%) であった. 骨シンチグラフィにて progression を示した症例は, 他臓器にも転移が進展する可能性が高いと思われ, 事実, 剖検にて他臓器転移を確認しえた症例もある. 骨シンチグラフィにて progression を示した症例は, regression または不変例に比較して, 平均生存月数に明らかな差を見出した報告[15)20)26)]がある. したがって, 骨シンチグラフィ所見の変化は, ある程度, 予後の判定の指標になると思われる.

6. まとめ

1. 転移性骨腫瘍における放射線治療後の骨シンチグラフィ所見の変化は, 治療効果によらずRI集積が低下する傾向がみられた.

2. 化学療法またはホルモン療法例における骨シンチグラフィ所見の変化は, 骨シンチグラフィにて progression を示した症例は骨X線写真上の悪化例とほぼ一致し, 骨シンチグラフィにて regression を示した症例は骨X線写真上の改善例とほぼ一致した. 骨シンチグラフィは骨X線写真, 血清アルカリフォスファターゼ値に比して, より多くの情報を提供した. しかし, 治療効果判定には骨X線写真, 血清アルカリフォスファターゼ値, 臨床症状等を参考にして, 総合的に判断することが必要である.

3. 骨シンチグラフィ所見の変化は, 予後の判定の指標になると思われた.

(本稿の要旨は第40回日本医学放射線学会総会にて発表した.)

文献

1) Subramanian, G. and McAfee, J.G.: A new complex of ^{99m}Tc for skeletal imaging. Radiology, 99: 192—196, 1971
2) Ackerhalt, R.E., Blau, M., Bakshi, S. et al.: A comparative study of three Tc-99m-labeled phosphorus compounds and F-18-fluoride for skeletal imaging. J. Nucl. Med., 15: 1153—1157, 1974
3) Subramanian, G., McAfee, J.G. et al.: Technetium 99m-methylene diphosphonate A superior agent for skeletal imaging: Comparison with other technetium complexes. J. Nucl. Med., 16: 744—755, 1975
4) 小須田茂, 他: ^{99m}Tc-HMDP による骨シンチグラフィの基礎的, 臨床的検討. Radioisotopes, 30: 404—406, 1981
5) Deemarsky, L.Y. and Chernomordikova, M.F.: Clinical and roentgenologic picture of the alterations obtained in the treatment of breast cancer osseous metastases. Cancer, 28: 282—288, 1971
6) Elias, K.: Osteoblastic repair of osteolytic tumor metastases following treatment. JAMA., 231: 135, 1975
7) 利波紀久, 上野恭一, 杉原政美, 他: 肺癌, 乳癌, 前立腺癌患者の ^{99m}Tc-diphosphonate 骨シンチグラフィの検討. 核医学, 14: 493—500, 1977
8) 坂田恒彦, 前田裕子, 岡橋 進, 他: 転移性骨腫瘍放射線治療症例の骨シンチグラフィとX線CTスキャンによる経過観察成績. 核医学, 17: 565—573, 1980
9) Cox, P.H.: Abnormalities in skeletal uptake of ^{99m}Tc-polyphosphate complexes in areas

of bone associated with tissues which have been subjected to radiation therapy. Brit. J. Radiol., 47: 851—856, 1974

10) Bell, E.G., MaAfee, J.G. and Constable, W.C.: Local radiation damage to bone and marrow demonstrated by radioisotopic imaging. Radiology, 92: 1083—1088, 1969

11) King, M.A., Weber, D.A., Casarett, G.W., Burgener, F.A. et al.: A study of irradiated bone. Part 2: Changes in Tc-99m pyrophosphate bone imaging. J. Nucl. Med., 21: 22—30, 1980

12) Greenberg, E.J., Chu, F.C.H., Dwyer, A.J., Ziminski, E.M., Dimich, A.B. and Laughlin, J.S.: Effects of radiation therapy on bone lesions as measured by ^{47}Ca and ^{85}Sr local kinetics. J. Nuc 1. Med., 13: 747—751, 1972

13) Gillespie, P.J., Alexander, J.L. and Edelstyn, G.A.: Changes in ^{87m}Sr concentrations in skeletal metastases in patients responding to cyclical combination chemotherapy for advanced breast cancer. J. Nucl. Med., 16: 191—193, 1975

14) Robinson, M.R.G. and Constable, A.R.: Strontium-87m and the gamma camera in the study of bone metastases from carcinoma of the prostate. Brit. J. Urol., 45: 173—178, 1975

15) Citrin, D.L. et al.: The use of serial bone scans in assessing response of bone metastases to systemic treatment. Cancer, 47: 680—685, 1981

16) Buck, A.C., Chisholm, G.D., Merrick, M.V. et al.: Serial fluorine-18 bone scans in the follow-up of carcinoma of the prostate. Brit. J. Urol., 47: 287—294, 1975

17) Lee, Y.N.: Bone scanning in patients with early breast carcinoma: should it be a routine staging procedure? Cancer, 47: 486—495, 1981

18) Garmatis, C.J. and Chu, F.C.H.: The effectiveness of radiation therapy in the treatment of bone metastases from breast cancer. Radiology, 126: 235—237, 1978

19) Catane, R., Kaufman, J., Mittelman, A. and Murphy, G.P.: Disappearance of osteoblastic metastases in prostatic carcinoma following estramustine therapy. JAMA, 237: 2471, 1977

20) Condon, B.R. et al.: Assessment of progression of secondary bone lesions following cancer of the breast or prostate using serial radionuclide imaging. Brit. J. Radiol., 54: 18—23, 1981

21) 角　文明，中島哲夫，砂倉瑞良，他：骨スキャン上欠損像を呈した骨病変．核医学，17：655—664，1980

22) Galasko, C.S.B.: The detection of skeletal metastases from carcinoma of the breast. Surg. Gynecol. Obstet., 132: 1019—1024, 1971

23) Odonoghue, E.P.N., Constable, A.R., Sherwood, T. et al.: Bone scanning and plasma phosphatases in carcinoma of the prostate. Brit. J. Urol., 50: 172—177, 1978

24) Hagemeister, F.B., Buzdar, A.U., Luna, M.A. and Blumenschein, G.R.: Causes of death in breast cancer a clinicopathologic study. Cancer, 46: 162—167, 1980

25) Bitran, J.D., Bekerman, C. and Desser, R.K.: The predictive value of serial bone scans in assessing response to chemotherapy in advanced breast cancer. Cancer, 45: 1562—1568, 1980