The University of Osaka
Institutional Knowledge Archive

Title	精索静脈瘤に対するエタノール塞栓療法
Author(s)	臼杵, 則朗; 高島, 澄夫; 中村, 健治 他
Citation	日本医学放射線学会雑誌. 1990, 50(6), p. 683-685
Version Type	VoR
URL	https://hdl.handle.net/11094/15641
rights	
Note	

The University of Osaka Institutional Knowledge Archive : OUKA

https://ir.library.osaka-u.ac.jp/

The University of Osaka

日本医放会誌：50（6），683—685，1990（平2）

研究速報

精索静脈瘤に対するエタノール塞栓療法

大阪市立大学医学部放射線医学教室

臼杵　則朗　高島　澄夫　中村　健治　中塚　春樹
井上　剛志　藤本　圭志　小川　隆平　村田佳津子
高田　恵二　神納　敏夫　椿本　光男　真鍋　隆夫
山田　哲也　松岡　利幸　小林　伸行　小田　淳郎
水口　和夫　小野山靖人

（平成2年3月5日受付）
（平成2年4月16日最終原稿受付）

Ethanol Injection for Embolization of Varicocele

Noriaki Usuki, Sumio Takashima, Kenji Nakamura, Haruki Nakatsuka, Tsuyoshi Inoue, Keiji Fujimoto, Ryuhei Ogawa, Katsuko Murata, Keiji Takada, Toshio Kaminou, Mitsuo Tsubakimoto, Takao Manabe, Tetsuya Yamada, Toshiyuki Matsuoka, Nobuyuki Kobayashi, Junroh Oda, Kazuo Minakuchi and Yasuto Onoyama

Research Code No. : 519.4

Key Words : Varicocele, Embolization, Ethanol, Male sterility, Interventional radiology

Five patients were treated for varicocele by embolization with the use of ethanol, which has not been used fefore. The ethanol was injected into the spermatic vein involved in the varicocele by the technique of spermatic venography. Embolization was successful in all five patients. During the follow-up period, the varicocele became smaller or disappeared in four of the five patients. In one patient, catheterization was difficult, and the effect of ethanol was unsatisfactory because of the location of its release. The varicocele appeared again 13 months after embolization.

Serious side effects were not found in all patients.

Embolization therapy with ethanol is easily performed and is considered to be a safe and effective method.

はじめに

精索静脈瘤は，精巣静脈の弁の先天的欠損，または機能不全のため通常とは逆に腎静脈から下方へ血流が生じることが発生の一因とされ[1]，男性不妊の原因として重要な疾患である．この治療法としてはこれまで精巣静脈の結紮術が主としておこなわれてきた[2]．しかし最近外科的手技に比べ侵襲性の少ない血管カテーテル術を応用した精巣静脈の塞栓術が行われるようになり良好な成績が報告されている[3]．この塞栓物質としてはこれまで金属コイル，Ivalon, detachable balloon といったものが報告されているが，我々はより末梢での永久的塞栓能力を有する無水エタノールを塞栓物質として用いる試みを行い良好な成績を得たので報告する．

対象及び方法

対象は本法を施行した精索静脈瘤患者5例で，年齢は13歳から38歳に渡る．静脈瘤の程度は鈴木

の分類によりgrade IIIが4例，grade IIが1例であった．患側は全例左側のみであった．主訴は男性不妊2例，陰嚢腫大1例，血尿2例であった．

方法は先ず大腿静脈よりSeldinger法にて患側の精巣静脈造影を施行し，血流方向，側副血行を確認した後，側副路からの血流も遮断できる精巣静脈末梢側の適切な位置へカテーテルを挿入し無水エタノールを注入した．この際カテーテルはエタノールの逆流防止及び完全な塞栓効果を得るために5Fr.バルーンカテーテルを用いるようにしたが，末梢へ挿入不可能な場合は6.5Fr.ロングテーパーカテーテル（テーパー部5Fr.）を用いた．無水エタノール注入は末梢側より1～3mlを緩徐に注入し，注入後塞栓効果を確認しつつ徐々にカテーテルを中枢側へ引き戻し，必要に応じて同様な操作を繰り返した．塞栓術終了後は腎静脈造影あるいは精巣静脈造影を行い塞栓が十分であるか否かを確認した．

Table 1 Results

No.	Case	Age	Chief complaint	Grade	Volume of ethanol	Obstruction of ISV	Result	Follow-up period
1	H. N.	23	hematuria	II	7.0 ml	complete	disappeared	20 months
2	T. U.	26	male sterility	III	12.0 ml	complete	disappeared	13 months
3	M. M.	17	scrotal swelling	III	4.5 ml	complete	recurrent	13 months
4	K. I.	13	hematuria	III	5.0 ml	complete	disappeared	13 months
5	Y. E.	38	male sterility	III	9.0 ml	complete	disappeared	26 months

ISV : internal spermatic vein (including collateral vein)

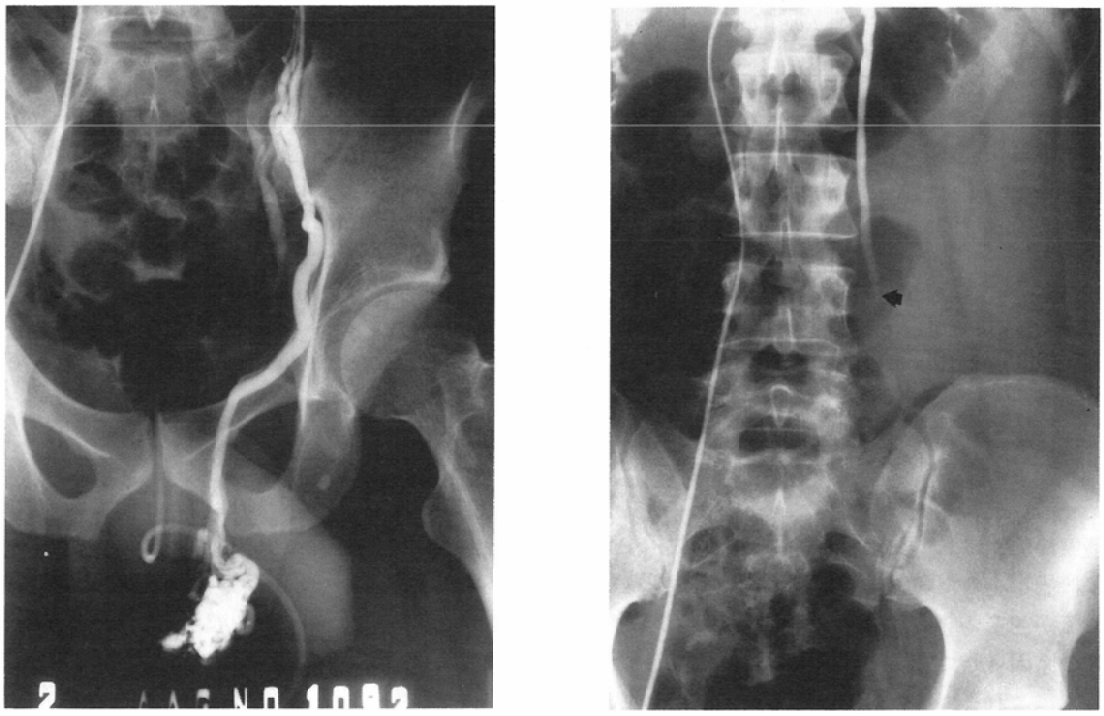

a b

Fig. 1 Case 5. Left testicular venogram
(a) Pre-embolization. Left varicocele is visualized (grade III). (b) Post-embolization. Testicular vein is completely obstructed.

結　果

本法での無水エタノールの注入量及び治療成績はTable 1に示す通りである．全例本法施行直後の造影で静脈瘤は描出されなかった．その後の経過観察では5例中4例は術後再発の徴候は無く，臨床症状も改善していた．症例3は13カ月後に静脈瘤の再腫大を認めたが，この例は末梢側へのカテーテル挿入を行えず無水エタノールを十分量注入できなかった症例であった．

副作用としては無水エタノール注入時の瞬時の疼痛及び一部の症例に軽度の陰嚢部浮腫がみられたが，いずれも一過性であり問題となる合併症はみられなかった．

症　例

26歳．不妊を主訴にして来院，泌尿器科を受診しgrade IIIの左側静脈瘤を指摘された．左精巣静脈造影（Fig. 1(a)）では精巣静脈の拡張と末梢側に静脈瘤形成が認められる．そこで無水エタノールを同静脈の腸骨稜レベルより2ml，第4腰椎レベルより7ml，第3腰椎レベルより2mlと順次末梢側より注入した．注入直後の精巣静脈造影（Fig. 1(b)）では，精索静脈瘤は第4腰椎レベルで完全に閉塞している．

術後の精液検査では精子数は1.7×10^7/mlから5倍以上の9×10^7/mlに増加し，術後6カ月たった現在も静脈瘤の再発は認められていない．

考　察

精索静脈瘤の経カテーテル的治療は1978年にLima[4]により報告され欧米では外科的治療法にかわる方法として積極的に行われているが，本邦での報告は少ない．

従来の報告では治療無効例，再発例も認められており，その原因は多くの場合精巣静脈に伴走する細い側副血行路が拡張することにあると考えられている．従って，塞栓術を行う際にはこの側副血行路をも含めた治療を考慮する必要がある．しかし，金属コイルやdetachable balloonといった中枢部を塞栓する物質ではすべての側副血行路に塞栓効果を得るのは困難がある．このような問題点を克服するために我々は末梢側を広く塞栓可能と考えられる無水エタノールを塞栓物質として用いた．

今までにエタノールを用いた臨床報告例は認めないが，今回の我々の検討では比較的末梢側までカテーテル挿入が行えた4例では今日まで静脈瘤は消失しており，また問題となるような合併症は認めなかった．またエタノールの注入は極めて容易で一回の注入で末梢側の側副路を同時塞栓できる利点があり，一つ一つ側副路を閉塞していくコイルを用いた方法に比べ手技が遙かに簡便となった．従って，本法はエタノールが腎静脈に逆流しない程度末梢側までカテーテル挿入が行えれば非手術的に精索静脈瘤を根治しうる治療法と考えられた．一方，カテーテル挿入が中枢側までしか行えなかった1例では長期効果は不完全であり，このような例では金属コイルのような中枢性の塞栓物質との併用が必要と思われた．

文　献

1) Brown JS, Dubin L, Hotchkiss RS: The varicocele as related to fertility. Feltil Steril 18: 46—56, 1967
2) Dubin L, Amelar RD: The varicocele and infertility. (In) Amelar RD, Dubin L, Walsh PC eds: Male Infertility. 57—68, 1977, Saunders, Philadelphia
3) 野村尚三，佐藤守男，白井信太郎，他：精索静脈瘤に対する塞栓療法とその成因に関する検討，日本医放会誌，46: 1184—1193, 1986
4) Lima SS, Castro MP, Costa OF: A new method for the treatment of varicocele. Andrologia 10: 103—106, 1978