The University of Osaka
Institutional Knowledge Archive

Title	二核種同時測定法による腎血行並びに機能動態の研究
Author(s)	中西, 義明
Citation	日本医学放射線学会雑誌. 1975, 35(11), p. 1004-1021
Version Type	VoR
URL	https://hdl.handle.net/11094/15692
rights	
Note	

The University of Osaka Institutional Knowledge Archive : OUKA

https://ir.library.osaka-u.ac.jp/

The University of Osaka

二核種同時測定法による腎血行並びに機能動態の研究

神戸大学医学部放射線医学教室 指導植林和之教授
中　西　義　明

（昭和50年6月5日受付）
（昭和50年7月14日最終原稿受付）

Studies on Renal Function and Dynamics with using Simultaneous Double Tracer Method.

By

Yoshiaki Nakanishi

Department of Radiology, Kobe University School of Medicine
(Director: Prof. Kazuyuki Narabayashi)

Research Code No.: *726*

Key Words: *Simultaneous double tracer method, Kidney, Perfusion curve,* ^{99m}*Tc-EDTA,* ^{131}*I-Hippuran*

The purpose of this study is to estimate the quantitative perfusion of ranal tumors or renovascular diseases and to determine the functional discrepancy in chronic renal diseases by using I-131-Hippuran, Tc-99m-O^-_4 and Tc-99m-EDTA. Ninetynine subjects were studied. The patient sat upright with the scintillation camera connected with a double isotope adaptor positioned at his back. Eight uCi/kg body weight of I-131-Hippuran and 80 uCi/kg of Tc-99m-O^-_4 or Tc-99m-EDTA were simultaneously injected in a volume of 2–3 ml intravenously. On this condition, the count rate for compton scatter of I-131 affect on the Tc-99m energy level was only 3.88 ± 0.09% of the measured count. On both camera images and both renograms for Hippuran and EDTA. No significant interference was observed. The simultaneous double tracer technique with Tc-99m-O^-_4, Tc-99m-EDTA and I-131-Hippuran was performed to obtain renal perfusion curves, mean renal transit time, serial renal images and ROI (Region of interest) renogram. Renal perfusion pattern and renal mean transit time (MTT) using Tc-99m-O^-_4 could be one parameter of renal blood flow. A good correlation was found between MTT and the Tmax (Peak time) of these two compounds renogram. Moreover the quantitative estimation also might be applied to determine the degree of vasculature in the tumor region and the renal perfusion of renal arterial-stenosis. The differential diagnosis of renal tumors can be performed using the double isotope technique with I-131-Hippuran and Tc-99m-O^-_4. In some renal diseases such as chronic glomerulonephritis, diabetic renal diseases and obstructive renal diseases, some discrepancies between the renal images and also between the renograms taken with I-131-Hippuran and Tc-99m-EDTA were observed. In case of chronic renal diseases, double tracer technique with I-131-Hippuran and Tc-99m-EDTA has made it possible to evaluate whether the glomerular function or the tubular secretion function has been disturbed.

目　次

I　緒言
II　二核種同時測定の基礎的実験
A　実験方法
B　実験結果
C　考按並びに小括
III　$^{99m}TcO_4^-$ と ^{131}I-Hippuran 同時静注法による腎血行動態の研究
A　実験方法
B　実験結果
C　考按並びに小括
IV　^{99m}Tc-EDTA と ^{131}I-Hippuran 同時静注法による腎機能の研究
A　実験方法
B　実験結果
C　考按並びに小括
V　結語

I　緒　言

腎機能検査用ラジオアイソトープとして，1960年 Tubis[26] らが腎血漿流量（以下RPFと略す）物質である Hippuran の ^{131}I 標識に成功して以来 ^{131}I-Hippuran がレノグラム等に臨床的に応用されている．

更にシンチカメラの普及に伴い1965年 zum Winkel[29] らにより腎機能，形態両面を同時に観察しうる経時的腎シンチグラフィーが腎疾患診断法に導入されている．

また，1966年 Forland[7] らがRI標識 EDTA (ethylendiaminetetra acetic acid) による糸球体漏過量（以下GFRと略）測定の可能性を示唆して以来，種々の核種で標識されたキレート物質 EDTA, DTPA (dietylenetriaminepenta acetic acid) などがGFR測定に応用されている[1)12)14)]．

著者は ^{131}I と ^{99m}Tc との二核種同時測定の技術的可能性を確かめ得たので ^{131}I-Hippuran と $^{99m}TcO_4$ 二核種同時静注法により ^{131}I-Hippuran 経時的腎シンチグラフィー，カメラレノグラム，$^{99m}TcO_4$ RI Angiography 及び ^{99m}Tc の腎 Perfusion curve を測定した．

この Perfusion curve を5型にパターン分類し，腎平均循環時間（以下MTTと略す）を求め ^{131}I-Hippuran レノグラムと比較しつつ腎血行動態の定量的把握をこころみた．

また ^{131}I-Hippuran と ^{99m}Tc-EDTA 二核種同時静注法により腎糸球体機能と尿細管機能との同時把握の可能性を検討した．

II　二核種同時測定の基礎的実験

臓器の形態並びに動態機能検査を施行するにあたり二核種同時測定は臨床的に重要な意義を有している．

高エネルギー核種と低エネルギー核種を同時に測定する場合，高エネルギー核種の測定値に問題はないが低エネルギー核種の測定値には高エネルギー核種のコンプトン散乱線による影響が生ずる．

その影響誤差を少なくするために低エネルギー核種を高エネルギー核種よりも数倍多量に使用しながら，異なる機能検査に使用され得る核種を選ぶ必要がある．

腎機能検査に於ては ^{99m}Tc と ^{131}I の二核種について検討した．

A　実験方法

^{99m}Tc. 500μCi と ^{131}I. 50μCi とを点線源とした．点滴用ビニールチューブに ^{99m}Tc. 500μCi と ^{131}I. 50μCi をおのおの別々に注入して数字線源とした．

測定には二核種同時測定用アダプタを備えた東芝製カメラを使用した．（γGCA-101型）^{99m}Tc の測定はエネルギー 140KeV., チャンネル幅40%，30%．20%の各々で行い，^{131}I の測定はエネルギー 360KeV チャンネル幅25%で行つた．

各々の線源は水中にてコリメーターより5㎝の深さにおいた．（1000ホールコリメーター）

B　実験結果

コンプトン散乱は組織の深さとともに増加するし，核種の減弱は空気中よりも人体での方がより減弱するので，腎のおおよその深さを5㎝として水中5㎝の深さで計測をした．

高エネルギーである ^{131}I のコンプトン散乱線の ^{99m}Tc への影響をより小さくするために ^{99m}Tc を ^{131}I の10倍量使用した．

Table 1. The I-131 count for the compton scatter contribution was only 3.8% of thecount at Tc-99m level.

	140KeV±40%	360KeV±25%
Background	706 cpm 725 689 781 750 737	311 cpm 346 318 388 352 364
^{131}I 50μCi	3202 3228 3188 3515 3420 3335	2779 2848 2854 3294 3185 3439
^{131}I 50μCi + ^{99m}Tc 500μCi	64164 64096 63557 70731 70036 70557	2913 2918 2991 3177 3242 3258

Contribution of ^{131}I Compton Scatter at ^{99m}Tc Energy Level

$$\frac{^{131}\mathrm{I}-\mathrm{B.G.}}{^{131}\mathrm{I}+^{99m}\mathrm{Tc}-\mathrm{B.G.}}\times 100 : 3.88\pm0.09\%$$

	140KeV±30%	360KeV±25%
Background	546 cpm 500 489	341 cpm 288 345
^{131}I 50μCi	2477 2463 2415	2945 2771 2853
^{131}I 50μCi + ^{99m}Tc 500μCi	55962 55642 55137	2912 2865 2836

3.56±0.08%

	140KeV±20%	360KeV±25%
Background	365 cpm 331 361	320 cpm 339 360
^{131}I 50μCi	1696 1638 1713	2795 2893 2918
^{131}I 50μCi + ^{99m}Tc 500μCi	36411 36771 36557	2909 2837 2971

3.10±0.02%



^{99m}Tc energy level 140 KeV±40%　　^{131}I energy level 360 KeV±25%

Fig. 1. Numerical phantom 4 and 5 were situated 5cm indepth in the same water. ^{99m}Tc was contained in the numeric 4 and ^{131}I was in the numeric 5. The image on eachenergy level could be clearly recognized without interference.

^{131}I のチャンネル幅は光電ピークをとるとよいから25%にした．

^{99m}Tc のチャンネル幅は，^{99m}Tc の光電ピークをとるとともに ^{131}I のコンプトン散乱線を計測してしまうので40%30%20%に変化して比較した．Table 1に示すようにチャンネル幅40%から30%20%とせばめるにしたがい ^{99m}Tc の光電ピークの計測値も少なくなり，^{131}I のコンプトン散乱線も少なくなるが，^{99m}Tc の光電ピークの計測値の減少の方が大きいのでチャンネル幅は40%にする方が良い．

チャンネル幅が ^{99m}Tc で40% ^{131}I で25%のときの ^{131}I コンプトン散乱線の ^{99m}Tc の光電ピークに対する影響は Table 1に示すように3.88±0.09%である．

またFig. 1に示すように ^{99m}Tc の数字線源4と ^{131}I 数字線源5を重ねておいて，^{99m}Tc のエネルギーレベル 140KeV で測定すると4のみが，^{131}I のエネルギーレベル 360KeV で測定すると5のみが明らかに撮像されお互いの干渉はみられなかつた．

C　考按並びに小括

二核種同時測定法の腎機能検査への応用は種々試みられており，Lange[16] らは ^{131}I と ^{203}Hg の同時測定に際して水中での深さが深くなる程高エネルギー核種 ^{131}I のコンプトン散乱線が低エネルギ

ー核種 ^{203}Hg により多く影響されるとしている．

又，桜井[24]らは ^{131}I と ^{125}I の同時測定で，ウエル型検出器では，^{131}I の window での計数値の12.5%がコンプトン散乱として ^{125}I の window にかかり，レノグラム装置で測定すると水中深さ5㎝ではコンプトン散乱は36%になると述べている．

著者は腎のおおよその深さを5㎝として，水中5㎝の深さに ^{99m}Tc と ^{131}I との線源を置き計測することにより，エネルギーの減弱，コンプトン散乱の増加等測定に及ぼす影響をより臨床検査時の条件に近づけて検討した．

高エネルギー核種のコンプトン散乱線の低エネルギーへの影響については，上記 ^{131}I の計測値の36%を ^{125}I の計測値より差引くか，著者の方法の如く ^{99m}Tc を ^{131}I の10倍使用することで影響を少く出来る．

低エネルギー核種測定時のチャンネル幅に関してはLange らはチャンネル幅をせばめれば高エネルギー核種のコンプトン散乱線をより少なく出来ることを ^{131}I と ^{203}Hg について示しているが，著者の実験結果でも同様であつた．

しかし ^{99m}Tc の光電ピークの計測値も少なくなり，適当な腎イメージを得るには，測定時間が長くなり経時的腎シンチグラフィー施行上問題となるのでチャンネル幅は40%が適当と思われる．

又 RI carier と体内 Kinetic の点からみると ^{99m}TcO-$_4$ と ^{131}I-Hippuran の場合，^{99m}TcO-$_4$ RI Angiography は注入後1分間程の変化をみるがその間はまだ ^{131}I-Hippuran は十分腎に集積しておらず，^{99m}Tc-EDTA と ^{131}IHippuran でも，EDTAよりも Hippuran の方が腎でのクリアランスが大きいので，^{131}I の ^{99m}Tc に対するコンプトン散乱の影響は実験結果より少なくなり得るので，チャンネル幅40%で測定した影響3.88±0.09%という値は臨床上問題とならない．

このように ^{131}I と ^{99m}Tc の二核種同時測定を施行する場合，^{99m}Tc の量を ^{131}I の10倍量にすれば，^{131}I のコンプトン散乱線の ^{99m}Tc 光電ピークに対する影響は画像上からも，又動態機能検査の上からも臨床上問題とならない．

III ^{99m}Tc O$^-_4$ と ^{131}I-Hippuran 同時静注法による腎血行動態の研究

腎臓への経静脈性 RI Angiography の応用は既に1967年 Rosenthall[23] らによつて行われており，短半減期核種 ^{99m}TcO$^-_4$ を用いて腎血行分布の経時的シンチグラフィーを施行し，腫瘍の Hypervascularity の有無の診断に意義を認めた．

その後，本検査法は腎動脈狭窄症においても有用である事が判明した[3)11)25)]．

著者は手技的にも容易で被検者に負担の少い ^{99m}TcO$^-_4$ と ^{131}I-Hippuran の二核種同時静注法を用いて ^{99m}Tc 腎 Angioscintigraphy を施行し，腎臓への第1回循環の Perfusion curve より波形のパターン認識を行うと同時に腎平均循環時間（Mean Transit Time, 以下腎MTTと略す）を測定した．又 ^{131}I-Hippuran 経時的腎シンチグラフィーより腎の形態と機能を知り，Region of interest（以下ROIと略す）における Hippuran レノグラムと腎MTTと比較検討した．

これら二核種同時静注法によりび慢性腎疾患，腎腫瘍，腎血管性病変等各種腎疾患に対しその病側腎，腫瘍部，血管病変部等の腎血行動態の定量把握をこころみた．

A．実験方法

被検者に坐位で背面より二核種同時測定用アダプタを備えた東芝製 γ-カメラを設置した．^{99m}Tc-O^{-4} 80μCi/kg と ^{131}I-Hippuran 8μCi/kg を肘静脈より総量を2ml として輸血針を用いて急速に混静注した．両核種のエネルギー設定は基礎実験の結果に基づいて ^{131}I に 360KeV 25%を ^{99m}Tc に 140KeV 40%を採用した．

Low level の ^{99m}TcO^{-4} Angioscintiphoto は静注後5～10秒，10～15秒，15～20秒，20～25秒の各5秒間隔で撮像した．又High level の ^{131}I-Hippuran 像は静注後10～30秒の早期 Perfusion 像と1～3分，4～6分，14～16分の各2分間隔で撮像した．これら画像の情報に加え，両核種のエネルギー領域における γ-カメラよりのパルスを Real time でVTRに収録し，再生に際してはそ

の一核種づつのデータをビット選別回路よりとり出し，^{131}I-Hippuran腎均等分布相（静注後1～3分）の像よりROIを腫瘍症例では欠損部に，その他の症例では両腎の中央部等面積に設定して，静注後50秒間の $^{99m}TcO^-_4$ の放射活性の変動をTOSBAC-40ミニコンピューター処理によるMCSモードにて記録した．この波形のパターン認識と同時に再循環を除外できる最初の一回循環波のみられる症例については，Hamilton法及びLilienfieldの方法に準じて腎MTTを測定した[21]．

一方Hippuranレノグラムは再生に際しROIを両腎に選んで作製した．レノグラムのパラメータとしては腎血流量により影響を受け易い第2相についてFig. 2に示すようにTmax（静注後第2

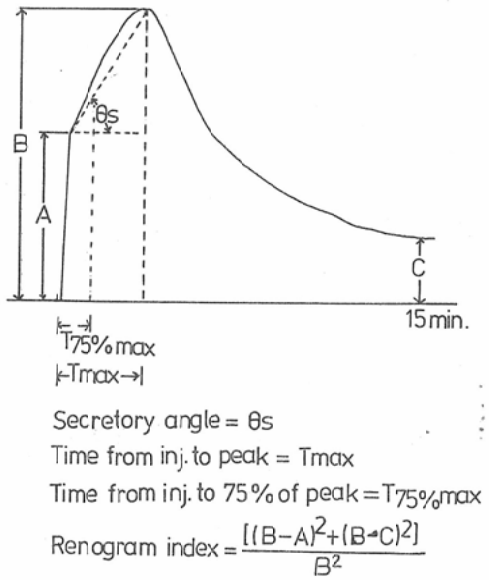

Fig. 2.　Parameters for Renogram Evaluation.

相の最高値に達するまでの時間），分泌角（Qs），T 75% max（静注後第2相の最高値の75%に達するまでの時間）及びレノグラムIndexの各項目[19]を選んで測定し各々について $^{99m}TcO^-_4$ Perfusion curveより測定した腎MTTとの相関を調べその意義を検討した．

対象症例は健常腎13例，腎結石症5例，慢性腎炎9例，水腎症5例，腎癌7例，腎盂腫瘍2例，腎のう胞4例，のう胞腎2例，腎血管性病変4例の計51例である．

B　実験結果

(1)　$^{99m}TcO^-_4$ 静注後50秒間のROIにおけるTime activity curveはFig. 3に示すように，

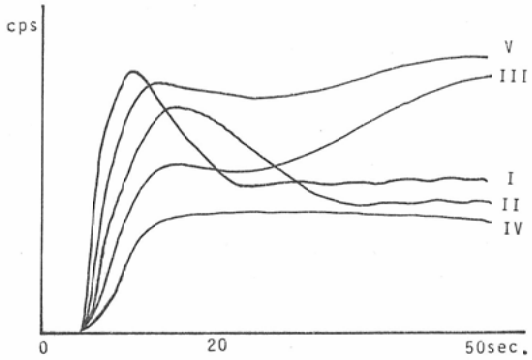

Fig. 3.　Patterns of Renal ^{99m}TcO Perfusion Curves.

5つのパターンに大別された．即ちI型は急峻な立ち上りと下降を示す正常パターン．II型は立ち上りと下降が共に緩徐な腎Perfusion減少パターン．III型はゆつくりした上昇を示す腎血管性病変によくみられるパターン．IV型はほぼプラトー或いは緩徐な下降を示しPerfusionの殆んどみられないパターン．V型はI型に類似した急峻な立ち上りがみられるがピーク後の下降は少く引き続き軽度の上昇をみるHypervascularityのみられる腫瘍に多いパターン．

III IV型では最初の一回循環波が識別できないため，腎MTTの測定は困難であつた．

(2)　$^{99m}TcO^-_4$ により測定した各種腎疾患の腎MTTはFig. 4に示す．

正常腎の腎MTTは23.1±2.52秒で，一般に腎Perfusionの低下に従つてMTTは延長しており，腎不全の症例等ではIII型或いはIV型を示し，MTTの測定は不可能である．腎腫瘍の中でも腎のう胞は殆んどの症例がIV型を示しMTTが測定不能であるのに対して，腎癌ではMTTにばらつきがみられAngiogram上のHypervascularityの程度とよく相関していた．ここで再循環波を除外

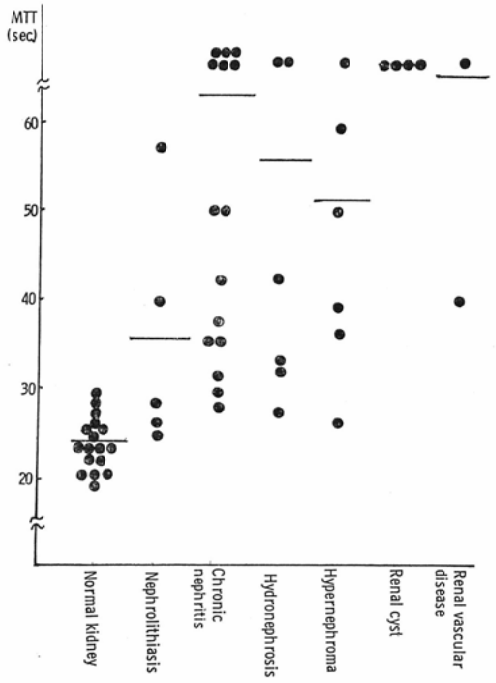

Fig. 4. Mean Renal Transit Time in Various Renal Diseases.

する事が不可能な Perfusion curve Ⅲ. Ⅳ型を示す症例についてはこれを欄外に印した.

(3) 腎腫瘍と腎血管性病変について, Renal Perfusion Pattern, 腎MTT, 腎シンチフォトと血管造影所見との比較を表2に示し, その中の代表的な症例を Fig. 5, Fig. 6 に示した.

Fig. 5は38歳男性で (Y.T) 右腎癌の症例である. Fig. 5a はその右選択的腎動脈造影像であるが腎外上方に著しい Hypervascularity が認められる. Fig. 5b は ^{131}I-Hippuran ならびに $^{99m}TcO^{-}_{4}$ 経時的腎シンチフォトで Renal Perfusion curve と腎MTTを示している. ^{131}Hippuran 経時的腎シンチフォト, 腎均等分布相 (1～3分) では右腎外上方に明かな欠損がみられ, $^{99m}TcO^{-}_{4}$ 経時的腎シンチフォトでは同一部に15—20砂, 20—25秒の像でRIの分布がみられ Hypervascularity の所見が得られる. 又MCS mode で処理した Perfusion curve は腫瘍部でV型を示し腎MTTは35秒と少し延長を示す. これは腫瘍への Perfusion が正常部に比し持続していることを表わしている.

Fig. 6は35歳男性の (K.O.) 腎血管性高血圧の症例である. Fig. 6a は右選択的腎動脈造影像であるが右腎動脈狭窄と副血行路の増生が認められる. 右腎静脈よりの採血でレニン活性は8ng/ml/hourと高値を示していた. Fig. 6b は ^{131}I-Hippuran および $^{99m}TcO^{-}_{4}$ 経時的腎シンチフォトと Renal Perfusion curve と腎MTTを示している. ^{131}IHippuran 腎均等分布相 (4－6分) では, 右腎イメージが左腎に比し小さく tracer の集積も希薄であり, 又 $^{99m}TcO^{-}_{4}$ 腎シンチフォトでも tracer の分布は非常に布薄で腎 Perfusion が減少しているのがわかる. 又 Perfusion curve はⅢ型を示し腎MTTは測定不能で腎血流の減少を意味している.

(4) ^{131}I-Hippuran レノグラムの機能相である第2相の諸パラメータをFig. 2に示す. これら

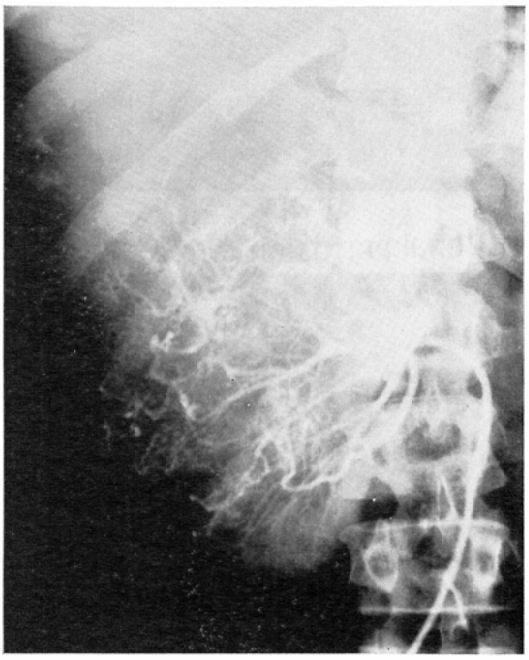

Fig. 5a and 5b A 38-year-old male with hypernephroma of the right kidney.
Fig. 5a A selective right renal arteriogram shows tumor vessels and hypervascularity in a right enlarged kidney.

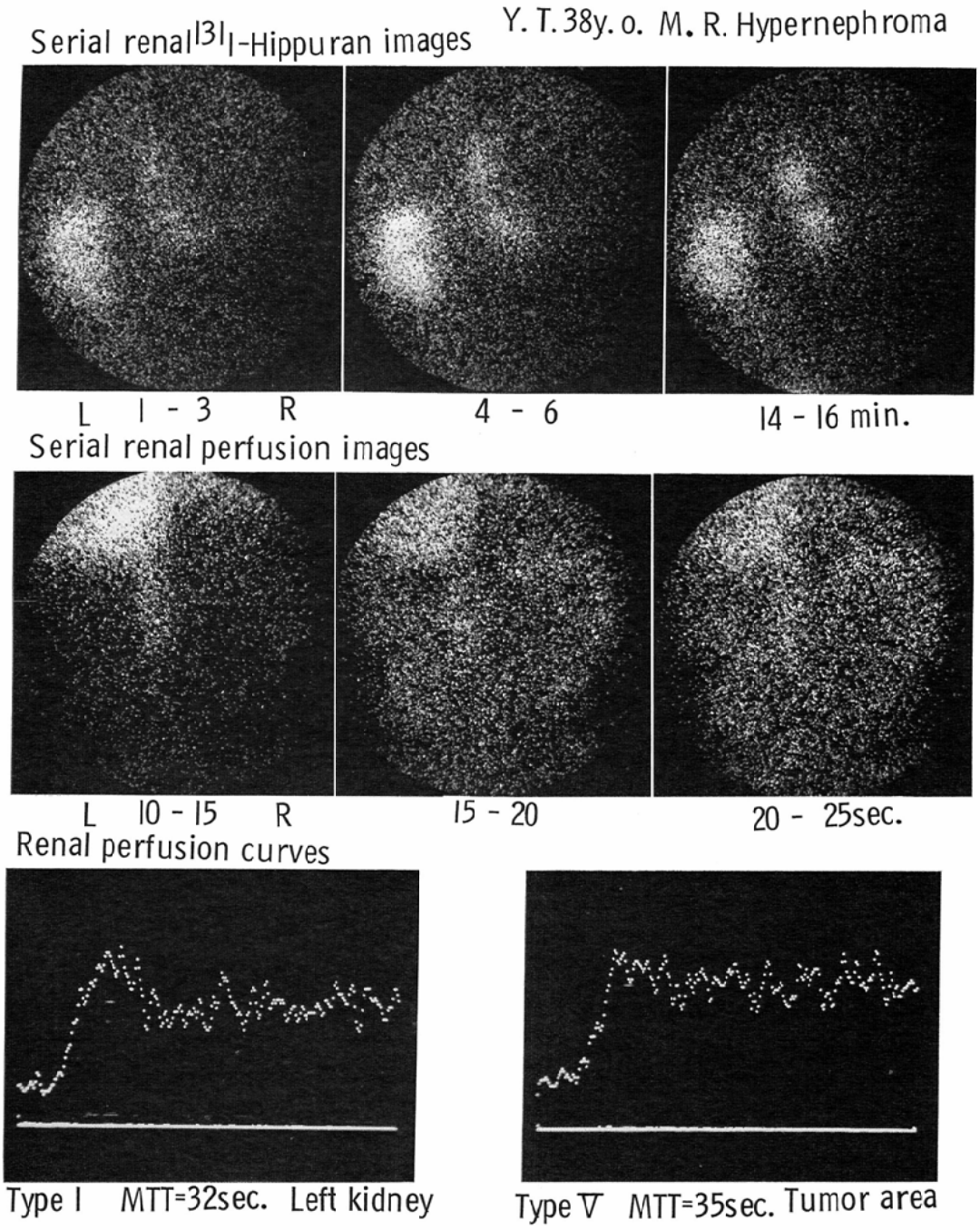

Fig. 5b On a Hippuran image, the tumor area is demonstrated to be a space occupying lesion, while a Tc-99m image shigh activity in the area, persisting for a longperiod. The perfusion curve for the tumor area shows a type V pattern and a measured MTT is 35 sec.

Table 2. Results of the Relationship between Perfusion Pattern and Angiographic Finding.

	Age	Sex	Diagnosis	Renal Perfusion Pattern	M.T.T. (Sec.)	^{131}I-Hipp. Image (1-3min. after inj.)	Angiogram	^{99m}TcO Angioscintigram
H. A.	52	m.	R. Hypernephroma	V	26.3	Defect	Hypervascularity Tumor Stain	High Perfusion in ROI
J. A.	79	m.	R. Hypernephroma		33.7			
Y. T.	38	m.	R. Hypernephroma		34.6			
Y. H.	32	f.	L. Hypernephroma		26.3			
Y. N.	44	m.	R. Hypernephroma		36.4			
T. Y.	55	m.	R. Hypernephroma		25.6			
H. T.	62	m.	R. Hypernephroma	IV—V	59.6		Low Vascurarity	Low Perfusion in ROI
Y. M.	66	m.	R. Pelvic Tumor	—	—	Defect not visualized	Avascular Mass	—
S. Y.	59	m.	L. Pelvic Tumor	IV	—	L. Kidney not visualized	—	—
N. K.	67	f.	L. Renal Cyst	IV	—	Defect	Avascular Mass	No Perfusion in ROI
M. N.	61	m.	R. Renal Cyst		—	Defect		
S. K.	60	m.	R. Renal Cyst	—	—	Defect not visualized		—
T. Y.	28	m.	R. Renal Cyst	IV	—	Defect		No Perfusion in ROI
H. I.	67	m.	Polycystic Kidney		—	Defect		
T. K.	48	m.	Polycystic Kidney	—	—	Defect not visualized		—
N. M.	33	f.	L. Renovascular Hypertension	III	47.8	Decreased Activity	Narowing of the Renal Artery	Low Perfusion in ROI
Y. O.	36	m.	R. Renovascular Hypertension	II	29.5	Normal Image		Normal Perfusion in ROI
S. I.	21	m.	R. Renovascular Hypertension	III	—	Decreased Activity		Low Perfusion in ROI
K. O.	35	m.	R. Renovascular Hypertension	III	—	Decreased Activity		Low Perfusioe in ROI

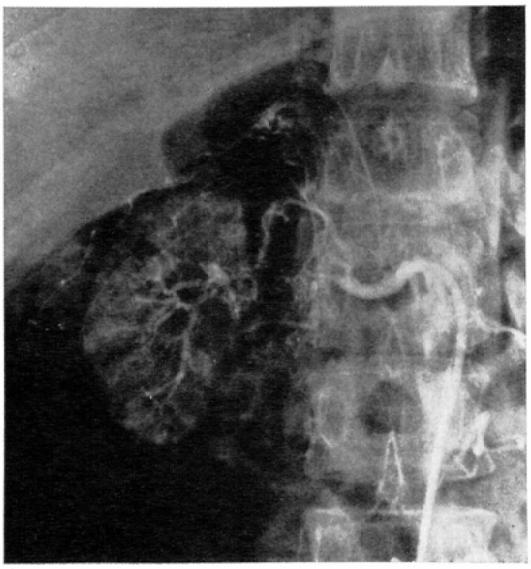

Fig. 6a and 6b A 35 year-old male with renovascular hypertension cause by right renal arterial stenosis.

←Fig. 6a A selective right renal arteriogram shows a stenosis of the right renal artery and increased collateral circulation.

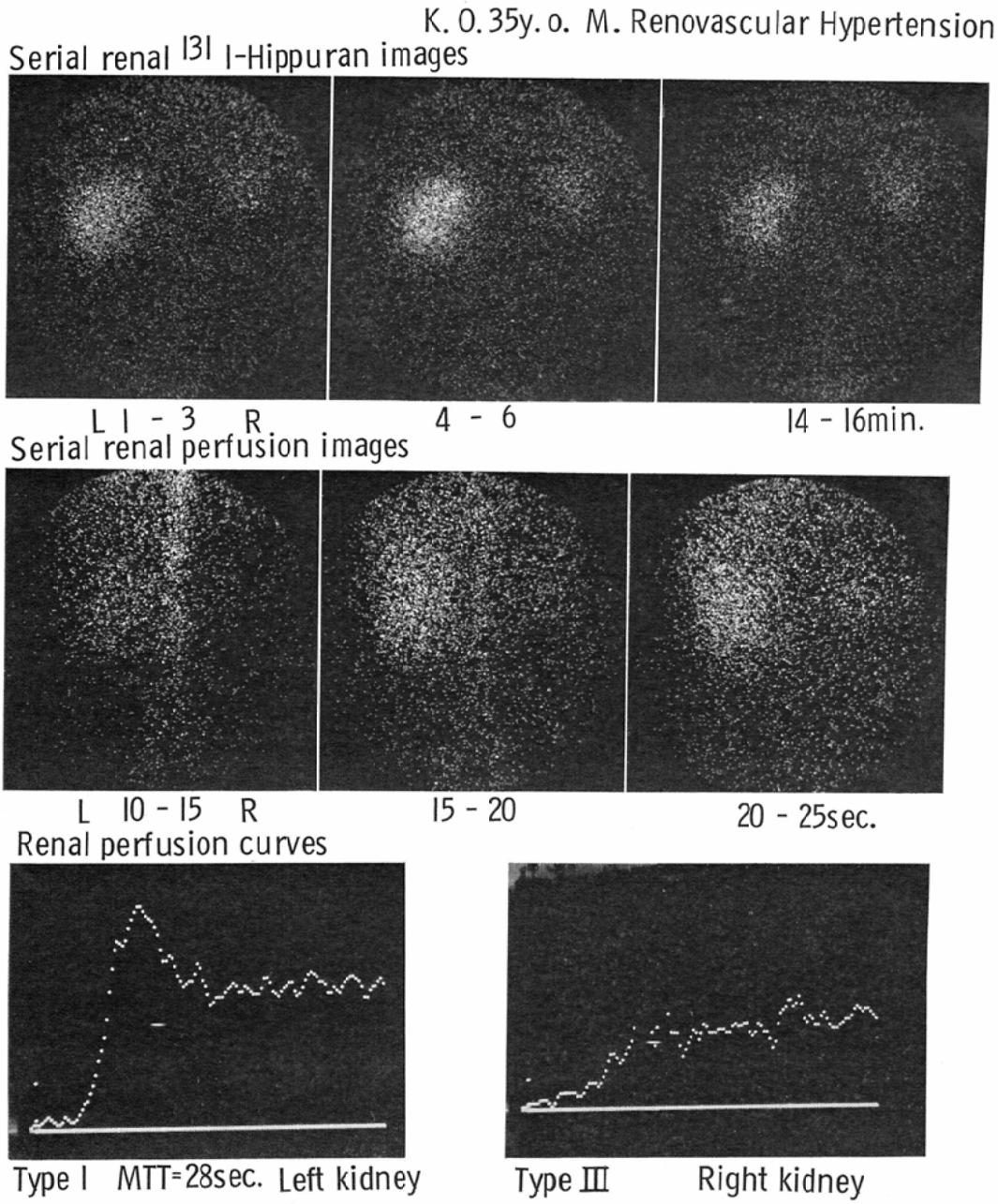

Fig. 6b On a Hippuran image, right renal image is small and faint, while a Tc-99m image show low activity and renal perfusion is decreased. Renal perfusion curve shows a pattern of type Ⅲ.

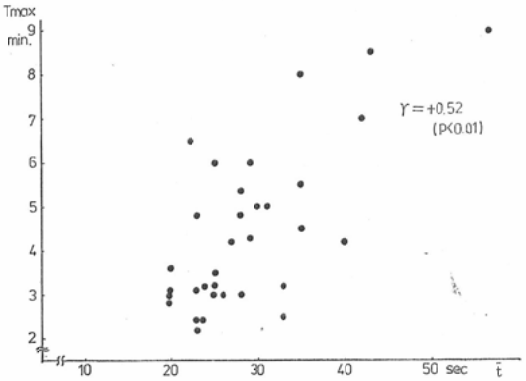

Fig. 7. Relationship between Peak Time (Tmax) and Mean Renal Transit Time ($\bar{t}$).

Tmax, T 75% max, 分泌角(Qs). Renogram Index と腎MTTとの相関については一部 Fig. 7 に示す如く，Tmax とは相関係数 r=0.52（P<0.01）分泌角（Qs）とは r=−0.61（P<0.01）T75% max とは r=+0.57（P<0.01）との有意の相関がみられた．

なお排泄相の因子を加味した Renogram. Index とは r=−0.45（P<0.05）と相関は低かつた．

C　考按並びに小括

腎における $^{99m}TcO^-_4$ の稀釈曲線より腎平均循環時間を知る事は可能である．この場合循環系疾患の因子を若干考慮しなければならないが，MTTは血流量と或る程度相関があり，腎血流量の有用な数学的パラメータとなり得ると考える．

$^{99m}TcO^-_4$ と ^{131}I-Hippuran の二核種同時静注法により，腎MTTと Hippuran レノグラムの第2相（機能相）の諸パラメータとの相関を知り，尿細管の分泌機能が腎血行状態に大いに依存している事が判つた．

又 ^{131}I-Hippuran 経時的腎シンチフォトにより腎形態，機能の同時把握が出来た．

^{131}I-Hippuran 経時的腎シンチフォト所見上，腎血流相，腎均等分布相，Peripelvin 相，腎盂尿管相についておよそ識別できる．

また画像の解析に加えて，ROI設置による局所腎での Perfusion curve のパターンと腎MTTを測定することによつて，腫瘍ではその部の Hypervascularity の程度を知り良性悪性の鑑別をなし得るだけでなく，腎癌の腫瘍血管の状態をも定量的に把握出来る．これらの所見は Angiogram 上の Hypervascularity の程度とよく相関していた．ただ壊死を伴い Hypervascularity のみられない腎癌の診断には注意を要する．

一方腎動脈狭窄など腎血流量の減少する腎血管性病変では ^{131}I-Hippuran レノグラムで変化がみられない場合でも，$^{99m}TcO^-_4$ RI Angio では健側腎に比し，患側腎の Perfusion がおくれる事が画像からも Perfusion curve からも証明できた．

又びまん性腎疾患では，腎血流量減少の状態が判り，^{131}I-Hippuran 経時的腎シンチフォトの像とも併せ観察すると腎血行のみならず，機能をも理解し得た．

IV　^{99m}TcEDTA と ^{131}I-Hippuran 同時静注法による腎機能の研究

RPF物質である ^{131}I-Hippuran とGFR物質である ^{99m}Tc-EDTA の二核種同時静注法による経時的腎シンチグラムとカメラレノグラムを得る事により一度に2つの異なる腎機能の検査が可能である．

^{131}I-Hippuran は一回の腎循環で約92%が腎より排出され，その20%が糸球体でろ過され，80%が尿細管で分泌される[6]ので糸球体機能，尿細管機能を別個には表わし得ない．

それに比し ^{99m}Tc-EDTA は糸球体でのみ排泄されるのでそのレノグラムは糸球体機能を表わしていると云える[5]．

^{131}-Hippuran 及び ^{99m}Tc-EDTA によるカメラレノグラム，経時的腎シンチグラムを比較すると ^{131}I-Hippuran では異常を指摘し難い病変を ^{99m}Tc-EDTA レノグラムにて検知出来る可能性があり，又糸球体機能，尿細管機能障害の程度の差も察知出来得ると考えられる．

A　実験方法

被検者は坐位で背面よりシンチカメラを設置し，^{99m}Tc-EDTA を80μCi/kg, ^{131}I-Hippuran を8μCi/kg 急速に混静注した．

^{99m}Tc-EDTA シンチフォトは静注後2～3分，

5～6分，15～16分の各1分間隔で，又^{131}I-Hippuran シンチフォトは静注後10～30秒1～3分，4～6分，14～16分に撮像した．

これらの情報はＶＴＲに全て収録し，再生に際しては左右両腎部にＲＯＩを設置して，一核種づつのデータより^{131}I-Hippuranおよび^{99m}Tc-EDTAのカメラレノグラムを記録した．

対象症例は健常腎4例，腎癌3例，腎のう胞2例，のう胞腎3例，腎結石症4例，水腎症6例，腎血管性病変2例，糖尿病性腎症3例，糸球体腎炎12例，腎盂腎炎4例，高血圧5例の合計48例である．

B　実験結果

^{99m}Tc-EDTA カメラレノグラムはFig. 8に示す

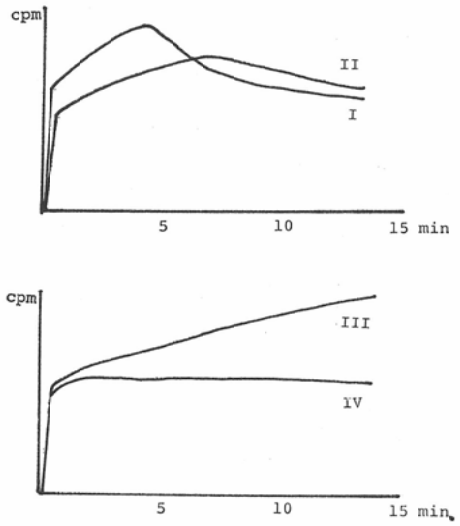

Fig. 8.　Patterns of ^{99m}Tc-EDTA Renogram.

如くⅠ，Ⅱ，Ⅲ，Ⅳ型に大別された．

Ⅰ型は明らかに1相，2相，3相と分別出来2相の上昇勾配は^{131}I-Hippuranによるカメラレノグラムよりもゆるやかで3相への移行は明白に認められ凹の屈曲を持ちつつゆるやかに下降する．

2相の最高値に達するまでの時間（T max）は平均4.24± 0.958分である．

Ⅱ型は1相，2相，3相の区別は一応可能であるが2相の勾配はⅠ型よりもゆるく，2相と3相との屈曲はゆるくむしろ凸型をしておりⅠ型よりもゆるやかに下降するパターンを示す．

Tmax は平均6.56± 1.633分である．

Ⅲ型は1相，2相，3相と順次上昇してゆくパターンを示す．

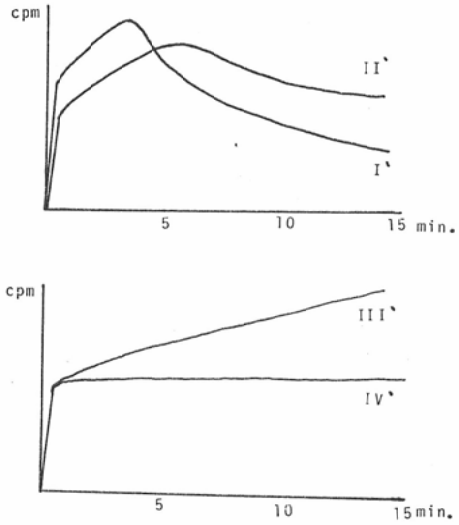

Fig. 9.　Patterns of ^{131}I-Hippuran Renogram.

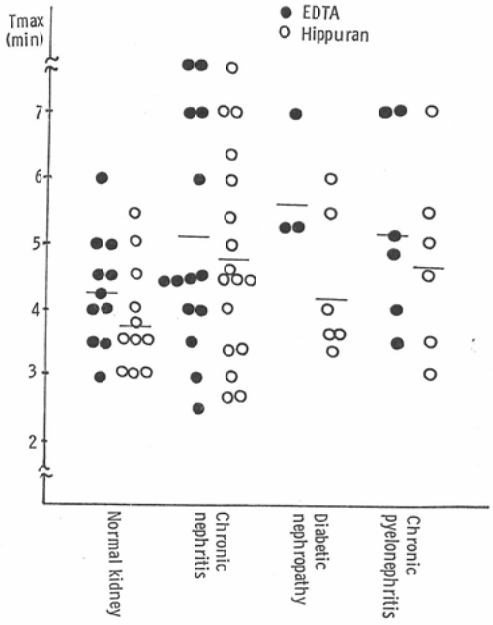

Fig. 10.　Tmax of ^{99m}Tc-EDTA and ^{131}I-Hippuran Renogram in Various Renal Diseases.

Table 3. Distribution of Renogram Patterns in Various Renal Diseases.

	^{99m}Tc-EDTA				^{131}I-Hippuran			
	I	II	III	IV	I′	II′	III′	IV′
Normal kidney	100%	%	%	%	100%	%	%	%
Obstructive uropathy		20	60	20	20	20	60	
Chr. nephritis	23	41		36	40	45	5	10
Diabetic nephropathy		50		50	67	33		
Chr. pyelonephritis	50	25	13	12	50	25	13	12

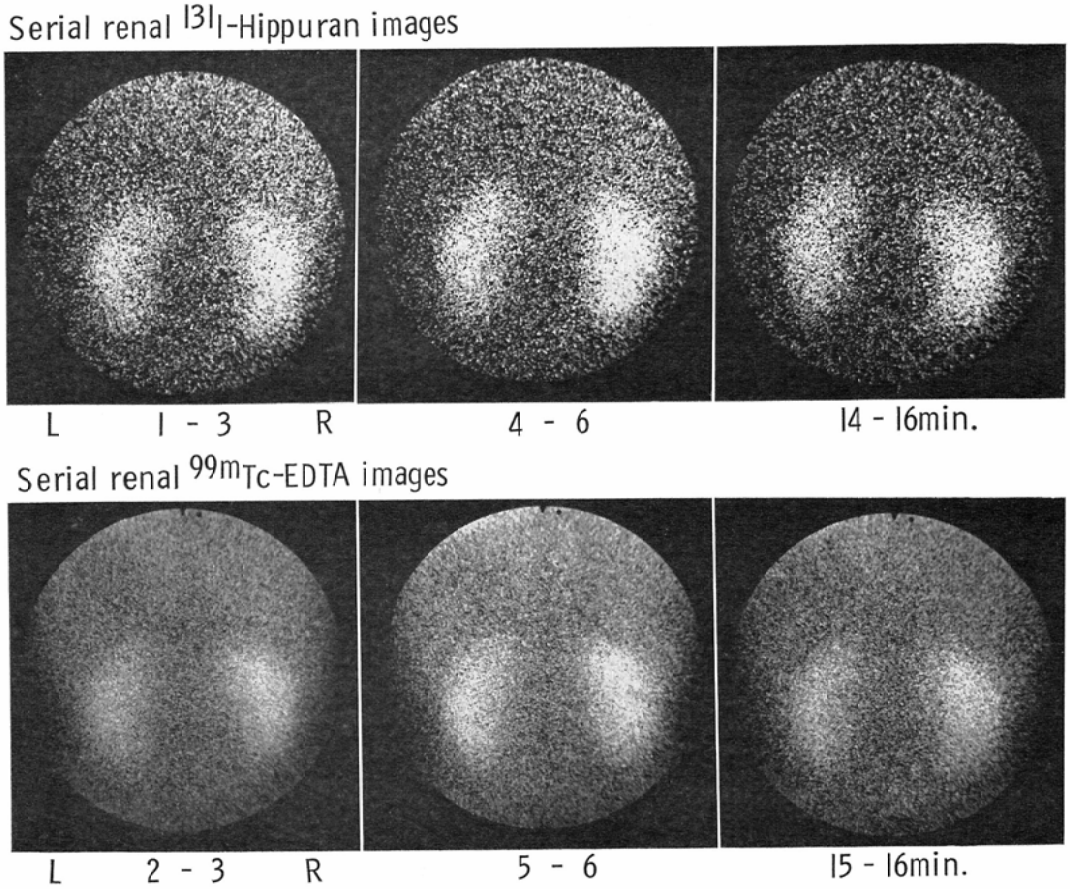

Fig. 11a and 11b A 46 year-old female with chronic nephritis.
Fig. 11a Serial renal scintiphotos using ^{131}I-Hippuran and ^{99m}Tc-EDTA. Bothimages show decreased distribution of the tracer and transfer in the both kidneys. EDTA transfer in the kidney is delayed, comparing to the Hippuran transfer.

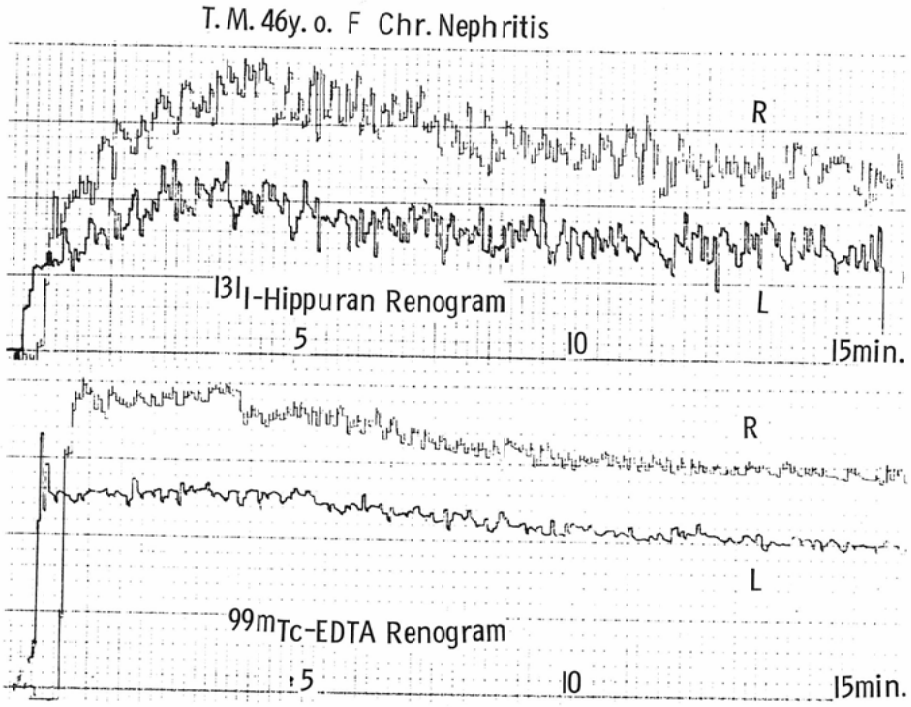

Fig. 11b　Renograms for ^{131}I-Hippuran and ^{99m}Tc-EDTA. EDTA renogram well depicted the abnomality comparing to Hippuran renogram, which is observed especially in the 2nd phase.

Tmax は測定不能であつた．

Ⅳ型は2相，3相がともに平担か共に下降していくパターンでやはり Tmax は測定不能であつた．

Table 3に示すようにⅠ型は正常腎機能，Ⅱ型は腎実質障害，Ⅲ型は閉塞性腎障害，Ⅳ型は高度の腎障害に多く認められた．

^{131}I-Hippuran の Type の分類は町田[17]らによつてなされているが，ここでは ^{99m}Tc-EDTA レノグラムと比較するために Fig. 9に示す如くⅠ′型（町田のN型）Ⅱ′型（M_1 型）Ⅲ′型（M_2 型）Ⅳ′型（L型）とした．

各種腎疾患における ^{131}I-Hippuran レノグラム，および ^{99m}Tc-EDTA レノグラムの Tmax の比較をFig. 10に示す．

正常腎での ^{99m}Tc-EDTA ノグラムの Tmax は ^{131}I-Hippuran レノグラムのそれより約30秒前後遅れており，平均4.27± 0.839分である．

^{131}I-Hippuran レノグラムと同様び慢性腎病変では ^{99m}Tc-EDTA ノグラムの Tmax は5.14± 1.923分と延長している．

各種腎疾患における ^{99m}Tc-EDTA レノグラムと ^{131}I-Hippuran レノグラムの Type の分布をTable 3に示す．これによると閉塞性腎疾患，糖尿病性腎症，糸球体腎炎において，^{99m}Tc-EDTA レノグラムと ^{131}I-Hippuran レノグラムとの両者にパターンの分布の差がみられる．その代表的な症例をFig. 11と Fig. 12に示す．

Fig. 11は46歳女性（T.M）の慢性腎炎の症例である．Fig. 11a は ^{131}I-Hippuran ならびに ^{99m}Tc-EDTA 経時的シンチグラムを示す．^{131}I-Hippuran に腎シンチグラム腎均等分布相は4～6分にみられ正常よりも遅れており，14～16分でも均等に分布しており tracer は腎盂方向へほとんど移行を示

さない．同様に ^{99m}Tc-EDTA 腎シンチフォトにても tracer の腎盂方向への移行は不十分である．Fig. 11b は ^{131}I-Hippuran および ^{99m}Tc-EDTA レノグラムを示しており，両者を比較してみると ^{131}I-Hippuran レノグラムでは Tmax が延長して三相の下降も不十分ではあるが一相，二相，三相と認別できるが，^{99m}Tc-EDTA レノグラムでは二相のほとんど認められない Pattern である．この様にＥＤＴＡレノグラム，カメラ像で腎機能障害がより強く，両者のレノグラムに差が認められる．

Fig. 12は18歳男子 (N.K) の左水腎症の症例である．Fig. 12a は ^{131}I-Hippuran および ^{99m}Tc-EDTA 腎シンチグラムを示している．腎均等分布相はともに正常であるが排泄相では左腎盂領域に tracer が停滞しており腎盂尿路系の排泄障害を表わしている．Fig. 12b は ^{131}I-Hippuran および ^{99m}Tc-EDTA レノグラムを示しており，^{131}I-Hippuran レノグラムでは三相が平担で閉塞型を表わしていないが，^{99m}Tc-EDTA レノグラムでは二相，三相へと上昇する閉塞型レノグラムを表わしており，^{99m}Tc-EDTA レノグラムの方がより著明な閉

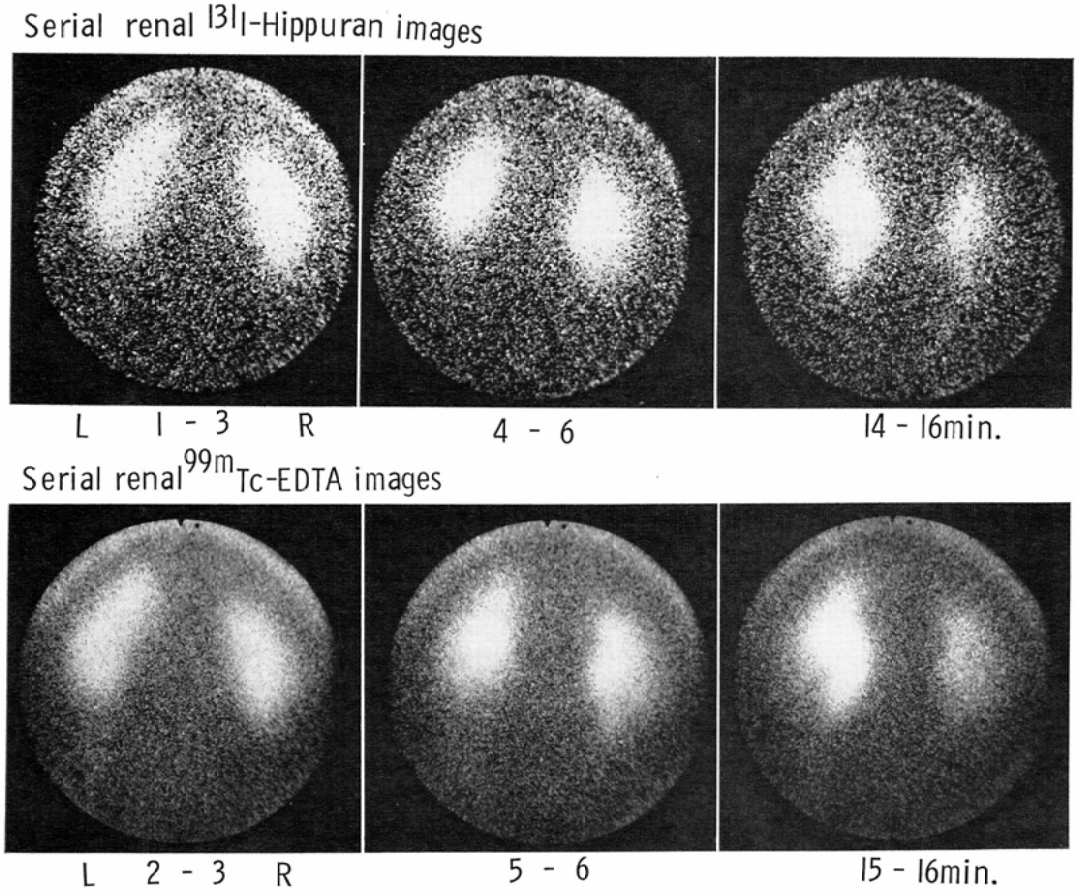

Fig. 12a and 12b A 18 year-old male with hydronephrosis of the left kidney.
Fig. 12a Serial renal scintiphotos usin ^{131}I-Hippuran and ^{99m}Tc-EDTA. On both images, normal distribution of the tracer is seen in the left kidney. Marked concentration of the tracer into the pelvis is recognized especially on the EDTA image.

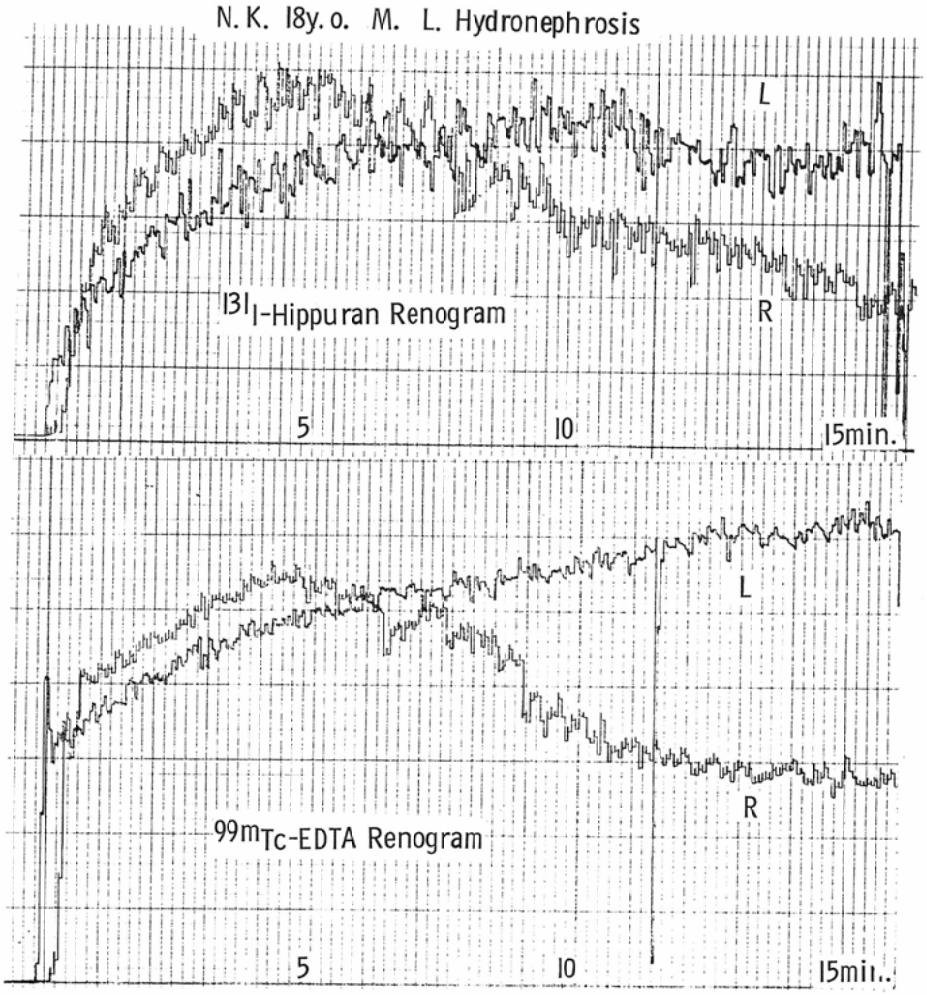

Fig. 12b　Renograms for ^{131}I-Hippuran and ^{99m}Tc-EDTA. EDTA renogram shows typical obstractive pattern in the left kidney, comparing to Hippuranrenogram.

塞所見を表わしている．

C　考按並びに小括

アイソトープによる腎形態並びに機応検査として腎血流物質である ^{131}I-Hippuran がシンチグラム・レノグラム等に応用されてきているが，これは一回の腎循環で約92％が腎より排泄され，その20％が糸球体で濾過され80％が尿細管で分泌[6]されるので糸球体機能（障害），尿細管機応（障害）を別個には表わし得ない．

著者はＧＦＲ物質として ^{99m}Tc-EDTA を使用したが，これはＤＴＰＡよりもＧＦＲ物質としてより適当であり[4)8)15)]，標識核種は低エネルギー短半減期でβ線が出ないため被曝線量が少なく大量投与が可能でシンチグラムにおいてはより鮮明な像が得られたためである[2)9)]．^{99m}Tc-EDTA 経時的腎シンチグラムより得られるカメラレノグラムは糸球体機能を反映していると云える．

著者は ^{99m}Tc-EDTA カメラレノグラムを４型に分類し，Hippuran レノグラムと比較したが，まず Tmax についてはＩ型でＥＤＴＡ Tmax 4.24±0.958分と Hippuran Tmax 4.06±0.838分よりも少く延長している．これは両者のクレアランス

の差異による．Ⅱ型はＥＤＴＡ Tmax 6.56±1.633 Hippuran 6.06± 1.265分とⅠ型のそれよりも延長して腎機能障害を示している事は Hippuran レノグラムの Tmax の評価と同様1つのパラメータとしての意味を持つている．

ＥＤＴＡレノグラムと Hippuran レノグラムとのパターンに差のある疾患があり症例の中では腎結石症，水腎症，慢性糸球体腎炎，糖尿病性腎症等にみられた．

^{131}I-Hippuran レノグラムで閉塞型を示す場合，殆んど尿路障害機転が尿管や腎盂にある場合であるが，経時的腎シンチフォト上腎盂方向へのtracerの移行がみられず腎は均等な濃度で描出され続けている場合がある．

このような像は移植腎の拒絶反応のときやショック腎の時にみられ，又腎硬化症や糸球体腎炎，急性尿細管壊死のときにもみられると報告されている[18)27)28)30)]．

このように ^{131}I-Hippuran レノグラムが閉塞型を示す場合，尿管腎盂等尿路系の閉塞性疾患と，腎実質障害とがあるが，^{99m}Tc EDTA レノグラムが閉塞型を示さない場合は閉塞性疾患を否定でき，腎実質障害であると云える．両者のレノグラムを比較すると同時に，経時的腎シンチフォトにて tracer の移行を観察することで閉塞性実質性障害の鑑別がより明確となる．

症例中にみられたように水腎症の場合 ^{131}I-Hippuran レノグラムに較べて，^{99m}Tc-EDTA レノグラムで排泄障害が顕著であつた．普通は尿路流通障害の場合尿細管に障害が起ると云われているが，この場合糸球体機能の方が尿細管機能よりも影響がより強かつたのではないかと思われる．他にこの様な報告例もある[13)22)]．

慢性腎炎の場合 ^{131}I-Hippuran で異常レノグラムを示すことが多いが，^{131}I-Hippuran レノグラムで異常を示す以前に ^{99m}Tc-EDTA レノグラムで異常を示す場合がある．

^{131}I-Hippuran レノグラムは25％以上の血流減少で始めてレノグラムに変化が表われ，有意の変化は50％以上の血流が減少したときにみられたと云う[10)]．Hippuran がＲＰＦ物質である性格上ＲＰＦに変化が生じないとレノグラム上異常が見出せないが，ＥＤＴＡはＧＦＲ物質であるため，糸球体機能障害のみの場合でも異常レノグラムを示す事は考えられる．

又糖尿病性腎症でも ^{131}I-Hippuran レノグラムが正常型であるのに ^{99m}Tc-EDTA レノグラムが二相の平坦Ⅳ型の異常レノグラムを示す場合がみられた．これは糖尿病性腎症では尿細管基底膜の肥厚やグリコーゲン沈着がみられる．これは糖尿病に特異的でなく結節性糸球体硬化症である糸球体病変[20)]が主で，^{131}I-Hippuran レノグラムが異常を示す前に，^{99m}Tc-EDTA の場合の方がより早期に糸球体機能障害を表わすものと考える．

慢性糸球体腎炎や糖尿病腎症など糸球体機能障害，糸球体病変を示す疾患では ^{131}I-Hippuran ^{99m}Tc-EDTA 同時測定法により従来 ^{131}I-Hippuran レノグラムのみでは把握し得なかつた病変をも検出発見できる．

Ⅴ 結　語

(1) ^{131}I とその10倍量の ^{99m}Tc を用いた二核種同時測定法において，^{131}I のコンプトン散乱線の ^{99m}Tc 光電ピークに対する影響は画像からも動態機能検査の上からも臨床上無視できる．

(2) ^{131}I-Hippuran と ^{99m}TcO$^{-}_{4}$ 二核種同時静注法を行い ^{99m}TcO-$_{4}$ 腎 Perfusion curve より算出した腎平均値循環時間(ＭＴＴ)と Hippuran レノグラム Tmax と有意の相関関係を認めた．

(3) ^{131}I-Hippuran と ^{99m}TcO$^{-}_{4}$ との二核種同時静注法において ^{99m}TcO$^{-}_{4}$ Perfusion curve のパターンと腎平均循環時間（ＭＴＴ）は腎血行動態の指標となり，腎腫瘍および腎血管性病変のみならず，びまん性腎疾患における血行障害の程度の把握にも意義を認めた．

(4) ^{131}I-Hippuran と ^{99m}Tc-EDTA との二核種同時静注法によつて ^{131}Hippuran のみによつては表現できなかつた糸球体機能，尿細管機能障害の程度の差が証明出来得た．また本検査法によつて閉塞性腎疾患と腎実質障害との鑑別も可能であつた．

謝辞．稿を終るに臨み，御指導，御校閲を賜つた楢林和之教授に深甚なる謝意を表します．

また本研究に対し，多大なる御援助，御指導を賜つた吉田祥二博士並びに教室各位の御協力に深く感謝致します．

（本研究の要旨は，第33回日本医学放射線学会，第1回世界核医学会において発表した）

References

1) Atkins, H.L., Eckelman, W.C., Hauser, W., Klopper, J.F. and Richards, P.: Evaluation of glomerular filtration rate with ----Tc-DTPA. J. Nucl. Med., 12 (1971), 338.
2) Bauer, H. Falkensammer, M. Hollwarth, M. Hollwarth, M. und Riccabona, G.: Nierensequenzszintigraphie mit -----In-EDTA und Simultan-Bestimung des Glomerulumfiltrates. Nucl. Med. 11 (1972), 146—155.
3) Breit, A. und Reindl, P.: Wertigkeit nuklearmedizinischer Funktionsdiagnostik (Autofluoroscope) im Vergleich mit Rontgenkontrastdarstellung der Nieren (Gefasserkrankungen und Anomalien) Fortschr. Rontgenstr., 116 (1972), 335—347.
4) Chantler, C. and Barratt, T.M.: Estimation of Glomerular Filtration Rate from Plasma Clearance of 51-Chromium Edetic Acid. Arch. Dir. Child., 47 (1972), 613—617.
5) Deckart, H. Herzmann, H. und Roick, H.: --Cr-bzw. --Co-EDTA und -DTPA in der Nierendiagnostic. Med. klin. Nr. 41 (1969), 1858—1861.
6) Dore, E.K., Taplin, G.V. and Jonson, DeL, E.: Current Interpretation of the Sodium Iodohippurate ---I-Renocystogram. JAMA 185 (1963), 925—112.
7) Forland, M., Pullman, T.N. Lavender, A.R. and Aho, I.: The renal excretion of a ethylenediaminetetracete in the dog. J. Pharmac. Exp. Ther. 153 (1966), 142—147.
8) Garnett, E.S., Parsons, V. and Veall, N.: Measurement of glomerular filtrationrate in man using a --Cr/edetic acid complex. Lancet 1 (1967), (1967), 818—819.
9) Haubold, U. und zum Winkel, K.: Sequenzszintigraphien der Nieren mit ---I-Iodhippursaure und -----In-EDTA: Strahlentherapie 141 (1970), 89—96.
10) Hayes, M., Swanson, L.A. and Taplin, G.V.: Estimation of differencial glomerular filtration by the iothalamate renogram. J. Nucl. Med. 7 (1966), 337.
11) Heidenreich, P. Mutzenbach, P. Hor. G. Kempken, K. und Weiss, H.D.: Die selektive renale Perfusions-Serienmzintigraphie mit ---Tchnetium. eine Erweiterung der angiographischen Nierendiagnostik. ffiadioaktive Isotope in klinik und Forschung 10. Band. P. 148—157. Urban & Schwarzenberg Munchen, 1973.
12) Hosain, F. Reba, R.C. and Wagner, H.N.: Measurement of Glomerular Filtration Rate Using Chelated Ytterbium-169. Int. J. Appl. Radiat. Isotopes. 20 (1969), 517—521.
13) Kirchner, P.T., James, A.E. Jr., Reba, R.C. and Wagner, H.N. Jr.: Diagnosis of obstructive uropathy with serial anger camera images. J. Nucl. Med. 12 (1971), 444—445.
14) Klopper, J.F., Hauser, W., Atkins, H.L., Eckelman, W.C. and Richards, P.: Evaluation of ----Tc-DTPA for the measurement of glomerular filtration rate. J. Nucl. Med. 13 (1972), 107—110.
15) Konikowski, T., Glenn, H.J. and T.P.: Renal clearance and brain tumor localization in mice of ----Tc compounds of (Sn) DTPA, (iron-ascorbic acid) DTPA and ironascorbic acid. J. Nuc. Med. 13 (1972), 834—842.
16) Lange, D.: Verwendung eines Analogschaltkveises zur on-line-korrektur bei simultanen Doppelisotopenuntersuchungen. Nucl. Med. 9 (1970), 385—396.
17) 町田豊平：放射性同位元素利用による診断法，臨床泌尿器科，25（1971），31—40.
18) Mayo, M.E., Hillton, P.J., Jones, N.F., Lloyd-Davies, R.W. and Croft, D.N.: ---I-Hippuran renogram in acute renal failure. Brit. Med. J. 3 (1971), 516—517.
19) Meade, R.C.: Comparison of methods for renogram evaluation. J. Nucl. Med. 10 (1969), 40—45.
20) Meissner, W.A. and Legg, M.A.: The pathology of diabetes. Joslin's Diabetes Nellitus. p. 163—168 Lea & Febiger. Philadelphia, 1971.
21) 中村　隆，香取　瞭，渡辺哲也：指示薬希釈法の臨床応用．P70—75，P85—87，中山書店，1966.
22) 大石幸彦，千葉一夫，松井謙吾，山田英夫，入倉英雄，飯尾正宏，南　武，町田豊平：γカメラレノグラムによる ^{99m}Tc-(Sn) DTPA の評価—閉塞性腎障害と実質性腎障害の鑑別について—．核医学，11（1974），541—551.
23) Rosenthall, L.: Radionulide diagnosis of malignant tumors of the kidney. Amer. J.

Roentgenol. 101 (1967), 662—668.
24) 桜井 ○, 木村和文, 久住佳三, 猪熊正克, 細見孝吉：二重標識法を用いた腎機能検査. 特に二重標識測定上の問題点について. 核医学, 9 (1972), 13— 21.
25) Toledo-Pereyra, L.H., Goldberg, M.E., Donto, R.A. and Najarian, J.S.: Kidney Doror Selection by Sodium Pertech netate Tc99m Patterns. Arch. Surg. 107 (1973), 872—874.
26) Tubis, M., Posnick, E. and Nordyke, R.A.: Preparation and use ---I labeled sodium iodohippurate in kidney function test. Proceedings of the society for experimental biology and medicine. 103 (1960), 497—498.
27) 吉田祥二：経時的腎シンチグラフィーによる排泄障害を示す腎疾患の検討—レノグラムの比較—. 日本医学放射線学会雑誌, 33 (1973), 586— 595.
28) Wax, S.H. and Mcdonald, D.F.: The renogram vs the pyelogram: Evaluation of the significance of upper urinary tract obstruction. J. Urol. 96 (1966), 816—827.
29) zum Winkel, K., Scheer, K.E., Scheuck, P., Gelinsky, P., Prpic, B. und Adan, W.E.: Die funktionell morphologsche Diagnostik von Nierenkrankheiten mit der kamera-Szintigraphic und der Isotopen-Nephrographie. Deutsch. med. Wochenschr. 90 (1965), 2229—2238.
30) zum Winke, K.: Kinetics of radiopharmacuticals in the kidney as a whole and in different regions of interest. 核医学, 6 (1971), 303—322.