The University of Osaka
Institutional Knowledge Archive

Title	ヘリカルCTを用いた肝腫瘍、門脈、肝静脈の3次元表示
Author(s)	竹下, 浩二; 古井, 滋; 伴, 茂之 他
Citation	日本医学放射線学会雑誌. 1996, 56(11), p. 744-746
Version Type	VoR
URL	https://hdl.handle.net/11094/15699
rights	
Note	

The University of Osaka Institutional Knowledge Archive : OUKA

https://ir.library.osaka-u.ac.jp/

The University of Osaka

ヘリカルCTを用いた肝腫瘍，門脈，肝静脈の3次元表示

竹下　浩二　　古井　　滋　　伴　　茂之　　原澤　有美
神武　　裕　　山内　禎祐　　佐々木泰志
白井　辰夫　　菊池　善郎

帝京大学医学部放射線科

Three-Dimensional Images of Hepatic Tumors and Hepatic Vessels Obtained by Helical Computed Tomography

Koji Takeshita, Shigeru Furui, Shigeyuki Ban, Arimi Harasawa, Hiroshi Kohtake, Teiyu Yamauchi, Yasushi Sasaki, Tatsuo Shirai and Yoshiro Kikuchi

Helical computed tomography was performed with intravenous contrast material administration in ten patients with hepatic tumors (metastatic tumor, n=6; hepatocellular carcinoma, n=4). Maximum intensity projection (MIP) images of intrahepatic portal venous branches and hepatic veins, and shaded surface display (SSD) images of the hepatic tumors were reconstructed for each patient. The MIP image and SSD image were fitted to overlap on a single display to obtain three-dimensional (3-D) images showing both the hepatic vessels and hepatic tumors. Subsegmental localization of the tumors determined from the 3-D images proved to be correct in all of the six patients who received hepatic resection after examination. 3-D images seem to be useful for preoperative assessment of hepatic tumors.

Research Code No. : *514.1*

Key words : *Helical CT, 3-D imaging, Liver*

Received Dec. 25, 1995; revision accepted Jun. 28, 1996

Department of Radiology, Teikyo University of Medicine

はじめに

肝腫瘍の局在診断は手術適応の決定や手術方針を決定するうえで重要である．この診断は，CT，MRI，超音波での腫瘍と肝静脈，門脈分枝との位置関係の把握や，血管造影での栄養血管の同定などにより行われているが，血管造影以外の方法では，いずれも複数の断面像からの判断を必要とし，正確な局在診断に苦慮することも少なくない．われわれは，肝腫瘍の区域診断や脈管との位置関係の把握を容易にする目的で経静脈的造影によるヘリカルCTを用いた肝静脈，門脈分枝，肝腫瘍の3次元像の作成法を考案したので報告する．

対象および方法

肝硬変に合併した肝細胞癌4例，転移性肝癌6例を対象に，ヘリカルCTを用いてボリュームデータを収集した．使用装置は，GE社製 Hispeed Advantageとそのワークステーションである．撮影条件は120-140kV, 200-240mAでテーブル移動速度5mmとし，再構成ピッチは2mmとした．検査方法は，最初に位置決め用として10mm間隔で単純CTを撮影した後，肘静脈より20Gサフロー針にて血管を確保し，自動注入機によりイオパミドール370mgI/ml 100ml を1.8ml/秒の速度で注入し，注入開始から65秒後に30-45秒間の呼吸停止下に尾側から頭側方向に撮影を行った．こうして得たデータをもとに画像再構成を実施した．再構成の手法としては，maximum intensity projection (MIP) を用いて肝表面をトレースし，肝表面，肝静脈，門脈分枝の描出像を作成した (Fig.1 (B))．次に，shaded surface display (SSD) を用いた肝腫瘍の3次元画像を作成した (Fig.1 (C))．この手法としては，主に肝腫瘍と肝実質とのCT値の差を利用して閾値領域を設定して作成したが，肝腫瘍と肝実質とのCT値の差がほとんどないものについては，multiplanar reformation (MPR) の横断面，冠状面，矢状面で腫瘍を確認し，腫瘍辺縁をトレースしてボリュームデータ上の腫瘍の領域を設定し，腫瘍以外の部分を消去させることにより肝腫瘍のみを表示した．これを，先に作成した肝の3次元画像と重ね合わせる

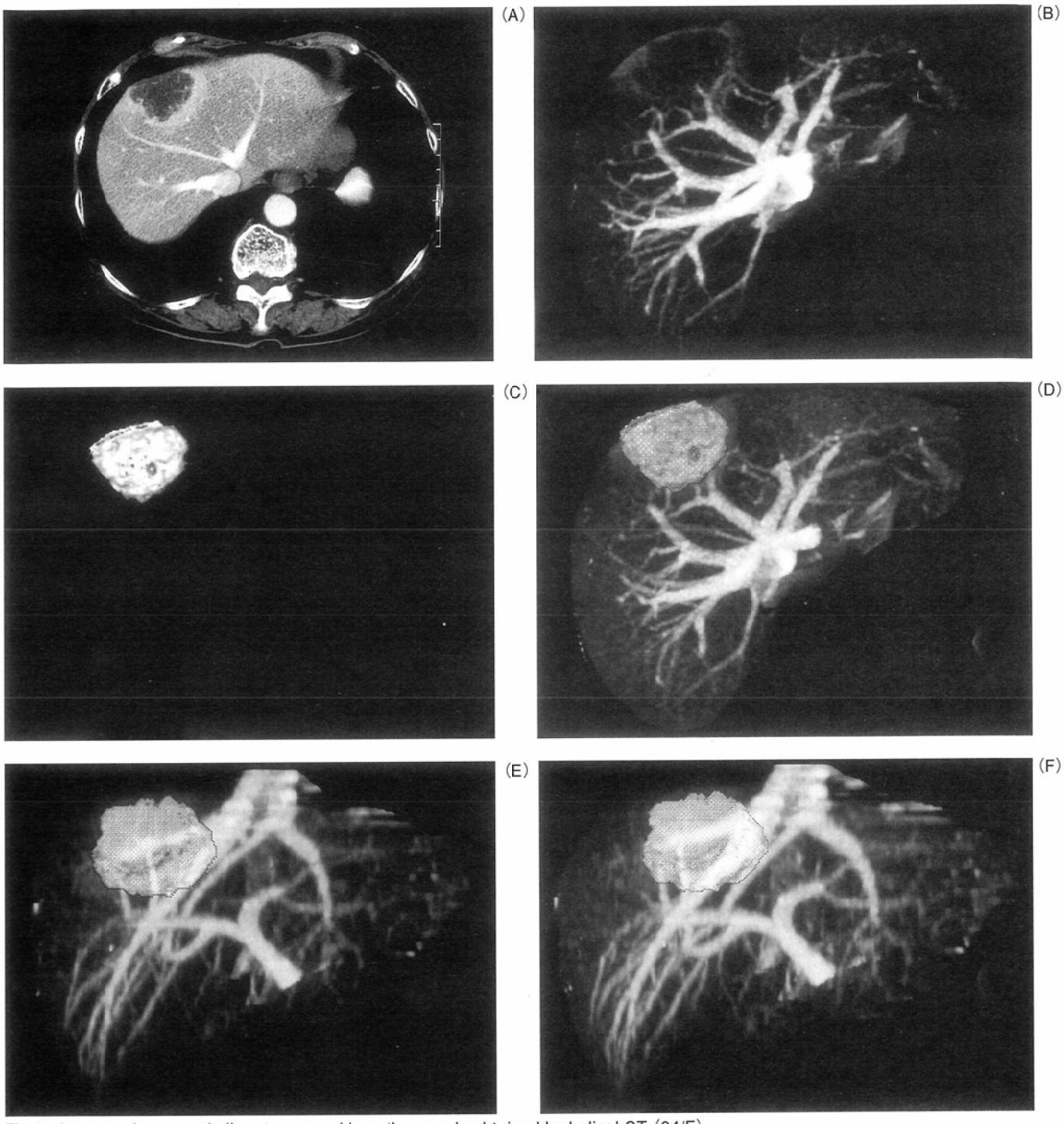

Fig.1　Images of metastatic liver tumor and hepatic vessels obtained by helical CT (64/F)
(A)Contrast material enhanced CT image showing a metastatic liver tumor.
(B)MIP image of the intrahepatic portal branches and hepatic veins.
(C)SSD image of the hepatic tumor.
(D)-(F). 3-D images of the metastatic liver tumor, portal branches and hepatic veins. (D), inferior view. (E) and (F), stereo display (anterior view) The MIP image (B) and SSD image (C) have been fitted to overlap on a single display to obtain 3-D image showing both the hepatic vesseles and hepatic tumor. The stereo display shows the tumor to be superior to the middle hepatic vein, suggesting that the tumor is located in both segments 4 and 8.

ことにより，肝静脈，門脈分枝，肝腫瘍が同時に描出された3次元画像を表示した(Fig.1(D)-(F))．この3次元画像の任意の方向からの観察と，ステレオ表示の作成により，腫瘍と肝静脈，門脈分枝の関係から肝腫瘍の局在診断を行った．

結　果

全症例において肝静脈，門脈分枝，腫瘍の描出が可能であった．門脈分枝は3次分枝以上が同定可能であった．肝静脈は，肝硬変の4例では，他の症例に比較して描出が不

良であったが，主幹肝静脈は同定可能であった．

腫瘍と肝静脈，門脈分枝との相互関係は，主に下面，前面，側面からの画像で容易に観察することが可能で，肝腫瘍の区域診断や腫瘍の立体的な広がりを把握するうえで有用であった．さらに，ステレオ画像を用いることで一方向からの観察のみでも腫瘍と血管との位置関係の把握も可能であった．

10例中6例(肝細胞癌2例，転移性肝腫瘍4例)に手術が施行されたが，3次元表示による術前の区域診断と術中所見とは，いずれも一致していた．

考　察

肝腫瘍の局在診断にはCouinaudが命名した肝区域が広く用いられている．これは主に肝静脈や門脈分枝を基準としており，CT，MRI，超音波などにて注意深く観察することにより同定可能である[1)-3)]．しかしながら，これらの診断法では複数の断面像での推察が必要で，立体的な位置関係の把握に苦慮することがある．

このため肝腫瘍の局在診断をより容易かつ正確にする目的で肝静脈，門脈分枝，肝腫瘍などを3次元画像上に表示して腫瘍の局在診断を試みた報告がみられ，MRI，CTを用いたWaggenspackらの報告[4)]や，CTAPを用いたSoyerらの報告がみられる[5)]．いずれも肝腫瘍の区域診断するうえでは有用と考えられるがWaggenspackらの作成した画像は血管そのものは描出されず，腫瘍と血管との詳細な位置関係は評価できない．またSoyerらの作成した画像は肝静脈，門脈分枝，肝腫瘍が同時に表示されているが10mm間隔で撮影されたデータをもとに作成されているため末梢の血管分枝の描出が不良であり，血管造影を必要とするため，経静脈性の造影と比較すると侵襲が多い．

ヘリカルCTを用いたCTアンギオグラフィーは，さまざまな臓器に応用され，その有用性も多く報告されている[6)-7)]．

今回，われわれが作成した画像は，この方法を応用したもので，MIPで表示した肝の血管構築像とSSDで表示した肝腫瘍像を合成したものである．肝の血管構築像をMIP画像により表示した理由は，SSDでの表示法と比較して末梢血管の描出能に優れているためである．血管の重なりや奥行き感などの立体的な表現能はSSD法に比べ劣るが，多方向からの観察やステレオ画像の併用により補うことが可能である．SSD画像による肝腫瘍の表示では，通常の閾値の設定による抽出法以外に，横断像やMPR画像上で腫瘍辺縁部をトレースして腫瘍像を作成することも可能である．このため一般に造影効果が少ない転移性肝腫瘍や，門脈優位相で腫瘍と肝実質の濃度差が小さくなりうる肝細胞癌の場合でも，腫瘍内部のCT値に関係なく描出可能である．この方法を用いることにより，あらゆる種類の肝腫瘍に対して，経静脈性造影による3次元画像の作成が可能と考えられる．再構成に要する時間も，30分程度で，臨床的に実用可能である．

肝腫瘍におけるMIP像とSSD像との合成画像については，森山らの総説の中に記載がみられる．この画像は，CTAPとCTAで得られた肝腫瘍と門脈枝のMIP像を，骨のSSD像と重ねたものであり，合成の対象となる組織がわれわれの画像と異なっている[8)]．造影効果の少ない肝腫瘍と肝静脈枝，門脈枝の3次元表示については，隈崎らの著書に1例の提示がみられるが，この画像はvoxel transmission法にCT値変換法を組み合わせて作成したものであり，われわれの画像とは作製法が異なっている[9)]．

われわれの方法の問題点としては，腫瘍の辺縁をトレースして腫瘍を表示する場合に，変形や辺縁不整の強い腫瘍では大きさや形態に誤差が生じてくることが挙げられる．次に，肝硬変の症例において肝静脈の描出能が通常より劣ることがあげられる．しかしながら，われわれの経験した10例では，いずれも肝腫瘍の区域診断や腫瘍と血管との立体的な位置関係の把握が可能であり，局在診断をするうえで支障のない範囲と考えられた．

文　献

1) Soyer P: Segmental anatomy of the liver: utility of nomenclature accepted world wide. AJR 161: 572-573,1993
2) Mukai JK, Stack CM, Turner DA, et al: Imaging of surgically relevant hepatic vascular and segmental anatomy. Part 1. Normal anatomy. AJR 149: 287-292, 1987
3) Mukai JK,Stack CM,Turner DA, et al: Imaging of surgically relevant hepatic vascular and segmental anatomy. Part 2. Extent and resectability of hepatic neoplasms. AJR 149: 293-297, 1987
4) Soyer P, Roche A, Gad M, et al: Preoperable segmental localization of hepatic metastasis: Utility of three-dimensional CT during arterial portography. Radiology 180: 653-658, 1991
5) Waggenspack GA, Tabb DR, Tiruchelvam V,et al: Three-dimensional localization of hepatic neoplasms with computer-generated scissurae recreated from axial CT and MR images. AJR 160: 307-309, 1993
6) Stehling MK, Lawrence JA, Weintraub JL,et al: CT angiography: Expanded clinical applications. AJR 163: 947-955, 1994
7) Rubin GD, Dake MD, Napel SA, et al: Three-dimentional spiral CT angiography of the abdomen: Initial clinical experience. Radiology 186: 147-152, 1993
8) 森山紀行：新世代CT診断：腹部診断．日本医放会誌(付録) 55：2-6, 1995
9) 小林尚志：新世代3次元CT．隈崎達夫，小林尚志　編：腹部—肝臓，p.98-103，1995，南江堂