Osaka University Knowledge Archive

Title	経直腸門脈シンチグラフィーによるTIPS前後の門脈血流動態の評価
Author(s)	中村, 健治; 岡村, 光英; 高島, 澄夫 他
Citation	日本医学放射線学会雑誌. 1995, 55(4), p. 257-259
Version Type	VoR
URL	https://hdl.handle.net/11094/15747
rights	
Note	

Osaka University Knowledge Archive : OUKA

https://ir.library.osaka-u.ac.jp/

Osaka University

経直腸門脈シンチグラフィーによるTIPS前後の門脈血流動態の評価

中村　健治　岡村　光英*　高島　澄夫　池田　裕子　河辺　譲治
森本　敦子　松尾　良一　田中　道代　神納　敏夫　越智　宏暢*
小野山靖人

大阪市立大学医学部放射線医学教室，同核医学研究室*

Transrectal Portal Scintigraphy for Evaluation of Portal Hemodynamics before and after TIPS

Kenji Nakamura, Terue Okamura, Sumio Takashima, Yuko Ikeda, Joji Kawabe, Atsuko Morimoto, Ryouichi Matsuo, Michiyo Tanaka, Toshio Kaminou, Hironobu Ochi and Yasuto Onoyama

In order to evaluate portal venous hemodynamics before and after TIPS, transrectal portal scintigraphy was performed in 8 patients. In all 8 patients, scintigram before TIPS demonstrated hepatofugal flow in the portal vein and less accumulation of radioisotope in the liver. In the scintigrams for follw-up of TIPS, the flow direction in the portal vein changed to be hepatopedal. In 3 of the patients in whom stent shunt was occluded after TIPS, the portal blood flow was turned to be hepatofugal again.

It is concluded that transrectal portal scintigraphic studies of the TIPS patients provide noninvasive evaluation of portal hemodynamics.

Research Code No.: *514*

Key words: *Transjugular intrahepatic portosystemic shunt, Portal Hypertension, Portal Scintigraphy*

Received Aug. 29, 1994; revision accepted Nov. 2, 1994

Osaka City University, Department of Radiology and Nuclear Medicine

はじめに

Transjugular Intrahepatic Portosystemic Shunt（TIPS）は肝内に短絡路を作成し，門脈血を大循環に逃がすことにより亢進した門脈圧を減圧する方法である[1]．それゆえ，門脈系の血流動態はTIPS前後に著しく変化すると考えられるが，詳細な検討は従来なされていない．著者らはTIPS前後の門脈血流動態の変化を観察するため経直腸門脈シンチグラフィー（以下門脈シンチ）を行ってきたが，興味ある成績を得たので報告する．

対象・方法

対象はTIPS施行27例中門脈シンチを術前後に施行した8例である．症例の内訳は男6例，女2例，child分類はA；3例，B；3例，C；2例，主訴は難治性腹水3例，静脈瘤破裂3例，下血2例であった（Table 1）．方法はRöschらの方法に準じ[1]，短絡路を右肝静脈-右門脈枝（7例），右肝静脈-門脈左右分岐部（1例）に作成した．門脈シンチは黒木らの方法に準じ[2]，^{99m}Tc-O^{4}10mCiを直腸内に注入し，シンチカメラを心，肝を含む胸腹部前面にセットして5分間，30秒間隔で経時的に撮像し，また心，肝に関心領域を設定してそのRI活性の比からシャント率を算出した．門脈シンチ像から肝のRI活性を3段階（±；わずかに活性のある例，＋；中等度の活性がある例，＋＋；肝両葉に強い活性のある例）に分類し，また門脈系の描出有無を観察し，TIPS前後の門脈系血流動態の変化を検討した．

結　　果

1．TIPS術前

肝のRI活性は全例が±で，下大静脈などの側副血行路が描出され門脈像は不明瞭であった．心に比べ肝のRI活性は極めて低く，シャント率が平均61.4％と高値であった．門脈造影では難治性腹水例を含む全例で逆行性血流を

Table 1 Patients and Results

No.	Age Sex	Child's Class.	Chief Complaint	Portal pressure (mmHg) before	after	Portal scintigram Shunt Index before	after	RI accumulation in the liver before	after
1	65M	B	Massive ascites	38 →	25	66.5 →	59.4	± →	++
2	75F	B	Varix rupture	20 →	9	68.0 →	68.0	± →	+
3	58M	A	Hematoemesis	38 →	18	70.3 →	78.0	± →	±
4	55M	C	Massive ascites	64 →	38	49.6 →	79.3	± →	±
5	46M	C	Massive ascites	27 →	17	64.7 →	50.5	± →	++
6	58F	A	Varix rupture	32 →	24	59.0 →	64.5	± →	±
7	67M	B	Variceal bleeding	34 →	29	71.4 →	70.8	± →	±
8	49M	A	Hematoemesis	23 →	18	68.5 →	73.5	± →	±

示す食道，胃静脈瘤が造影され，門脈圧は最高64 mmHg，最低20mmHg，平均30.3mmHgと高値であった．

2．TIPS術後早期

肝のRI活性は2例が++，1例が+，5例が±で，下腸間膜静脈-門脈-右房の径路が全例で描出された．術直後の平均門脈圧は20.4mmHg，平均10mmHgの減圧がTIPSにより得られた．臨床症状は難治性腹水3例全例が完全消失し，消化管出血5例も全例が止血された．

3．経過観察（15月から4月）

5例は経過中の門脈シンチ像に変化がなく，臨床症状も消失したままで経過良好であった．3例は経過中に門脈シンチ像で門脈系の描出が不良となり，肝のRI活性も低下した．この3例は同時期の門脈造影でシャントの狭窄，閉塞が確認され，1例が再吐血を起こした（Fig. 1）．肝両葉のRI活性が上昇した2例はシャント率が低下し，肝機能の明らかな改善を認めた．RI活性が低下あるいは不変例ではシャント率が4例で上昇，2例で不変であった．ま

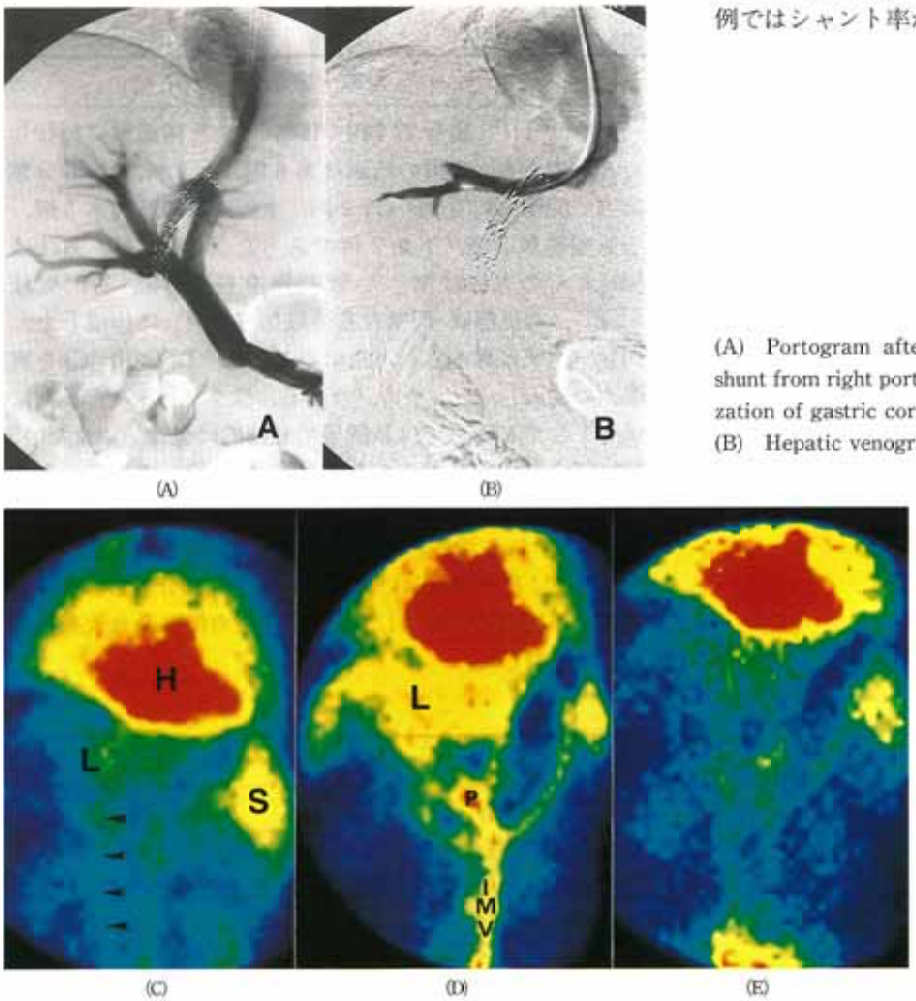

(A) Portogram after TIPS shows excellent flow through the shunt from right portal vein to right hepatic vein, and non-visualization of gastric coronary vein.
(B) Hepatic venogram 5 months after TIPS demonstrates complete occlusion of the shunt.
(C) Transrectal portal scintigram before TIPS reveals typical liver cirrhosis pattern, showing less accumulation of radioisotope in the liver (L) and high concentration in the heart (H) and spleen (S). Arrow heads showes inferior vena cava (arrow) as a hepatofugal collaterals.
(D) Transrectal portal scintigram 1 month after TIPS reveals hepatopedal flow, showing inferior mesenteric vein (IMV) to portal trunk (P).
(E) Transrectal portal scintigram 5 months after TIPS when the stent shunt was occluded, shows liver cirrhosis pattern as same as before TIPS.

Fig. 1 Patient 1 Images of 46 year-old male

(A) Transrectal portal scintigram before TIPS shows typical liver cirrhosis pattern.
(B) 1 month after TIPS, scintigram demonstrates hepatopedal flow in the portal vein (arrow heads) and some accumulation of radioisotope in the liver.
(C) 6 months after TIPS, obvious hepatopedal flow in the portal vein and high concentration of radioisotope in both lobe of the liver (L) are demonstrated on scintigram.

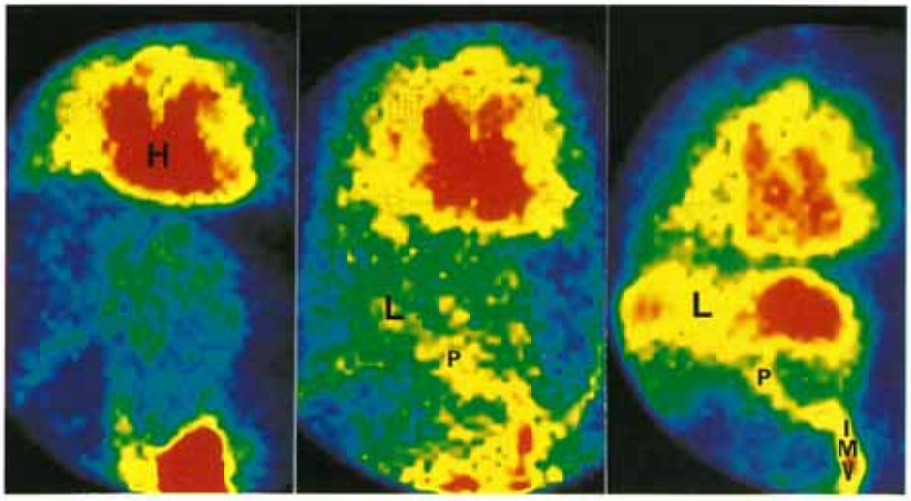

(A)　(B)　(C)

Fig. 2　Patient 2　Scintigrams of 65 year-old male.

た，軽度の脳症の発生を2例に認めたが，シャント率や血中 NH_3 値との関連を特に認めなかった．

症　例

65歳男性，難治性腹水（Fig. 2）

術前の門脈シンチ像で肝のRI活性は低く，側副路である下大静脈が描出され，シャント率は66.5％であった．術後1月目のCTで腹水の完全消失が確認され，門脈シンチ像では上腸間膜静脈-門脈の描出は良好で肝のRI活性も上昇し，シャント率が59.4％に低下した．6月後のfollow upで良好なシャント開存が確認され，全身状態良好で腹水も認めず，肝機能の明らかな改善が見られた．同時期の門脈シンチ像で肝RI活性が両葉とも著明に上昇し，シャント率は47.5％とさらに低下していた．

考　察

欧米の報告例ではTIPS後の門脈造影像で門脈血の大半が肝内の短絡路を介して右房へ流出し，肝内門脈枝がまったく造影されない例をしばしば見る．この門脈造影所見は必ずしも正確な血行動態を示しているとは言い難いが，肝内門脈血流量がTIPS後に減少することを示し，肝性脳症の発生や肝機能に及ぼす影響が危惧される．それゆえ，門脈血流動態の正確な変化を観察することは臨床上重要である．木村らは超音波ドップラー法によりTIPS前後の門脈血流動態の変化を観察し，短絡路開存性の確認や主幹門脈枝の血流方向の変化などを検討している[3]．

今回の報告は門脈シンチによりTIPS前後の門脈系全体の変化を検討したものであるが，従来その報告はほとんど認めない．門脈シンチではTIPS前には明瞭な門脈像の描出がなく，側副血行路を介した心の強いRI活性が見られたが，術後には順行性の門脈血流が観察され，TIPS前後で門脈系の血行動態が著明に変化することが示された．また，経過観察中にシャントが狭窄，閉塞した例は門脈シンチ像で再び門脈系の描出が不明瞭となり，本法により短絡路の開存性の判定が可能と考えられた．一方，肝内の門脈血流分布を評価することは前述のごとく臨床上重要であるが，門脈シンチでは肝両葉のRI活性の変化を観察することで可能である．シャントを通じて門脈血が大循環に短絡することにより門脈圧は下降するが，肝内の門脈血流はこれに伴い低下するのが通常で，今回の検討でも8例中6例は肝のRI活性が低値のままであった．しかし，今回の症例中2例はTIPS後に肝全体のRI活性が明らかに上昇し，シャント率の低下を認めた．本例は術後腹水の完全消失とともに肝機能の著しい改善を認めたが，TIPS後に肝内門脈血流分布が上昇し肝機能が改善する例のあることが示され，従来報告のない極めて興味ある例と考えられた．

以上の成績から，門脈シンチは非侵襲的で，生理的な門脈系全体の血流動態の把握や肝内の門脈血流分布の観察が可能で，TIPS前後の有力な評価法であると考えられた．

文　献

1) Rösch J, Barton RE, Keller FS et al: Transjugular Intrahepatic Portosystemic Shunt. Probl in Surg 9; 502-512, 1992
2) 黒木哲夫，箕輪孝美，山本祐夫他：経直腸シンチグラフィーによる門脈循環動態の検討．核医学　19：669, 1978
3) 木村誠志，山田龍作，田中佳代他：門脈圧亢進症に対するTIPS施行前後の血行動態—超音波ドプラを用いた検討—．IVR，8：85-92，1994