The University of Osaka
Institutional Knowledge Archive

Title	MRIによる耳下腺内顔面神経描出のための基準線
Author(s)	佐藤, 玲子; 椎名, 真; 酒井, 邦夫
Citation	日本医学放射線学会雑誌. 1989, 49(6), p. 774-776
Version Type	VoR
URL	https://hdl.handle.net/11094/15766
rights	
Note	

The University of Osaka Institutional Knowledge Archive : OUKA

https://ir.library.osaka-u.ac.jp/

The University of Osaka

日本医放会誌：49（6），774—776，1989（平1）

研究速報

MRIによる耳下腺内顔面神経描出のための基準線

新潟大学医学部放射線医学教室
佐藤　玲子　　椎名　　真　　酒井　邦夫

（平成元年3月6日受付）
（平成元年4月19日最終原稿受付）

Reference Line for Delineation of the Intraparotid Facial Nerve on MRI

Reiko Sato, Makoto Shiina and Kunio Sakai
Department of Radiology, Niigata University School of Medicine

Research Code No. : 504.9

Key Words : MRI, Parotid gland, Facial nerve

Exact identification of intraparotid facial nerve is important in surgical management of parotid tumors. To delineate the intraparotid facial nerve on MRI, we proposed a new reference line, which was drawn between the inferior margin of the bone marrow of the atlas and superior margin of the bone marrow of the mandible on midsagittal section. This reference line crossed with orbito-meatal line at the mean angle of 37 ± 3 degrees. By scanning parallel to this line, intraparotid facial nerve was clearly identified in 19 (79%) of 24 normal parotid glands.

はじめに

耳下腺腫瘍の術式の決定において，腫瘍と顔面神経の関係を把握することは，重要である[1]．従来の画像診断法で顔面神経を直接描出することは不可能であったが，MRIでは撮像方向が適切であれば描出できることが知られている[2]．そこでわれわれは，耳下腺内顔面神経をMRIで描出するための新しい基準線を考按し，その描出率について検討したので報告する．

方法および対象

1）基準線（AML）の設定

MRIの正中矢状断像に描出される2点，すなわち第1頸椎前結節骨髄下端（A）と下顎骨骨髄上端（M）を結んだ線（AML）を基準線とした（Fig. 1a）．

2）AMLとN′-PMJとの関係

MRI reference 像では，X線像の基準線であるorbito-meatal line（OML）を用いることが困難である．そこで岡本[3]がOMLに代わるべき基準線として提唱しているN′-PMJとAMLとの関係について検討した．なおN′-PMJはMRIの正中矢状断像において，鼻根部最陥凹部（N′）と橋延髄移行部（PMJ）を結んだ線をいう（Fig. 1b）．

対象は1988年8月から1989年1月までの6ヵ月間に，頭頸部のMRI検査をうけ，正中矢状断像を撮像した40例である．男性24例女性16例で，年齢は27歳から77歳で平均56歳であった．

3）耳下腺内顔面神経の描出率について

上記40例中正常な耳下腺を有する12例を対象としてAMLに平行にMRIを撮像し，耳下腺内顔面神経の描出率について検討した．男性7例女性5例で年齢は37歳から67歳，平均56歳であった．

顔面神経の同定；T_1強調画像で耳下腺内に正常耳下腺組織より低信号強度の線状構造として同定でき，かつ茎乳突孔からその走行を追跡できるものを顔面神経と判定した[2]．

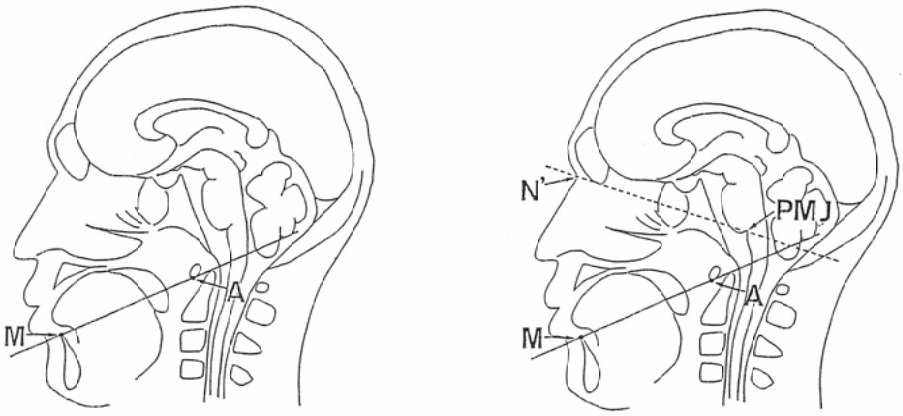

a　　b

Fig. 1　a) The reference line (AML). A : Inferior margin of the bone marrow of the atlas. M : Superior margin of the bone marrow of the mandible. b) The relationship between AML and N'-PMJ. N' : nasal root. PMJ : pontomedullary junction

Fig. 2　Intraparotid facial nerve on MRI. By scanning parallel to AML, intraparotid facial nerve (shown by arrowhead) was detectable.

使用機種はSiemens社製Magnetom H15（1.5 Tesla）で，head coilを使用した．測定マトリックスは256×256，パルス系列はspin echo法を用いた．繰り返し時間（TR）600msec，エコー時間（TE）19msec，スライス厚3mm，スライス間隔4 mm，平均加算2回で撮像した．

結　果

1）AMLとN'-PMJとのなす角度

最小29度，最大45度，平均は37±3度であった．

2）耳下腺内顔面神経の描出について

T_1強調画像で正常耳下腺組織がやや高信号強度となるのに対し，耳下腺内顔面神経は低信号強度の線状構造として描出され，茎乳突孔から前外側に向かい，さらに下顎後静脈の外側を通り前方に走行する（Fig. 2）．

12症例24耳下腺中，顔面神経を描出できた耳下腺は19耳下腺（79%）であった．

考　察

MRIは，耳下腺内顔面神経を描出しうる最初の画像診断法である．Teresiらは，OMLを外耳孔を中心に鼻側に35±5度回転移動させた線に平行に撮像した場合，最も高率に耳下腺内顔面神経を描出できたと報告している[2]．OMLを基準とする方法は，撮像のための基準線の設定が繁雑であることが予想される．そこでわれわれは，より簡便にMRIにて耳下腺内顔面神経を描出するための基準線が必要と考え，AMLを想定した．岡本は，N'-PMJとX線像の基準線であるOMLとが良い平行関係をしめしたと述べている[3]．したがって，AMLはOMLを外耳孔を中心に鼻側に37±3度回転移動させた線に平行であることになり，

Teresiらの研究で最も描出率の高いとする線に近いといえる．今回の検討では79%に耳下腺内顔面神経の描出が可能であったことから，AMLは耳下腺腫瘍のMRI検査において有用な基準線になると考えられる．しかし，耳下腺に腫瘍が存在し，顔面神経が偏位した場合，どの程度まで描出可能であるかが問題であり，この点については今後検討していきたいと考えている．

結　語

1）われわれの考按した耳下腺内顔面神経を描出するための基準線（AML）は，X線像の基準線であるOMLを外耳孔を中心に鼻側に平均37度回転移動した線に平行であった．

2）MRIにおいて，AMLに平行に撮像することにより正常耳下腺内顔面神経を79%に描出できた．

文　献

1）奥田　稔：耳下腺腫瘍の臨床．143—159，医学教育出版社
2）Teresi LM, Kolin E, Lufkin RB, et al: MR imaging of the intraparotid facial nerve. AJR 148: 995—1000, 1987
3）岡本浩一郎：頭部画像診断における基準線の検討．後編．磁気共鳴画像（MRI）での検討，日本医放会誌，49: 264—269, 1989