OUKA
The University of Osaka
Institutional Knowledge Archive

Title	胃集団検診に於ける間接撮影の検討
Author(s)	後藤, 吉太郎
Citation	日本医学放射線学会雑誌. 1963, 22(12), p. 1258-1291
Version Type	VoR
URL	https://hdl.handle.net/11094/15817
rights	
Note	

The University of Osaka Institutional Knowledge Archive : OUKA

https://ir.library.osaka-u.ac.jp/

The University of Osaka

胃集団検診に於ける間接撮影の検討

日本大学医学部有賀内科学教室（指導 有賀槐三教授）
後 藤 吉 太 郎

（昭和37年12月23日受付）

Study on Photofluorography for The Gastric Mass Screening.

By

Kichitaro Goto

The 3rd Department of Internal Medicine, Nihon University, Tokyo, Japan.
(Director: Prof, Kaizo Ariga)

Gastric cancer is focus of cancer counter-measune in japan. Prof, Ariga emphasized that the gastric mass screening is the most necessary and suitable method.

Screening filter is the most important point in the gastric mass screening, but some poblem are remained in suitable method.

As the suitable method of cancer-reaction is not seen at present, photofluorographic method is better. In Ariga clinic we have done the gastric mass screening since 1956 by 6×6 cm photofluorographic method.

We have done the gastric mass screening till 1958 by chest-apparatus. We have used gastro-enteric photofluorographic apparatus since 1959 and made lie-down photographing possible.

Author joined the gastric mass screening as a stall. I studied ability of screening by gastro-enteric apparatus and especially compared the ability with results of 1956–1958.

Diformity of stomach on miniature film by gastro-enteric apparatus was defined by rutine x-ray examination, gastro-scope, gastro-camera and operation. Deformity on miniature film was studied and on reading was analized.

1) Studying-materials were 4689 cases, 9958 numbers (1956–1958), and 2950 cases, 11.800 numbers of miniature (1959), and rutine x-ray examination, gastro-scope, gastro-camera and findings of operation, etc.

2) Rate done rutine x-ray examination was 10.2%, and this rate was 8.7% lower than 18.9% (in using chest apparatus).

3) Check-up rate of photofluorography of cancer or ulcer was 65.1%, this rate was 17.6% higher than one of 1956–1958.

4) Average of check-up rate in deformity was 68.6% and this was 13% better than one of 1956–1958.

5) Check-up rate of various deformity was tache 86.3%, defect 72.4%, angulus 68.2%, antrum 64.4%, and niche 56.8%. Defect was 22.4% higher, angulus was 17%

higher and tache was 14.8% higher than check-up rate of 1956-1958.

6) Defect or niche is often appeared as deformity of angulus on miniture. Deformity appears on angulus most often, therefore, deformity of angulus is important on reading of miniture.

7) In spite of considering organic changes, some cases were functional change. Peristaltic 18% and not-filling 6.8% were chief causes.

8) The more deformity appears on each miniture film, the better check-up rate is.

9) Ventral-position is useful for catching of gastric feature, and therefore, significance of gastro-enteric apparatus in the gastric mass screening was recognized.

内容目次

第1章 緒 言
第2章 方法及び材料
第1項 間接撮影装置
第2項 レ線被曝量
第3項 材 料
第3章 成 績
第1項 実施数及発見疾患
第2項 「間接フ」の変形の診断的価値
第3項 各部の変形について（精検との比較）
1) 胃泡の変形
2) 胃体部変形
3) 胃角変形
4) 幽門前庭部変形
5) 十二指腸球部の変形
第4項 欠損像及びニッシェ様変形
1) 欠損様変形
2) ニッシェ様変形
3) 変形の摘出率
第5項 疾患別観察
1) 胃癌について
2) 胃潰瘍について
3) 十二指腸潰瘍について
第6項 撮影体位別の観察
第4章 症 例
第5章 胸部用（前期）と胃腸用装置（後期）との比較
第6章 総括及び考按
第7章 結 語
文 献

第1章 緒 言

近年，癌，高血圧等の所謂成人病が学界に於いても又一般社会に於いてもやかましく論じられる様になつたが，有賀教授は早くから本邦の癌対策は胃癌に焦点を置かねばならぬ事，又その為には胃集団検診（以下，胃集検と略す）が最も緊急且適切な方法である事を強調されている．

胃癌は数多くの診断方法，外科手術及び後療法の発達，普及にも拘らず，その死亡率においてそれ程の改善が見られていない．

これは患者が愁訴を持つて外来を訪れ，診断された時には既に手遅れである場合が多いからである．即ち病院に於ける切除手術のうち充分に治療効果を期待し得る割合は少なく，例えば Engel G.C. et al[1] は14～25%と述べており，根治手術を施行し得る割合は梶谷[2] 60.8%，小原[3] 53.8%であり，黒川内科では切除率42.5%と報告している．又それ等の5年生存率は39.6%，19%，16.5%にすぎない．

又リンパ腺転移のないものの5年生存率は梶谷は69.3%で転移あるもの29.6%に比して遙かに良く，又川俣も70%，更に浸潤が漿膜迄の所謂早期癌の5年生存率は村上[6] は83.3%と報告している．

かかる報告に見られる様に，現在の胃癌対策の中心は可能な限り早期に発見し，外科的に完全に切除することである．

更に又，前癌性疾患とも云うべき慢性胃潰瘍，胃ポリープ等（此等も無自覚性のものが多い）に対しても早期に適切な治療をする事が必要である．

このためには啓蒙運動によつて早期に受診させる事も良いが，更に積極的に有賀教授が早くから主唱しておられる様に，専門的能力を持つた医師

が一般住民の中に這り込んで健康者と同じように生活しているものから網打ちの如くに癌及び潰瘍患者を掬い上げる事が必要である.

即ち胃集検がこの目的を果す最も必要且適切な方法であり，有賀等[7][8][9][10][11][12][13][14][15]は昭和30年以降各地で胃集検を行つているわけである.

此の胃集検に於いて最も大事な，そして問題となるのは，スクリーニングの方法である.

現在に於ける胃疾患の診断方法は色々ありその組合せにより，胃癌，潰瘍等は可成り高率に診断可能となつているが，胃集検には色々の制約があり，これらをそのまゝ使用することは出来ない. 即ちこのスクリーニングには次の様な条件が考えられる.

1) 被検者に余り苦痛を与えない.

2) 方法が比較的簡単で容易に実施出来，時間があまりかからない.

3) 経済的負担が少くない.

4) スクリーニングの判定が単純である.

5) 而も信頼度が高い.

現在までに用いられた方法では，John et. al[16] (1948), Shermann et al[17] (1945)及び Daily et al[18] (1945) はレ線透視を行つて居り，又レ線検査を行う前に他のフィルターを用いて，レ線検査の数を減らそうとする試みも行われ，大原[19]等は血色素，糞便検査を一次詮衡に，佐藤等[20]は40才以上に松原反応を，稲垣[21]等は松原反応，尿潜血を，John R. Amberg et al[22] は胃液酸度，潜血，癌家系，貧血等を採り上げ，Riegler et al[23] は胃液酸度，悪性貧血，と種々のものが行われた.

しかしレ線透視のみ又は生物学的検査では見逃しも多く，又検査に手数がかゝる.

一方レ線撮影検査は信頼度が高く，操作は簡単で間接撮影であれば費用も比較的低廉であり，患者えの肉体的負担も少い. この様な事から有賀等は当初から6×6版間接撮影を中心に問診，触診，其の他によりスクリーニングを行つており，現在一般にも胃集検には間接撮影が最も広く行われている.

1949年 Roach et al[24] が間接撮影装置に Schmidt-Helm camera を採用発表し，本邦においても入江[25]，有賀，湯川[26]，陣[27]，田北[28]等が間接撮影装置及びその其礎的問題について報告している.

1952年 Roach et al[29]は間接を 10,000 名に，同じく Wigh et al[30] (1953年) は5,341 名の無症状者に実施し，前者は59例，後者は12例胃癌を発見した. 若林等[31] (1957年) は透視及び間接 (8秒間隔3枚撮影) を行つて潰瘍1例，小坂等[32]は 523例中胃癌2例，疑い5例を，黒川等[33]は1224例中4例の胃癌を，山形等[34]は1838例中3例の胃癌を，入江等[35]は 158名に対して胃部直接撮影のみを行つて4例の胃癌を発見したと報告している.

此れらの予備的，実験的報告は間接が，胃集検のスクリーニングに最も適していることを立証しているがこれを使用して胃集検の第1義的考えに立脚し field work として行つた報告は有賀等が嚆矢である.

即ち有賀等は当初胸部用間接装置を使用し (前期), 後に東芝に依頼して胃腸用間接撮影装置を作製し，昭和34年からはこれを使用した (後期).

著者は有賀内科胃集検班の一員として，集検の際の間接の有意性及び信頼性について，同時に直接透視撮影 (以下，直接と略す) を実施したものについて両者を対比しつつ検討した.

胸部用装置を使用した場合については先きに有賀及高橋[10]により発表されているところであるが，著者は胃腸用装置の場合について報告し，又両者の成績を比較し，その撮影方法の相違が胃集検の結果に如何に影響したかを究明した.

胃集検における間接は診断をするのではなく，異常者を摘出することを基本としている.

間接は充盈像のみを行い，撮影体位の変化はあつても瞬間の像であるから，充盈像における胃の変形をもつて，異常者摘出の読影根拠としている. 従つて此の変形は胃の器質的病変によるばかりでなく，機能的変化又は周囲臓器の影響，その他，一時的変化によつても起り得る. 此れら非器質的変形を的確に把握することは，器質的病変による変形を残らず摘出することであり，無駄な精

検の労力を節約し，より能率的に胃集検を行うことが出来るわけである．

従つて間接フィルム（以下「間接フ」と略す）上に現われた変形が，精検では如何なる能度を示すかを明らかにすることは，逆に「間接フ」上の変形を誤まることなく読影する上に重要である．

著者は此の観点から，実際の胃集検における「間接フ」の変形を主目標として，上記の問題を研究し，若干の知見を得たので茲に報告する．

第2章　方法及び材料

第1項　間接撮影装置

昭和31年から33年度迄（前期）は東芝KCDE型 300mA の胸部用装置を，34年以降（後期）は有賀本田式胃腸用装置を使用した．

後者については**図1**及び**表1**の如くであり，その特徴，その他については有賀等[13]が既に報告した．



Fig. 1 Photofluorographic apparatus for gastro-intestinal track

第2項　レ線被曝量

本装置の被曝量について調査した結果は**図2**（A）の如く，80Kvpで撮影時，空間線量は 950 mr であり，又被検者の背面皮膚線量は 4 回撮影で 7.6～8r である．

胃集検時，医師及び技術者は散乱線による被曝量を，理研製ポケット線量計を使用して測定し

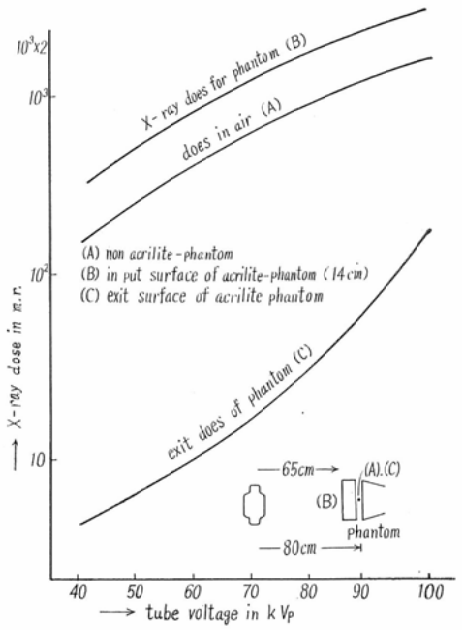

Fig. 2 (A) X-ray dose

	S. 31—S. 33	S. 34
Name	Toshiba condenser discharge KCDEtype 300 mA.	Ariga-Honda type (gastro-intestinum tract) Toshiba condenser discharge. KCD-10-Itype
Tube	Fixed Tube	Rotatory tube.
Camera	Canon Camera F 1.5	Canon Camera F 1.5
Film	Sakura 6× 6cm.	Fuji 6 × 6 cm.
Distance	60 cm.	80 cm.
Secand Voltage	72—78 Kvp.	100 Kvp.
Time	Under 1 Second	Under 0.5 Second.
Rate of lattice		5 ; 1
Position & Number of Photofluorograms.	Dorsoventral First oblique Second oblique	Ventral Position Dorsal Position Dorsoventral position. First oblique.

Table 1. Condition of photofluorographic apparatus.

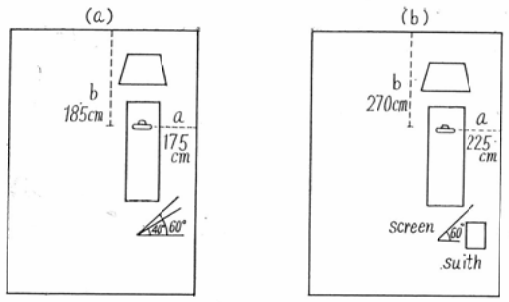

Fig. 2 (B) scatter X-ray does of gastric mass screening.

た．**図2（B）の（a）**の如き設営では，衡立の角度により被曝量の差が認められ，角度40度では87名で60mr．60度では 111名で30mr であり，同じく（b）では80名で15mr 374名（4日間）で医師60mr技師20mr と可成り少ない．又レントゲン装置と周囲の壁の距離及び性状により差を見た．

第3項 材 料

材料は前期4,687 名9,958 枚の「間接フ」と，後期2,950 名 11,800 枚の「間接フ」であり，これの検討資料としては精密検査時の透視及び撮影所見，胃鏡，胃カメラ，手術所見等である．

読影は当日の午後，現像後直ちに現地において行い，「間接フ」に現われた変形を中心に，問診及び触診所見等を加えて異常者を摘出したが，著者は集検終了後再度その読影について検討を加えた．

精検のレ線透視及び読影では，「間接フ」の変形が如何なるものかを特に検討した．更に異常者及び疑問を有する者に対しては胃カメラ，胃鏡を施行し，その所見を検討した．手術を行い得た症例については組織検査は勿論，切除標本にバリウムを注入して，レ線撮影を行い，間接の変形を基礎づけた．

尚「間接フ」を検討する上に，変形をその形及び部位別に**表2**の如く分類した．

第3章 成 績

第1項 実施数及び発見疾患について

胃腸用間接の症例被検者2950名（男1637，女1313）のうち精検を受けたものは 482名（16.3%）である．このうち精検として直接透視及撮影を行つたものが 303名（10.2%），直接透視撮影を行う

	number	percentage
deformity like niche	142	7.0
deformity like defect	42	2.0
deformity of gasbubble	13	0.6
deformity of body	28	1.3
deformity of angulus	188	9.1
deformity of antrum (contain, pylors)	306	14.9
counter-impaction (einkerbung)	24	1.2
intermediary strayum	43	2.1
deformity of bulb	335	16.2
tasche	84	4.0
mega bulbus	55	2.6
bulb obscure	131	6.3
abnormal of duodenum	34	1.7
not in filling	604	29.4
volvulus ventricuri	6	0.3
food	25	1.3
total	2060	100.0

Table 2. Number of deformity (S 31-33)

disease	under 39 age	over 40 age	Total
gastric cancer	1	19	20
gastric polyp		5	5
gastric ulcer	24	65	89
duodenal ulcer	89	61	150
gastro-duodenal ulcer	7	11	18
gastric diverticula	1		1
duodenal diverticula	1	7	8
cholelithiasis	1	6	7
diaphragmatic hernia		3	3
relaxatio diaphragmatica		1	1
situs inversus viscerum	1	2	3
mesenterium communis	1	1	2
pyloric stenosis	2		2
gastro ptosis	160	442	602
others	107	224	331
normal	654	1054	1708
total	1049	1901	2950

Table 3. Discoverd disease.

替りに，同じ間接装置により撮影体位及び枚数を多くし，又狙撃撮影を行つたもの（間接精検と呼稱する）が 167名（ 5.6%）である．又この両方を行つたものが12名ある．更に胃鏡26名，胃カメラ20名，両方併用は２名である．

以上により発見された疾患の主なるものは**表3**の如くで，胃癌20例，ポリープ５例，胃潰瘍89例，十二指腸潰瘍 150例であり，その他胃憩室，横隔膜レラクサチオ等を発見した．

deformity	number of deformity (%)	number of closed examination. (%)
deformity like niche	111 (8.3)	95 (85.5)
deformity like defect	29 (2.2)	29(100.0)
deformity of gasbubble	27 (2.0)	17 (62.9)
deformity of body	23 (1.7)	21 (91.3)
counterimpaction	22 (1.6)	21 (95.4)
deformity of angulus	188 (14.1)	159 (84.5)
deformity of antrum	288 (21.5)	175 (60.7)
intermediary strayum	104 (7.8)	27 (25.9)
deformity of bulb	334 (24.9)	150 (44.9)
tasche	86 (6.4)	22 (25.5)
mega-bulbus	20 (1.5)	5 (25.0)
balb obscure	30 (2.2)	13 (43.3)
abnormal of duodenum	13 (1.0)	3 (23.0)
not in filling	51 (3.8)	16 (31.3)
food	3 (0.2)	1 (33.3)
volvulus ventricuri	8 (0.8)	6 (75.0)
total	1337(100.0)	760 (56.8)

Table 4. deformity of miniature film and number of closed examination.

第２項　変形数とこれによる診断率

変形総数は**表4**の如く1337であつた．１枚のフィルム上に２カ所に変形を認めればこれを２ツと数え，この変形1337のうち 760（56.8%）について精検を施行した．

変形中最も多いのは球部変形 334 （24.9%）で，次いで幽門前庭部変形 228（21.5%），胃角変形 188（14.1%），ニッシェ様変形 111（ 8.3%）の順で，充盈不充分は51（ 3.8%）である．

「間接フ」の変形から，疑つた疾患を精検の結果の診断と比較して両者の一致率を見ると，**表5**の如くで胃癌，胃潰瘍，十二指腸潰瘍はそれぞれ50%，49%，56.1%である．同じく癌又は潰瘍を疑い精検を行つて癌又は潰瘍を発見した率即ち疾患摘出率は，胃癌の疑い75%，胃潰瘍64.1%，十二指腸潰瘍57.1%と可なり良い．その他の 170例中に３例の胃潰瘍を見出したが，これらは何れも胃炎性変化を疑い精検に廻した症例である．

第３項　胃各部の変形について

1)　胃泡の変形

胃泡の変形は27でうち器質的変形と判断した17例（16.9%）についての精検との比較は**表6**の如くで，17例中９例（53%）は胃炎性変化によるものであり，胃癌を疑つた４例中２例に欠損を見て

suspected disease (on miniature film)	number of case	check-up rate	closed examination				
			gastric cancer	gastric ulcer	gastro-duodenal ulcer	duodenal ulcer	others
gastric cancer	36	27 (75.0%)	18 (50%)	8		1	9
gastric ulcer	145	93 (64.1%)	6	71 (49%)	9	7	52
gastro-duodenal ulcer	26	22	1	5	7 (26.9)	9	4
duodenal ulcer	105	61 (57.0%)			2	59 (56.1)	44
others	170			3		6	161
total	482		25	87	18	82	270

Table 5. Check-up rate of cancer and ulcer.
(between miniature findings and closed examination)
( ): percentage of same diagnosis on miniature and closed examination.

suspected disease	examined number	cancer	ulcer	volvulus	hernia	diverticuls	gastritis	normal
gastric cancer	4	2	1				1	
gastric ulcer	2						2	
duodenal ulcer	2						2	
gastritis	8			2		1	4	1
hernia diaphragmatica	1				1			
total	17	2	1	2	1	1	9	1

Table 6. Deformity of gasbubble of stomach.

suspected disease	examined number	ulcer	volvulus ventriculi	gastritis	peristaltic others
gastric cancer	2	1		1	
gastric ulcer	7	3		2	2
volvulus ventriculi	3		2		1
gastritis	7			3	4
normal	2				2
total	21	4	2	6	9

Table 7. Deformity of gastric body.

居り，この中1例は精検で噴門部癌であり，手術により確認した，他の1例は潰瘍であり，従つてこの場合，癌潰瘍を対象としての摘出率は75%となる．

潰瘍を疑つた変形の2例は何れも胃炎性変化によるものであり，慢性胃炎を疑つた1例は胃憩室である．胃泡の変形の疾患摘出率は17例中5例(29.4%)である．

2) 胃体部変形

胃体部変形は**表7**の如くで，28例中精検実施者は21例（75%）である．

胃癌を疑つた2例中1例（50%)，及び胃潰瘍を疑つた9例中3例（24.8%)，計4例が精検の結果潰瘍であつた．

両者合せて9例中4例即ち44.4%が疾患摘出率である．この9例中胃炎による変形が3例（33%)，蠕動によるものが2例（22.6%）であつた．

尚，器質的変形と考えた19例中精検の結果，蠕動によるものが7例（36.8%）である．

3) 胃角変形

胃角変形は癌，潰瘍の診断上最も重視すべきものであるが，表4の如くこれが現われた188例のうち器質的変形と考えたものは159例（84.5%）であり，他のどの部位に於けるものより精検実施率は高く，その精検との比較は**表8**の如くである．

この変形の中，胃潰瘍を疑わせたものが最も多く85例（53.4%）であり，球部変形も併せて胃十二指腸潰瘍を疑わせた14例を加えると99例で62.9%を占めている．

胃癌を疑わしめたものは8例（5%）であるが，直接で欠損1例，ニッシェ1例を認め，又癌による胃角変形を示したもの1例，潰瘍による変形4例であり，1例のみ胃炎性変化によるものであつた．

胃潰瘍（十二指腸潰瘍併存を含む）を考えた99例中ニッシェを確認したものは22例（22%）であり，直接で潰瘍と診断されたものは38例（40%）である．又癌が2例あり蠕動及び胃炎性変化によると思われるものは18例（21.1%）である．

癌潰瘍でないと考えた変形43例中には直接でも癌潰瘍はなく，此の事はフィルターとしては甚々

suspected disease (on miniature)	examined number	defect	niche	deformity of angulus					normal		
				cancer	ulcer	adhesion	volvulus	pyloric-stenosis	peristaltic	gastritis	not in filling or entericgas
gastric cancer	8	1	1	1	4					1	
gastric ulcer	85	4	19	2	35	3	4		6	12	
gastro-duodenol ulcer	14		3		3	1				7	
duodenal ulcer	9					1			1	7	
gastritis	24					1			14	8	1
ptosis	2								2		
adhesion	5					4			1		
volvulus ventriculi	7						3		4		
pyloric stenosis	3							3			
normal ?	2										2
total	159	5	23	3	42	10	7	3	28	35	3

Table 8. Deformity of angulus.

重要な事であり，集検上の価値を示すものである．

一方器質的変形と考えた 159例中に蠕動によるものが28例（17.5%）あつた．

又，幽門狭窄，胃捻転の如き変形は間接でも充分確認出来，直接間接共よく一致している．

癌及び潰瘍を一括しての疾患摘出率は，間接で107例を疑い，うち精検で73例に認めその率は68.2%となる．

一方，癌潰瘍を考えなかつたものからは精検の結果1例もこの疾患は出なかつた．

従つて癌潰瘍の好発部位である胃角に於いて，その変形により疾患を摘出する能力は著しく高い訳であり，集検上この意義は大きい．

4) 幽門前庭部変形

前庭部の変形も胃角同様，癌潰瘍の診断上重要であるが，この変形は 288例あり，その中器質的変形と考えたものは 175例（60.7%）である．精検との比較は**表9**の如くである，この場合も胃潰瘍を考えたものが最も多く65例 （37.1%） であり，十二指腸潰瘍の併存を考えたものは17で両者を合せると82例となり半数近くを占めている．

胃癌を疑わせたものは11例であるが，この中精検で5例 （45.4%） が癌であり， 潰瘍が 4例ある．

胃潰瘍を疑つたもの （十二指腸潰瘍併存を含む）82例では48例（58.5%）が一致して居り，癌が4例あつた．

一方胃炎による変形と考えた37例から潰瘍が3例（ 8.1%）みられて居り，蠕動によると思われるものが22例（59.5%）で最も多い．

器質的変化と考えた 175例中蠕動によるものが41例で23.4%であり，この%は胃角の場合よりも可なり高く，この中の半数は胃炎性変化によるものと考えたものである．

十二指腸潰瘍と考えたものは球部変形とともに幽門部変形のあつたもので，21例中僅か2例(9.5%）が潰瘍であつたにすぎない．これは幽門輪附近の変形の難かしさを物語つている．

慢性胃炎と考えた変形は，辺縁の鋸歯像，レリ

suspected disease (on miniature)	examined number	gastric cancer	gastric ulcer	volvulus	gastritis	peristaltic	others.
gastric cancer	11	5	4		2		
gastric ulcer	65	3	42	3	9	6	2
gastro-duodenal ulcer	17	1	6		8	1	1
duodenal ulcer	21		2		14	5	
gastritis	37		3		11	22	1
ptosis	2					2	
adhesion	12				9	3	
volvulus	5			3	1	1	
pyloric stenosis	3						3
deformity of duodenum	1						1
normal	1					1	
total	175	9	57	6	54	41	8

Table 9. Deformity of antrum.

suspected (on miniature)	examined number	check-up rate	tache	deformity	niche of bulb	diver-ticum	not in filling	mega bulb	normal others.
tache	22	19 (86.3%)	12 (54.5%)	7		1			2
deformity of bulb	150	95 (63.3%)	44 (29.3%)	48 (32%)	3	1	32 (21.3%)		22
obscure of bulb	13	7 (53.8%)		7 (53.8%)			4		2
not in filling	14	7 (50%)	2	5 (35.7%)			7		
mega bulb	5	4 (80%)						4	1
total	204	132 (64.2%)	58 (28.4%)	67 (32.8%)	3	2	43 (25%)	4	27 (13.2%)

Table 10. Deformity of bulb.

( ): percentage.

一フの変化，痙攣性蠕動，中間層形成等であるが，その37例中11例（29.7%）は胃炎であつたが，3例は潰瘍，22例（59.4%）は蠕動のみによるものであつた．

癌及び潰瘍を対象とした場合のこの部の変形からの疾患摘出率は93例中60例（64.5%）となる．

5) 十二指腸球部の変化

球部の変形は十二指腸潰瘍の診断に重要であり，又「間接フ」上では最も数多く出現する．

球部変形 335例中 150例（44.7%），タッシェ84例中22例（26.2%）等につき精検を実施し，**表10**の如き成績を得た．

タッシェの精検実施率が少いのは，「間接フ」で明らかなタッシェを認めたものについては間接のみで確定したためである．

タッシェと考えた22例中12例（54.5%）に一致してタッシェを認め，7例は変形であつた．即ちタッシェのみについての疾患摘出率は22例中19例（86.3%）と可成り高い．

球部変形 150例についての結果は，タッシェ44例（29.3%），球部ニッシェ3例（2%），変形48例（32%）で疾患摘出率は 150例中95例（63.3%）とタッシェと比較すると低く，又32例（21.3%）は球部不充による変形であつた．又逆に球部不充を考えた14例中2例（14.3%）にタッシェを，又球部変形5例（35.7%）計7例（50%）に十二指腸潰瘍を見出したことは，同じく球部不明13例中7例（53.8%）にみたことと共に，球部について

section	number	defect	defect ?	defect+deformity	defect ?+deformity.
gasbubble of stomach	2		1	1 (1)	
body of stomach	4	1 (1)	2		1
angulus of stomach	6	2 (2)		2 (2)	2
antrum of stomach	17	9 (9)	4	3 (2)	1
total	29	12 (12)	7	6 (5)	4

Table 11. Deformity like defect on each part.

( ): gastric cancer or gastric polyp.

deformity	examined number	check-up number	gastric cancer		gastric polyp	gastric ulcer	gastritis	peristaltic.
			defect	defect+deformity				
defect	12	12	7		5			
defect ?	7	1				1	5	1
defect+deformity	6	5	1	4			1	
defect ?+deformity	4	3				3		1
total	29	21 (72.4)	8	4	5	4	6	2

Table 12. Deformity like defect.

の読影には更に細かい注意が必要である.

第4項　欠損様変形とニツシエ様変形について

次に癌及び潰瘍の直接症状である欠損様変形とニッシェについて，その間接と直接とを比較検討した.

1)　欠損様変形

欠損様変形と考えたものは29例あり，これ等は全例精検を施行した．これを部位別にみると**表11**の如く，幽門前庭部に最も多くみられ17例（58.6%）を占めている.

間接で明らかに欠損像を認めた12例は直接でも全例（100%）欠損像であり，欠損らしいと考えた7例では1例も欠損ではなく，欠損＋変形と考えたもの4例には欠損がなく，然しうち3例は潰瘍であつた（**表12**).

以上の事は間接で欠損を確認し得る場合は直接でも同様であるが，疑しい欠損像或は欠損様陰影の場合は直接でも確認し得ない事が多い．然しこの事は一かゝる場合精検の必要性がある事とは何ら関係なく，この中から潰瘍が4例みられている事からも当然の事である.

2)　ニッシェ様変形

「間接フ」上ニッシェ及びそれに類似の変形を認めたものは 111例あり，その中精検を実施したものは95例（85.5%）である．両者を比較してみると**表13**の如くであり，この表中ニッシェ(+)変形としたものはニッシェに伴なつて胃変形のあるものである.

ニッシェは4例中3例（75%）が一致し，1例は蠕動の見まちがいであつた．又ニッシェ様変形は12例中11例（91.6%）が一致している.

ニッシェ？と考えた29例では10例（34.4%)，ニッシェ？＋変形は50例中29例（58%）が一致している.

即ち前述の欠損像の場合と同様，間接で確実にニッシェと認められるものは殆んど間違いなく，一方類似のもので疑の程度のものはそれのみでは1/3の適中率であるが，それに変形を伴つていると

deformity	examined number	same findings on miniature and close examination	gastric ulcer		gastric cancer	others	normal peristaltic.
			niche	niche+deformity			
niche	4	3	3				1
niche ?	29	10	10			5	14
niche+deformity	12	11	4	7		1	
niche ?+deformity	50	29	8	21	1	10	10
total	95	53	25	28	1	16	25

Table 13. Deformity like niche.

deformity	examined number	same findings on miniature and close examination	gasbubble	body	angulus	antrum.
niche	4	3		2 (1)	2 (2)	
niche ?	29	10	2	9 (2)	8 (4)	10 (4)
niche+deformity	12	11		2 (1)	9 (9)	1 (1)
niche ?+deformity	50	29	1 (1)	4 (3)	23 (15)	22 (10)
total	95	53	3 (1)	17 (7)	42 (30)	33 (15)

Table 14. Deformity like niche.

きは1/2以上の適中率となる.

此れらの変形を部位別に見ると**表14**の如く，胃角に出現するものが最も多く42例（44.2%）であり，前庭部が33例（34.7%）でこれに次いでいる．両者に於けるその直接との一致率をみると前者では42例中30例（71.4%）であり，後者では33例中15例（45.4%）であり，前者は高く後者はこれより劣る．又胃体部のものは17例（17.5%）であるが，その一致率は17例中7例（41.2%）であり前庭部の場合と略々同じである.

従つて胃角の方が見まちがいが少いと云う事になる．又この見まちがいは蠕動によるものが多く，42例中25例（59.5%）であつた．尚この変形による胃癌，胃潰瘍の摘出率は95例中54例（56.8%）である.

3） 変形の摘出率

以上の如く，各変形について個々に検討を加えたが，「間接フ」の示す変形の癌及び潰瘍を疑つた際の疾患摘出率は**表15**の如くで，各変形とも胃腸用装置を使用した後期は，胸部用を使用した前期に比較して上昇が見られ，特に欠損及び胃角変形に著明である.

deformity	S. 31—33 (shimoina district)	S. 34
deformity like niche	52.3%	56.8%
deformity like defect	50.0%	72.4%
deformity of angulus	51.2%	68.2%
deformty of antrum	54.5%	64.4%
deformity of bulb	53.8%	63.3%
deformity of tache	71.5%	86.3%
average	55.5%	68.6%

Table 15. Check-up rate of various deformity.

第5項 疾患別観察

1） 胃癌について

deformity		suspected number	check-up rate	gastric cancer	gastric ulcer	duodenal ulcer	gastritis	normal.
defect		12	12 (100%)	12 (100%)				
defect ?		5	1 (20%)		1		1	3
defect+deformity		6	5 (83.3%)	5 (83.3%)			1	
defect ?+deformity		4	3 (75%)		3			1
deformity	(+)	4	1 (25%)		1		2	1
	(++)	4	4 (100%)	1 (25%)	2	1		
	(+++)	1	1 (100%)		1			
total		36	27 (75%)	18 (50%)	8	1	4	5

Table 16. Suspected to be gastric cancer.

「間接フ」から胃癌（胃ポリープも含む）を疑つた36例についてその所見別に精検の結果と比較してみると，**表16**の如く欠損と認定した12例では全例胃癌であり，欠損様所見であるが明らかに欠損とは認め難かつたものでは5例とも胃癌ではなく，1例のみ潰瘍であつた．又3例は正常であり蠕動により欠損様所見を呈したものの様である．

欠損変形を認定した6例では5例（83.3%）が胃癌であり，同じような所見だがはつきりしなかつたものでは4例中胃癌はなく，潰瘍が3例みられた．

変形のみを呈したものでは，その程度が（+）のもの4例では1例が胃潰瘍，（++）のもの4例では1例が胃癌，3例が胃及び十二指腸潰瘍であつた．（+++）の1例は胃潰瘍であつた．

胃癌症例18例中12例は既に間接所見上明らかに欠損像を示し，5例は更に変形像が加わつており，従つて18例中17例殆んどが明らかな欠損があり間接で診断し得るものであつた．残り1例も中等度の変形像を示し間接で診断可能例である．

他の癌を疑わしめる様な欠損或は変形像を示した9例では半数近くが潰瘍で，残りの大部分が蠕動によると思われるものであつた．

従つて間接上明らかに欠損像を認めたものはその胃癌適中率は著しく高く直接撮影と変りはないが，「間接フ」上一応胃癌を疑つて精検に廻したもの36例中から18例が胃癌と決定されたからその適中率は50%である．然し癌でなく潰瘍であつたものも含めると36例中27例（75%）で，この集検は癌，潰瘍を対象をしているからその意味に於いての疾患摘出率は75%を云う事になる．

表17は精検で胃癌及びポリープと診断された症例の一覧表である．

此等の間接所見を欠損，ニッシェ及び変形に分けて見ると**表18**の如く，欠損が17例（68%）で最も多く，変形7例（28%），ニッシェ1例（4%）であり，部位別では前庭部12例（48%），胃角10例（40%），胃泡2例（8.0%），胃体部1例である．

2） 胃潰瘍について

間接所見から胃潰瘍を疑つたものは145例あるが，**表19**の如く精検の結果この中80例（55.1%）が胃潰瘍（胃十二指腸潰瘍を含む）であり，又6例（4.1%）が胃癌であつた．従つて疾患摘出率は93例（64%）である．

潰瘍を疑つた所見別に見ると，ニッシェでは4例中3例（75%），ニッシェ？では18例中4例（22%）に一致した．ニッシェ+変形は9例中全例に，ニッシェ？+変形では44例中24例（54.5%）に一致した．

この場合も間接でニッシェと考えた所見を示したものは13例中12例（92.3%）が適中しており，間接でも充分診断し得るものである．然しはつきりニッシェとは云い切れない所見のものでは62例中30例，半数が胃潰瘍である．他の半数のうち癌

case number	sex	age	diagnose	burden of cancer	history	chief complaint
1	F	40	gastric cancer	(−)	recently time vomition	vomition
2	F	58	gastric polyp	(−)	30 years ago gastric cramp	free
3	F	63	gastric polyp	(卅)	since 5 years sometimes epigastrium pain	epigastrium pain
4	M	60	gastric cancer	(−)	free	epigastrium pain
5	M	57	gastric cancer	(±)	3 years ago doubt of cancer	pain of left hypo chondricum
6	M	58	gastric cancer	(−)	since 4 month lie heavy on stomach	emaciation
7	M	63	gastric cancer	(−)	since 4 month lie heavy on stomach	emaciation
8	M	75	gastric polyp	(−)	3 years ago gastric cramp	free
9	F	65	gastric cancer	(−)	2-3 years ago hunger pain	hunger pain
10	F	59	gastric cancer	(−)	last year gastric ulcer	emaciation
11	F	52	gastric cancer	(+)	since 3 month want of appetite	want of appetite
12	F	69	gastric cancer	(+)	since 1 month lie heavy on stomach	lie heavy on stomach
13	M	64	gastric cancer	(−)	since 6 month want of appetite lie heavy on stomach	want of appetite
14	M	37	gastric cancer	(+)	10 years ago sometimes gastric cramp	pain of epigastrium
15	M	53	gastric caner	(−)	4 years ago lie heavy on stomach	pain of epigastrium
16	M	70	gastric cancer	(−)	2 years ago lie heavy on stomach	lie heavy on stomach
17	M	51	gastric cancer	(±)	since 2 month left hypochondriac pain	pain
18	M	89	gastric cancer	(−)	since 2 years hunger pain	hunger pain
19	F	54	gastric polyp	(+)	since 2 years pain acid symptom	stomachache
20	F	54	gastric polyp	(±)	free	acid sympton
21	M	43	gastric cancer	(±)	free	pain of epigastrium
22	M	69	gastric cancer	(+)	50 years ago sometimes stomachache	lie heavy on stomach
23	M	56	gastric cancer	(−)	since 4-5 month pain of epigastrium	pain of epigastrium
24	M	69	gastric cancer	(−)	10 years ago vomition	nausea
25	M	69	gastric cancer	(−)	3 years ago diagnosed pyloric stenose	want of appetite

Table 17. Case of gastric

stage of symptom	tumor of stomach	suspected disease on miniature film	findings of miniature film
2	(−)	gastric polyp	defect of body
1	(−)	gastric polyp	defect of antrum
3	(−)	gastric polyp	defect of antrum
4	(−)	gastric cancer	defect of angulus and antrum
3	(−)	gastric cancer	defect and deformity of angulus
1	(+)	gastric cancer	defect of angulus and food
1	(−)	gastric ulcer	deformity and niche of angulus
1	(−)	gastric polyp	defect of antrum
4	(−)	gastric ulcer	deformity of angulus and antrum
4	(−)	gastric cancer	defect niche of antrum
4	(−)	gastric cancer	defect of cardia
1	(+)	gastric cancer	defect of antrum
2	(−)	gastric cancer	defect of antrum and deformity of angulus
4	(−)	gastric ulcer	deformity of anguls
4	(+)	gastric cancer	defect of angulus
2	(−)	gastric cancer	pig-tail like deformity of antrum
2	(−)	gastric ulcer	deformity of antrum
3	(−)	gastric cancer	pig-tail like deformity of antrum
3	(−)	gastric polyp	defect of antrum
1	(−)	gastric polyp	defect of antrum and body
3	(−)	gastric ulcer	deformity of angulus and antrum
3	(−)	gastric ulcer	deformity of angulus and antrum
3	(−)	gastric cancer	defect of angulus and antrum
2	(−)	gastro-duodenal ulcer	deformity of angulus and tache
2	(+)	gastric cancer	deformity of gasbubble not in fill

cancer (Polyp)

deformity	number	gasbubble	body	angulus	antrum.
defect	17	1	1	4	11
niche	1			1	
deformity	7	1		5	1
total	25	2	1	10	12

Table 18. Findings of miniature film of gastric cancer.

deformity		suspected number	check-up number (%)	gastric ulcer: niche	gastric ulcer: niche + deformity	cancer	duodenal ulcer	normal peristaltic	gastritis	othesrs (volvulus)
niche		4	3 (75%)	3					1	
niche ?		18	4 (22%)	4				9	5	
niche +deformity		9	9 (100%)	2	7					
niche ? +deformity		44	31 (70.4%)	7	19	1	4	3	9	1
deformity	(+)	16	9 (56%)	3	5		1	3	4	
	(++)	40	26 (65%)	5	16	3	2	4	10	
	(+++)	14	11 (78%)		9	2				3
total		145	93 (64.1%)	24	56 (80)	6	7	19	29	4

Table 19. Suspected to be gastric ulcer.

deformity	examined number	gasbubble	body	angulus	antrum
defect	4 (4.5)		1	2	1
niche	44 (49.4)		8	26	10
deformity	41 (46.1)	1	4	30	6
total	89 (100%)	1	13	58 (65.1%)	17

Table 20. Findings on miniture film of gastric ulcer.

1例，十二指腸潰瘍が4例あるが蠕動に由るものは12例（19.3%）あることは前項の場合と同様読影上注意すべき事である．

次に変形から潰瘍を疑つたものが76例あるが，その変形の範囲及び程度から（+）（++）（+++）に分けて比較してみると，（+）のもの16例中8例（50%），（++）40例中21例（52.5%），（+++）14例中9例（64.3%）に胃潰瘍があり，胃潰瘍を疑つた変形の平均一致率は70例中（54.3%），一方，癌潰瘍を対象とする疾患摘出率は70例中46例（65.7%）である．

潰瘍を疑つた変形で癌，潰瘍でなかつたものは145例中52例（35.9%）であるが，その中異常なしは19例（36.5%），胃炎性変化29例（55.7%），その他4例である．

胃潰瘍89例の間接所見は**表20**の如く，ニッシェ様変形を示したものが44例（49.4%）で最も多く，変形丈けのものが41例（46%）でこれに近

deformity		examined number	check-up rate	duodenal ulcer		gastro duodenal ulcer	diverticula	not in filling	others gastritis
				tache	deformity of bulb				
niche deformity		2	1	1					1
tache		16	13 (81.3%)	8	3	2	1		2
deformity of bulb	only	45	25 (55.5%)	18 (40%)	7 (15.7%)	1		2	17
	+ others	20	17 (85%)	6 (30%)	11 (55%)				3
not in filling		11	4	1	3			4	3
obscure of bulb		9	1		1				8
deformity of other parts		2							2
total		105	61 (57.1%)	34	25	3	1	6	36

Table21. Suspected to be duodenal ulcer.

い．部位別に見ると，胃角が過半数で58例（65.1%）である．

3) 十二指腸潰瘍について

間接所見から十二指腸潰瘍を疑つて精検を実施したものは 105例であり，此等は表21の如くである．

疑つた変形中最も多いのは球部変形であり，変形単独のもの45例，これに他の変形を伴つたもの20例計65例（62.8%）である．タッシェと考え精検を実施したものは16例と少くないのは「間接フ」で明確な所見のものは除いたためである．

これらの変形の疾患摘出率は，球部変形単独では45例中25例（55.5%），これに他の変形を伴う場合は20例中17例（85%）でもつとも高く，タッシェは16例中13例（81.3%）である．

球部不充と考えた11例中4例（36.3%）に，球部不明であつた9例中1例（11.2%）に潰瘍が認められた．

105例中61例が十二指腸潰瘍であり，疾患摘出率は57.1%である．潰瘍でなかつたもの44例中，不充によるものが6例（13.6%）あり，その他によるもの36例（81.8%）であつた．

第6項 撮影体部別の観察

腹臥位，背臥位，立位正面，立位第1斜位の4枚の「間接フ」の変形を1枚毎に検討して見た．

胃癌を疑つた症例は表22の如く，36例 144枚のフイルムから変形像は 112枚に見られ，1例につき3.1の率で変形が認められる．撮影体位の相違による変形示現率は立位正面27.6%，第1斜位及び腹臥位25%で，背臥位は22.4%と低い．

変形の精検との適中率は第1斜位82.1%，背臥位80%，腹臥位78.5%，立位正面78.5%である．

潰瘍を疑つた変形では表23の如くで，145例580枚中変形数は 411枚（70.8%）である．ニッシェは1例に対して2.75の率で「間接フ」に出現しており，ニッシェ？は2.75，ニッシェ＋変形は2.74，ニッシェ？＋変形は2.65と特に差はなく，変形のみは2.98である．

撮影体位による示現率は立位第1斜位31.0%，立位正面30.4%，腹臥位25.5%，背臥位13.1%で，適中率は腹臥位68.5%，立位正面68%，第1斜位66.1%，背臥位62.9%である．

胃潰瘍を疑つた変形により，撮影体位別適中率を各体位別に組合せて検討してみると，腹臥位A，背臥位B，立位正面C，立位第1斜位Dとすれば，表24の如く一枚のみでは46.6%の適中率を示し，2枚では55.9%，3枚69.5%，4枚全部に現われた場合は71.7%であり，当然の事乍ら，変形が出現している枚数が多い程適中率は増加している．

deformity		suspected number	check-up number	ventral position		dorsal position		standing position		Ist standing position		total.
				not identity	identity	not identity	identity	not identity	identity	not identity	identity	
defect		12	12		10		10		8		8	36
defect?		5	1	3	1	2		4	1	2	1	14
defect+deformity		6	5	1	5		5	1	5	1	5	23
defect ?+deformity		4	3		2	1	1		3		3	10
deformity	(+)	4	1	2		2		3	1	2	1	11
	(++)	4	4		4		4		4		4	16
	(+++)	1	1						1		1	2
total		36	27	6	22 (78.5%)	5	20 (80%)	8	23 (74.1%)	5	23 (82.1%)	
				28 (25.0%)		25 (22.4%)		31 (27.6%)		28 (25.0%)		112 (100%)

Table 22. Check-up rate of each position (Suspected to be gastric cancer)

deformity		suspected number	check-up number	ventral position		dorsal position		standing position		Ist standing position		total.
				not identity	identity	not identity	identity	not identity	identity	not identity	identity	
niche		4	3		2	1	1		3	1	3	11
niche ?		18	4	10	4	7	3	9	3	10	3	49
niche+deformity		9	9		7		3		8		7	25
niche ?+deformity		44	31	7	22	4	9	8	27	11	29	117
deformity	(+)	16	9	5	5	1	1	6	8	5	6	37
	(++)	40	26	8	22	5	10	14	25	13	25	122
	(+++)	14	11	3	10	2	7	5	11	3	11	50
total		145	93	33	72 (68.2%)	20	34 (62.9%)	40	85 (68%)	43	84 (66.1%)	411
				105 (25.5%)		54 (13.1%)		125 (30.4%)		127 (31.0%)		(100%)

Table 23. Check-up rate each position (Suspectedt o be gastric ulcer)

combination & number	number of case	identity rate	niche	niche?	niche + deformity	niche? + deformity	deformity (+)	deformity (++)	deformity (+++)
A	5	3 (60%)		1			1	1	
C	1	1							
D	9	3				3	1		
total	15	7 (46.6%)			1	2			
A.B	1								
A.C	6	4 (66.6%)			1	2	1		
A.D	2	1				1			
B.C	3								
B.D	2								
C.D	24	16	1		2	6	3	3	1
total	38	21 (55.9%)							
A.B.C	1								
A.C.D	44	31 (70.5%)	1		3	10	2	12	3
B.C.D	1	1						1	
total	46	32 (69.5%)							
A.B.C.D	46	33 (71.2%)	1	3	3	9	1	9	7
total	145	93 (64.1%)	3	4	9	31	9	26	11

Table 24. Differance of check-up rate in many appearance.
(Suspected to be gastric ulcer)
A: Ventral position. B: Dorsal position
C: Standing position. D: lst standing position.

第4章 症 例

胃集検経験症例の中から前述の間接所見の説明と，精検との比較を若干例について述べる．

（症例1）図3上段4枚は間接で右から立位第1斜位，立位正面，背臥位，腹臥位であり，下はその中の腹臥位の拡大写眞である．腹臥位で噴門部に欠損を認め，立位では噴門部の造影剤の流下が不規則である．胃泡の欠損と判定した．図4は同直接「フ」であり，噴門部癌と診断し，手術で

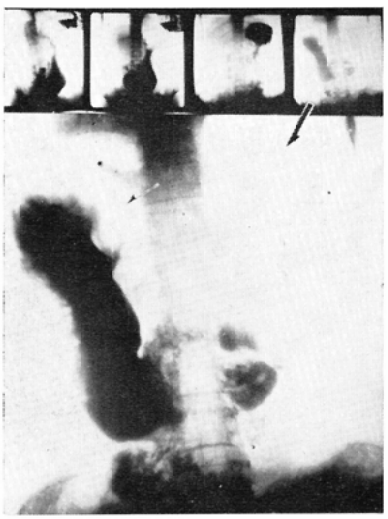

Fig. 3, Case 1. deformity of gasbubble (miniature)

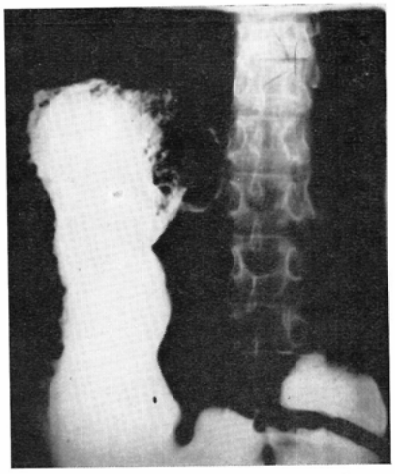

Fig. 4, Case 1. the case, cancer (rutine X-ray examination)

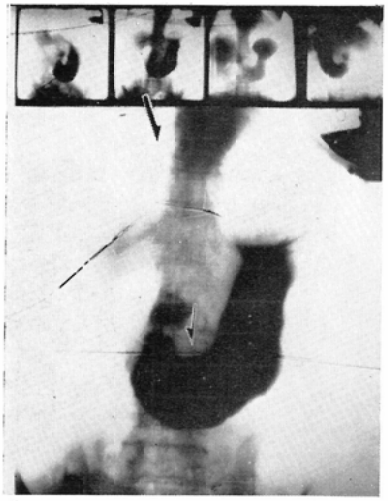

Fig. 5, Case 2. deformity of angulus (miniature)

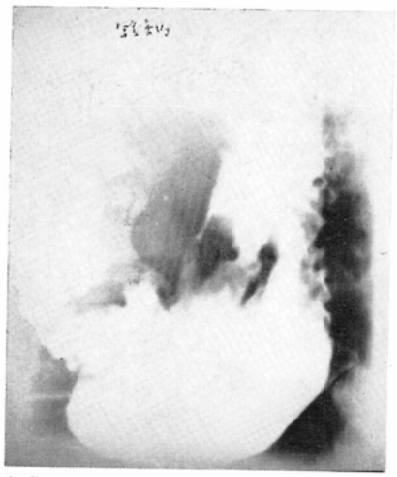

Fig. 6, Case 2. the case. cancer (rutine X-ray examination)

確認された.

(症例2) **図5** 上段4枚の「間接フ」いづれにも，その立位正面拡大像で明らかな如く，胃角がえぐられた様な変形が認められた胃潰瘍による変形或は癌の欠損像を考え精検した．**図6**は同直接「フ」であり，明らかな欠損を証明し胃癌と診断した.

(症例3) **図7**の背臥位を除く3枚の「間接フ」に前庭部変形を認め，腹臥位ではニッシェ？変形とも考えたが胃癌の疑いで精検，同下，直接「フ」で，前庭部幽門輪近くに小さな欠損ニッシ

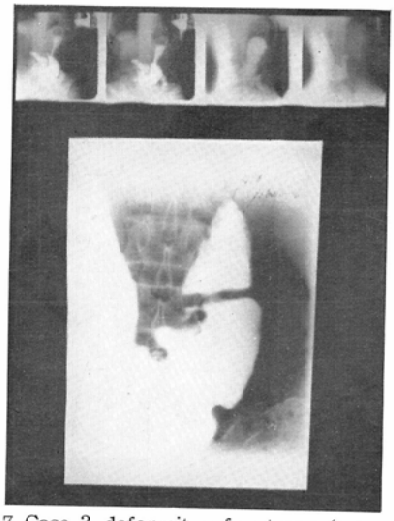

Fig. 7, Case 3. deformity of antrum (over miniature. under, rutine X-ray)

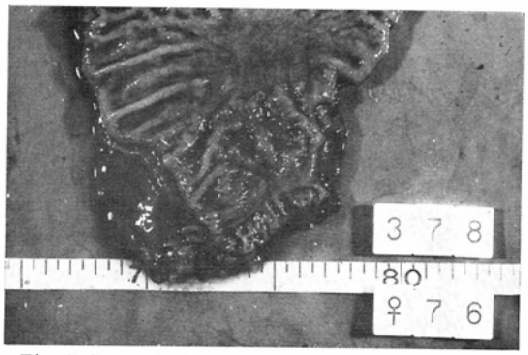

Fig. 8, Case 3. the case, eary cancer excision preparation.

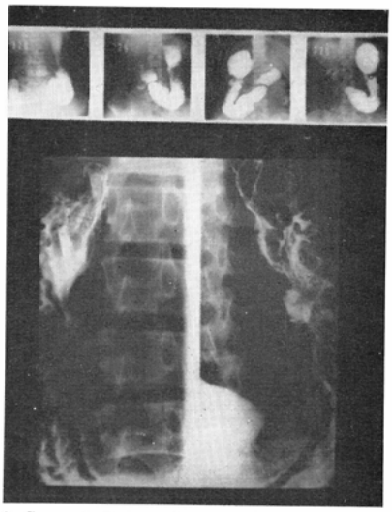

Fig. 9, Case 4. deformity of body. (over miniature, under. rutine X-ray) ulcer

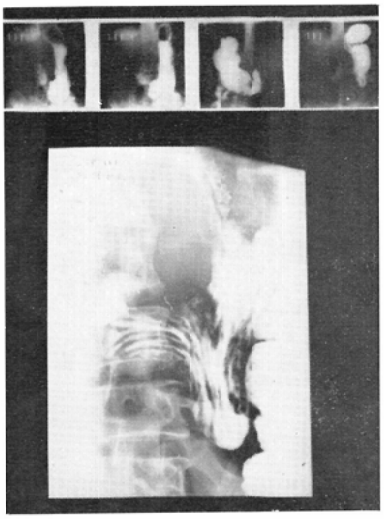

Fig. 10, Case 5. deformity of Angulus (over. miniature, under. rutine X-ray) ulcer.

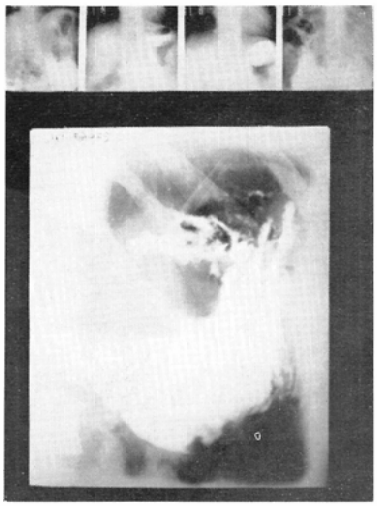

Fig. 11, Case 6. deformity of angulus and Antrum. (over. miniature, under. rutine X-ray) ulcer

ェを認めるも余に硬くない．胃癌と診断し，**図8**は同切除標本であるが，肉眼では部位もよく判らない位である．幽門輪近く小彎側の20×23㎜の平皿状の粘膜隆起に囲まれた粘膜癌であつた．

（**症例4**）**図9**．立位第1斜位を除く3枚の「間接フ」で胃体部の小彎に変形がある．胃炎によるものかと考えたが，下段の直接「フ」に見る如くニッシェを確認した．

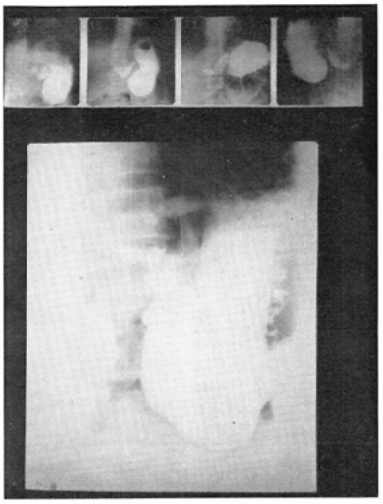

Fig. 12, Case 7. schnecken formig einllorung (over. miniature, under. rutine X-ray) ulcer

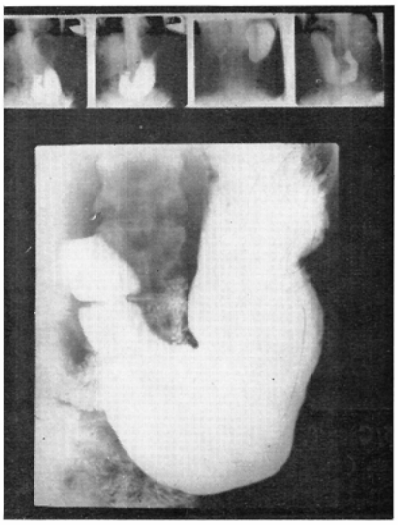

Fig. 13, Case 8. small defect of antrum (over. miniature, under. rutine X-ray)

（**症例5**）**図10**．背臥位を除く3枚の「間接フ」に胃角変形のみを認め，胃潰瘍を疑い，同下直接で胃角にニッシェを確認した．

（**症例6**）**図11**．腹臥位で胃角及び前庭部の辺縁が明瞭でなく，立位第1斜位で稍々胃角の変形があり，同下，直接でニッシェを認めた．

（**症例7**）**図12**．蝸牛殻旋回胃であり，同下，直接で胃角にニッシェを確認した．

（**症例8**）**図13**．上段間接で背臥位を除く3枚

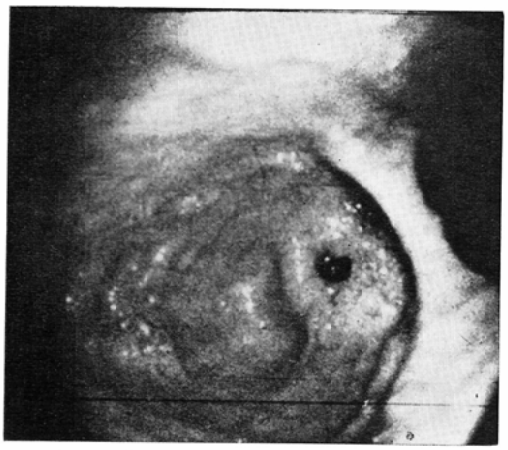

Fig. 14, Case 8. the case (Gastro-camera).



Fig. 15, Case 8. X-ray phote of excision preparation. (used barium).



Fig. 16, Case 8. excision preparation.

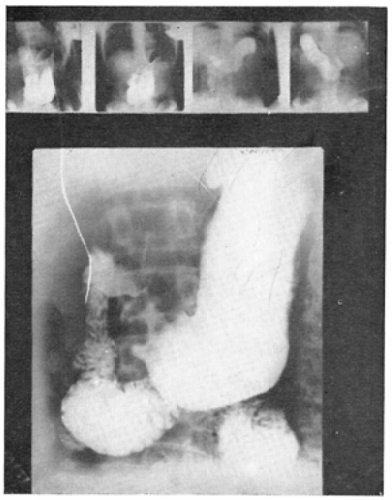

Fig. 17, Case 9. deformity of angulus and antrum. (over. miniature, under. rutine X-ray)

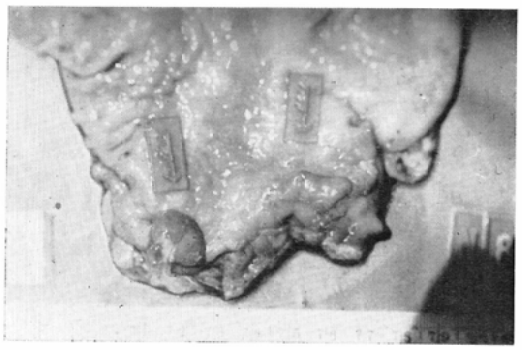

Fig. 18, Case 9. the case excision preparation

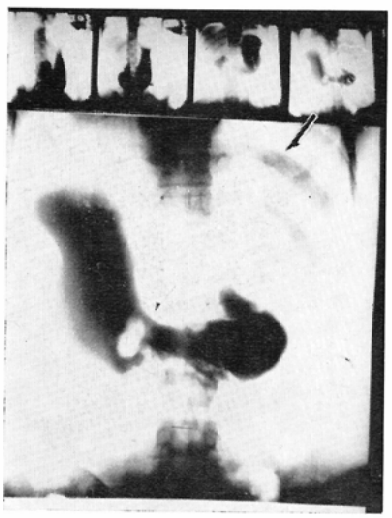

Fig. 19, Case 10. defect of body (miniature)

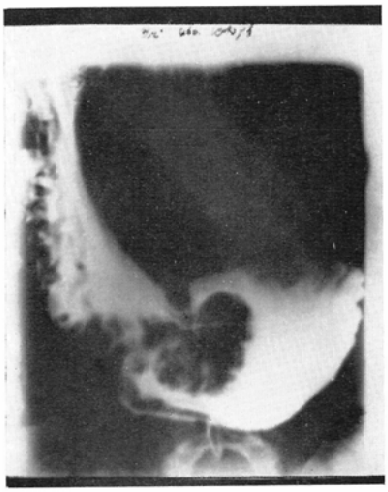

Fig. 20, Case 10. the case. Cancer. (rutine X-ray examination)



Fig. 22, Case 11. the case, polyp (rutine X-ray examination)

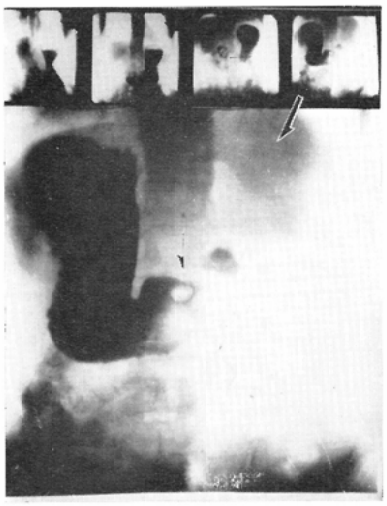

Fig. 21, Case 11. defect of Antrum (miniature)

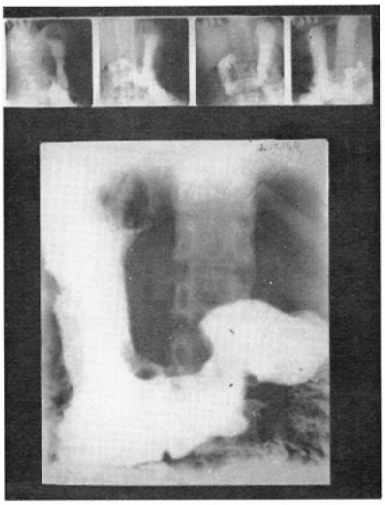

Fig. 23, Case 12. defect of Angulus (over. miniature, under. rutine X-ray) cancer.

の「間接フ」で前庭部小彎側に小さな欠損？と思われる変形を認め，同下，直接では幽門輪に近く，小彎側に明らかな欠損とは認難いが，造影剤が薄く，辺縁が硬い．**図14**の同胃カメラ所見で幽門輪に近く，小腫瘤及び小彎側の腫瘤状の像を見る．**図15**は胃癌と診断，手術を行い，切除胃にバリウムを注入したレ線写真で，前庭部幽門輪に近く欠損ニッシェあり，**図16**の切除標本ではＢⅡ型の胃癌，組織学的には単純癌である．

（**症例９**）**図17**は４枚の「間接フ」で胃角及び前庭部変形を認め，背臥位及び立位第１斜位にて欠損？と考えた．同下，直接で明らかに前庭部欠損，**図18**は切除標本，組織所見では良性ポリープであつた．

（**症例10**）**図19**の「間接フ」腹臥位にて明確な欠損（鋏眼像）を認める．立位充盈では欠損及び変形はなく，ポリープの疑いで精検，**図20**は同直接で前壁の欠損を明らかにした．手術所見はＢⅠ

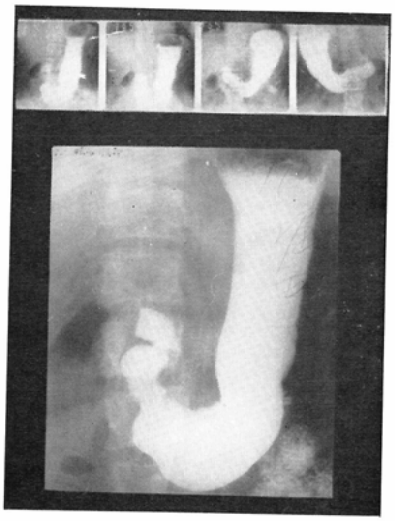

Fig. 24, Case 13. defect of Angulus (over miniature, under. rutine X-ray) cancer



Fig. 26, Case 15. defect of antrum and deformity of Angulus(over. miniature, under. rutine X-ray)



Fig. 25, Case 14. defect of Antrum and deformity of Angulus (over. miniature, under. rutine X-ray)



Fig. 27, Case 15. same case X-ray photographie of excision preparation (used barium)

型，腺癌であるが，立位充盈像のみでは見逃された症例である．

（症例11）図21で腹臥位にのみポリープ様欠損あるも，他の撮影体位では変形はない．同下，腹臥位の拡大，図22は同直接．

（症例12）図23の腹臥位で胃角部の欠損を認めるも立位では明らかならず，特に第1斜位では不明瞭，同下，直接で欠損を明らかにした．

（症例13）図24は4枚の「間接フ」で胃角の辺縁が比較的きれいな欠損を認め，同下，直接で確認した．

（症例14）図25の「間接フ」4枚すべてに前庭部欠損，及び胃角変形が認められ，同下，直接で胃角から前庭部の欠損を証明した．

（症例15）図26の4枚の「間接フ」の何れも前庭部の欠損様変形と胃角変形を認め，同下，直接

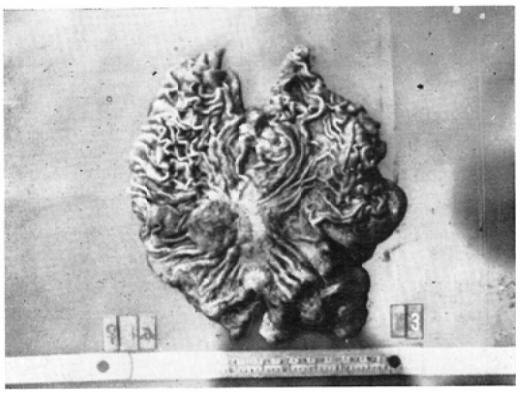

Fig. 28, Case 15. the case. cancer excision preparation.

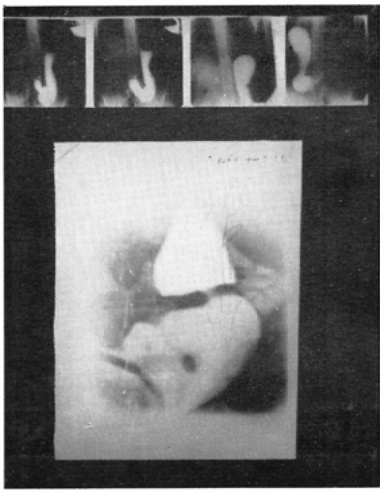

Fig. 29, Case 16. defect of antrum (over. miniature, under. rutine X-ray)

で前庭部の明らかな欠損を認め，**図27**は切除胃にバリウムを注入したレ線像，**図28**は切除標本で腫瘤を明らかにし，組織学的には膠様癌である．

（**症例16**）**図29**．上4枚の「間接フ」中腹臥位のみにポリープ様欠損あり，同下，直接でポリープを確認した．

（**症例17**）**図30**．背臥位のみにポリープ様欠損あり，他3枚には出現していない．同下，直接で確認した．

（**症例18**）**図31**の4枚の「間接フ」で幽門狭窄とし，同下，直接で後壁にニッシェを認め，胃穿

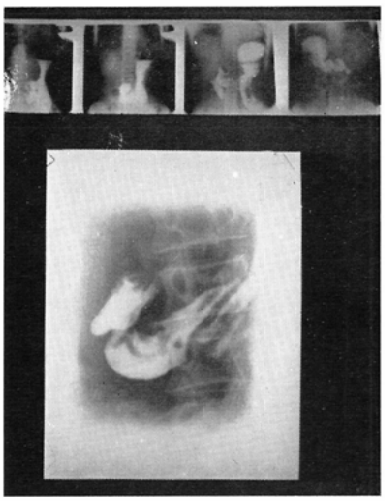

Fig. 30, Case 17. defect of antrum (over. miniature, under. rutine X-ray)

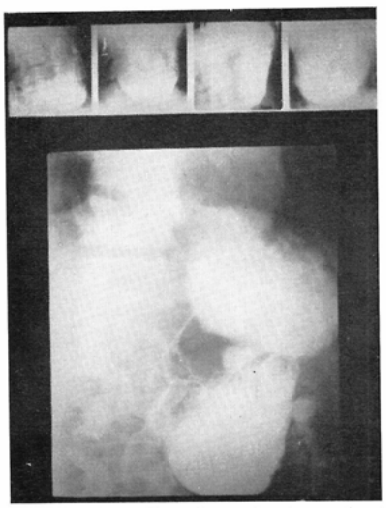

Fig. 31, Case 18. dilatation of stomach (over. miniature, under. rutine X-ray)

孔を惹起し手術したが，幽門部及び噴門直下に潰瘍を認め，穿孔していた．

（**症例19**）**図32**．背臥位を除く3枚に胃角及び前庭部変形，及びニッシェ？変形あり，胃潰瘍の疑いで精検，同下，直接で欠損ニッシェ（半環像）を確認，胃癌と診断した．

（**症例20**）**図33**の背臥位を除く3枚の「間接フ」に蝸牛殻様変形を認め，胃角及び前庭部変形とした．潰瘍を疑い，同下，直接でニッシェは不

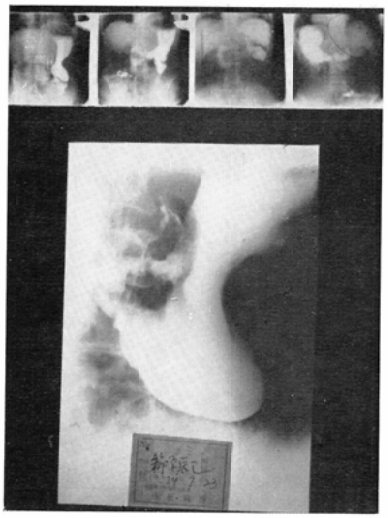

Fig. 32, Case 19. niche. deformity of angulus and antrum. (over. miniature, under. rutine X-ray)

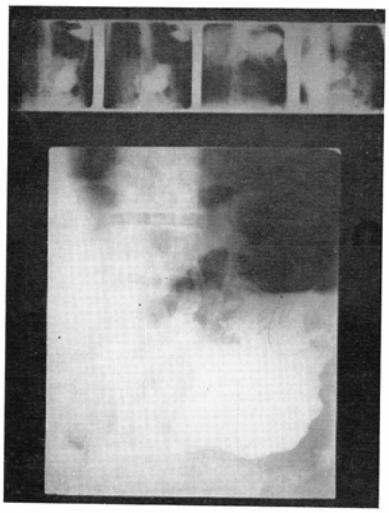

Fig. 33, Case 20. deformity of angulus and antrum. (over. miniature, under. rutine X-ray)

明瞭，**図34**は切除胃にバリウム注入したレ線像，**図35**同切除標本は胃潰瘍であり，小彎幽門側の肥厚著明，組織学的にも悪性変化は認められない．

（症例21）図36「間接フ」腹臥位で胃泡直下にニッシェ様変形を認め，立位で小彎側にバリウム停滞像あり，特に第1斜位で著明，同下，直接で後壁のニッシェを確認した．

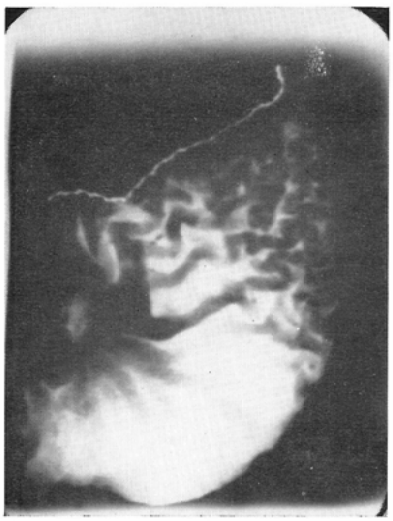

Fig. 34, Case 20. the case. X-ray photographie of excision preparation.

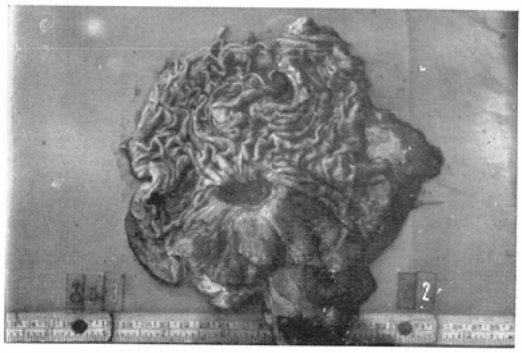

Fig. 35, Case 20. the case. excision preparation.

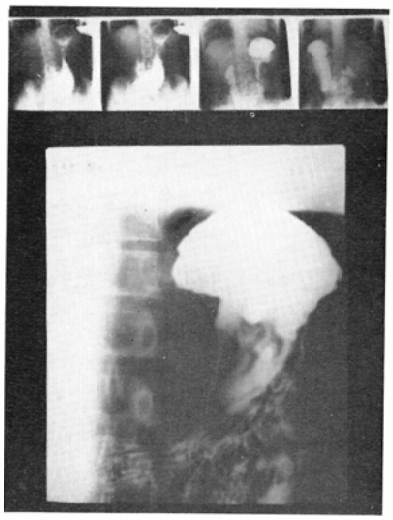

Fig. 36, Case 21. niche of under gasbubble(over. miniature, under. rutine X-ray)

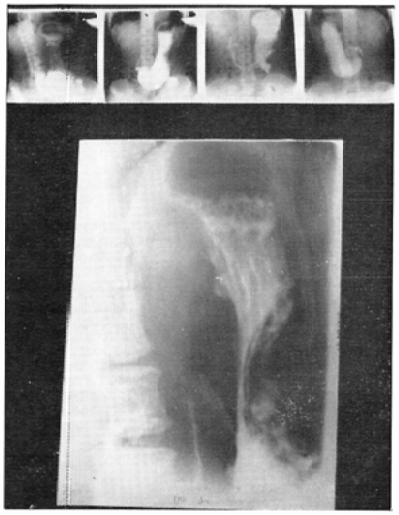

Fig. 37, Case 22. niche of body(over. miniature, under.rutine X-ray)

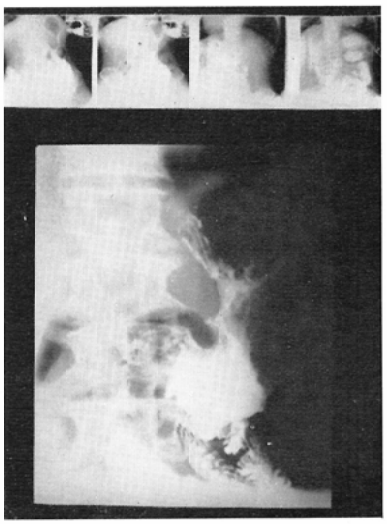

Fig. 39, Case 24. niche of angulus (over. miniature, under. rutine X-ray)

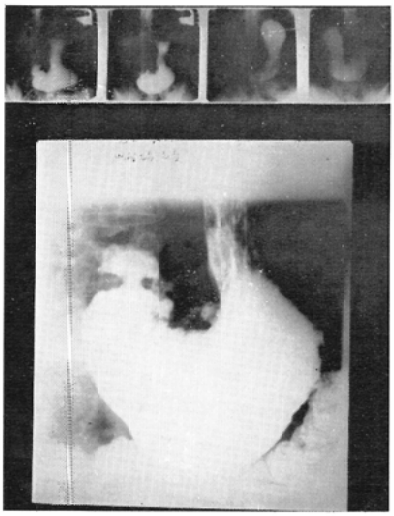

Fig. 38, Case 23. niche of angulus (over. miniature, under. rutine X-ray)



Fig. 40, Case 25. tache and deformity of angulus. (over. miniature, under. rutine X-ray)

(症例22) 図37「間接フ」では立位第1斜位にのみ，小彎側のニッシェ様変形，同下，直接でニッシェを認めた．

(症例23) 図38．4枚の「間接フ」全部に胃角変形があり，腹臥位及び立位正面ではニッシェを認め，間接で胃潰瘍と診断した．同下，直接で胃角部にニッシェは明らかである．

(症例24) 図39．立位正面の「間接フ」でニッシェ様変形を疑い，同下，直接で潰瘍と診断した．

(症例25) 図40．背臥位を除く3枚の「間接フ」で胃角変形及びタッシェを認め，立位では胃角にニッシェを認める．同下，直接で胃角部にニッシェ，及び球部にタッシェを確認し，胃十二指

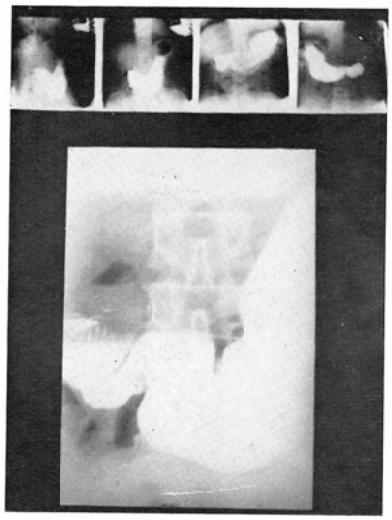

Fig. 41, Case 26. deformity of antrum (over. miniature, under. rutine X-ray)

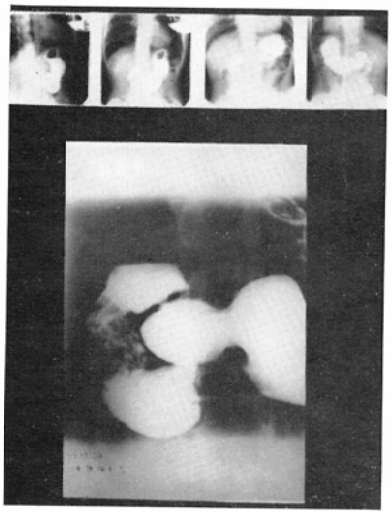

Fig. 43, Case 28. deformity of antrum (over. miniature, under. rutine X-ray)

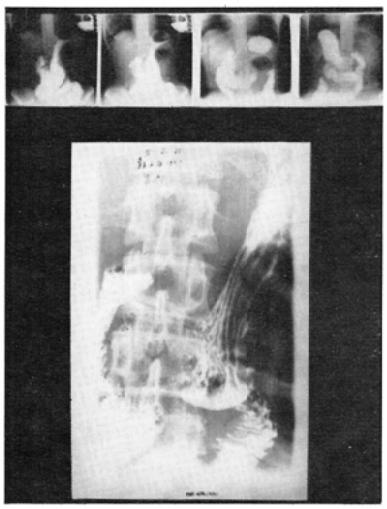

Fig. 42, Case 27. niche?of body (over. miniature, under. rutine X-ray)

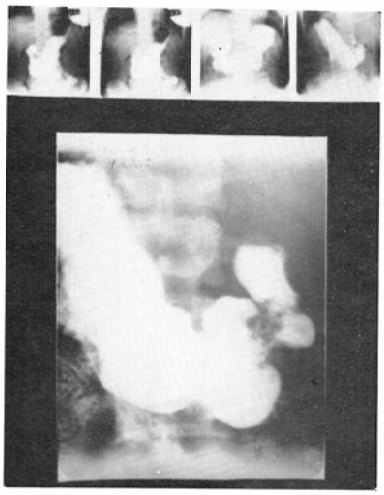

Fig. 44, Case 29. defect ? of antrum. (over. miniature, under. rutine X-ray)

腸潰瘍である.

(症例26) 図41. 背臥位を除く3枚の「間接フ」で前庭部の変形及び対向性彎入を思わす所見があるが,辺縁は比較的軟かく癒着と考え,同下,直接でも殆んど変らず,胃カメラで癌,潰瘍は認められなかつた.胃周囲癒着症.

(症例27) 図42. 腹臥位で胃体部小彎にニッシェ様変形があり,同下,直接ではニッシェはない.腹臥位だけに出現する小ニッシェ様変形は,胃小彎のたるみから来るものと考えられる.異常なし.

(症例28) 図43. 腹臥位及び立位正面の「間接フ」で前庭部屈曲様変形を認めるも,同下,直接で蠕動によることを確認した.

(症例29) 図44. 腹臥位「間接フ」で幽門附近の欠損様変形とし,立位第1斜位では前庭部変形

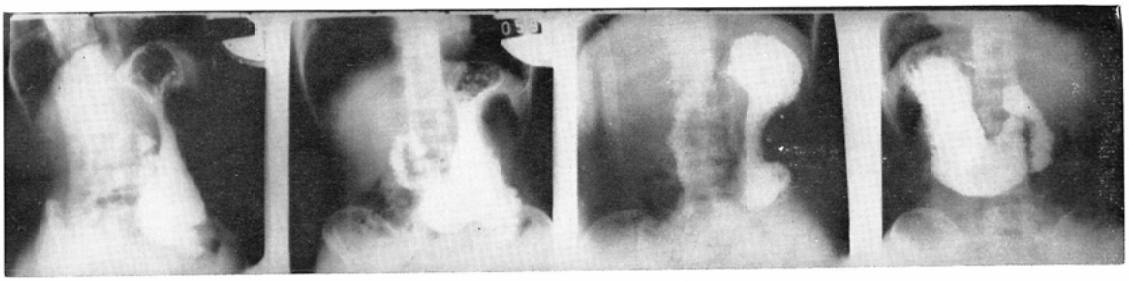

Fig. 45, Case 30. niche of antrum. (miniature)

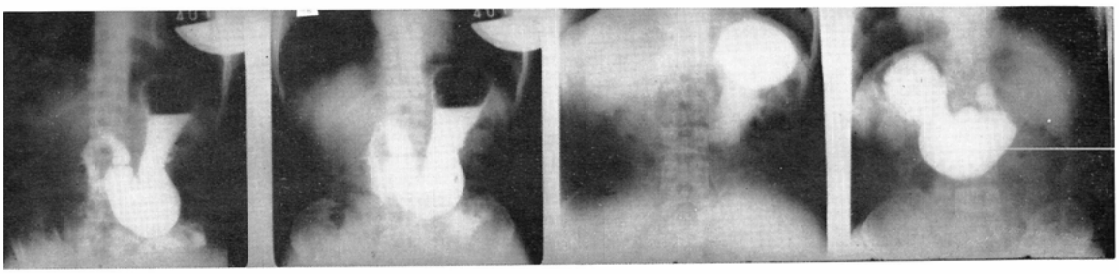

Fig. 46, Case 31. niche of greater curvatur (minirture)



Fig. 47, Case 32. defect? of greater curvature (miniature)

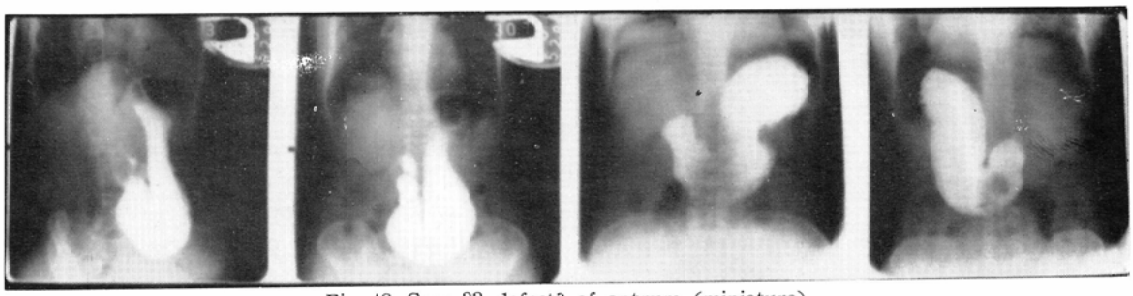

Fig. 48, Case 33. defect? of antrum (miniature)

とし胃癌を疑つたが，同下，直接では幽門部痙攣による一時的変形である．

（症例30）図45．腹臥位で前庭部小彎側にニッシェを認め，皺襞集中像もみられる．立位2枚では胃角及び前底部変形としてのみ現われ，ニッシェは不明瞭であり，直接にて確認した．

（症例31）図46．4枚全部に胃体部大彎側にニッシェを認め，特に第1斜位で著明，胃鏡にて確

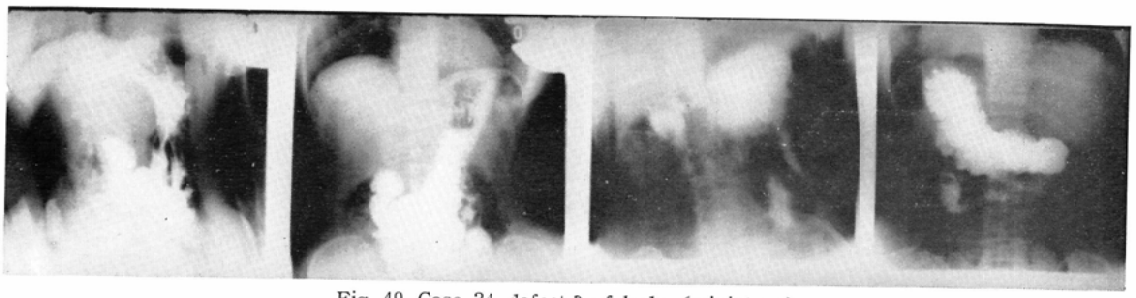

Fig. 49, Case 34. defect? of body (miniature)

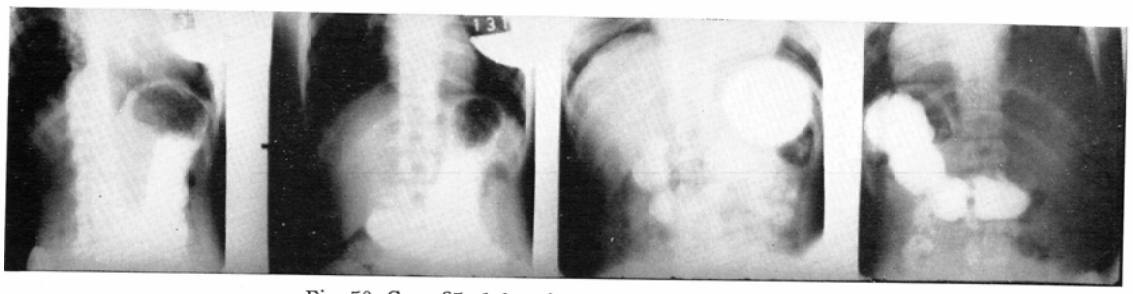

Fig. 50, Case 35. deformity of angulus (miniature)

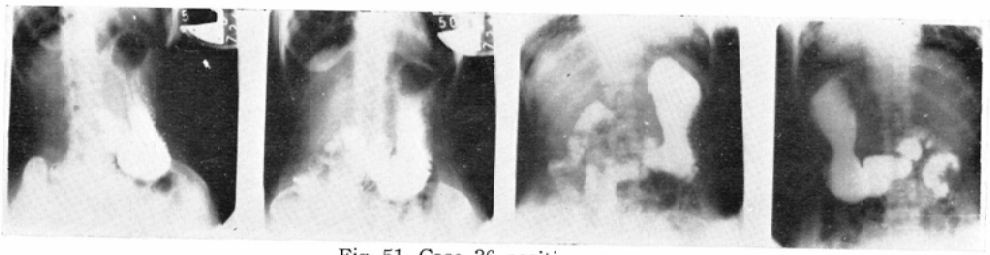

Fig. 51, Case 36 positive error,

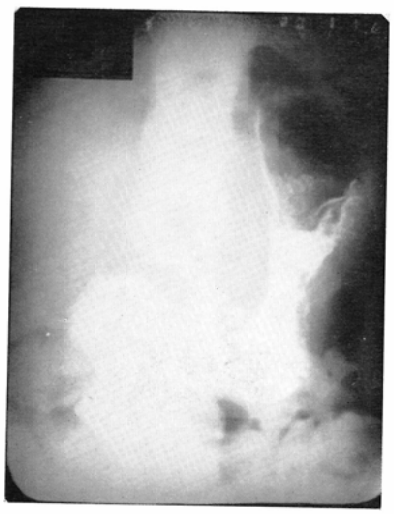

Fig. 52, Case 36. the case, cancer. X-ray rutine examination. after 5 month.

認した.

(症例32) 図47. 立位第1斜位を除き，胃体部大彎側に欠損様変形を思わせる所見があり，直接及び胃カメラで胃炎性変化によるものと判明した.

(症例33) 図48. 腹臥位で前庭部に欠損様変形を認め，他のフイルムには変形なく，直接で脊柱による圧迫のための変形と判明した.

(症例34) 図49. 4枚とも大彎側の鋸歯像が強く，特に立位第1斜位では胃体部の欠損と考え，胃癌の疑いで精検したが，胃炎による変形であった.

(症例35) 図50. 立位第1斜位で胃角変形がみられるが，他のフイルムになく，蠕動による変形である.

（症例36）**図52**．集検実施後5カ月目の「直接フ」で胃角を中心とした硬化像があり，腫瘤を触れ，手術をしたが試験開腹に終つた．**図51**は集検時「間接フ」であるが，これに相当する様な変形像は認められない．

第5章　胸部用装置と胃腸用装置との比較

1）スクリーニング能力及び疾患摘出率について

先づスクリーニング能力の一端を知るために精検実施率を検討してみると，前期4687名中 888名（18.9%）であり，後期2950名中 482名（16.3%）であるが，間接精検 6.1%を除外すると，直接施行者は 303名（10.2%）となり，胃腸用装置によつて 8.7%の直接施行率を減少させたことになる．Roach et alは「間接フ」良好と考えた9072名中1205名（13.3%）に直接を施行して居り，直接施行率は Roach et al[20]に比較して少ないが，Wigh et al[30]の 6.0%に比較すると稍々多く，山形等[34]の10.8%と略々同じである．

此の直接透視撮影に対して発見された胃癌の占める割合は，前期は34例（3.8%），後期25例で 8.2%，Roach et alは 4.8%，Wigh et al 3.7%，山形は 1.5%であり，後期胃集検における率は高い．これは間接精検で 6.1%スクリーニングしたためである．

間接における疾患摘出率は前期の 888名中 314名に間接で癌潰瘍を疑い 149名を発見して47.5%であるが，後期は65.1%と前期の成績を上まわつている．

2）変形出現率

胃集検に於いて限られた枚数の「間接フ」から，その変形が器質的病変を示すものであるか否かを判断する事，即ち読影が重要である．この為には同時に判断を容易ならしめる撮影条件及び体位が充分に検討されなければならない．

胸部用では臥位撮影が出来ずこの為に胃体上部殊に噴門部附近の変形は見逃され易く，下伊那地方で見逃された癌は2例とも噴門部癌であつた．

又変形出現率を比較すると，「間接フ」の変形について前期と後期の出現率で最も著明なことは，「間接フ」で充盈不充分と考えたものが28.4%と最も多い率を占めているのに反して，後期では僅か3.8%とを著しく減少した．この不充については黒川[33]は立位型で39%，臥位型 8.1%と報告しているのに比較して少くないが，Russel et alの 2.9%に比して稍々高率である．その他球部変形，前庭部変形，胃角変形，ニッシェ様，欠損様変形等の出現率は前期，後期とも余り変化はない．

3）胃各部変形について

miniature findings	number	close examination							
		niche	defect	tache	adhesion	not in filling	colon gas	normal peristaltic	others
niche	89	21 (24.6%)	2		5	23	10	21	7
defect	25	1	5 (20%)		4	9			6
deformity of body	25					6	11	3	5
deformity of angulus	89	16 (29.2%)	6		13	29 (32.6%)		8	12
deformity of antrum	147	13 (8.8%)	1		36	69 (46.9%)		12	12
deformity of bulb	104	11 (10.6%)		16 (15.4%)	18	43 (41.4%)			12
tache	28	1		20 (71.4%)	3	2			2
total	507	63	14	36	79	181	21	44	56

Table 25. Compare miniture finding with close examination.
(S. 31-33. Shimoina district)
: quoted from refarence No. 10

各変形を前期下伊那地方（**表25**）と後期を比較検討して見ると，前期は胃体部変形25例中疾患摘出率は零であり，後期は9例中4例に潰瘍を認め摘出率は44.4%である．

胃角変形では前期は89例中22例に癌又は潰瘍を認め24.7%であり，疾患摘出率は43例中22例，51.1%）であるが，後期は 159例中73例で45.9%であり，摘出率は 107例中73例（68.2%）と上昇して居る．前者では不充による変形が29例（32.6%）と多いのに比し，後者では僅か2例（ 1.2%）と少ない．立位のみの撮影では胃上行脚及び十二指腸の充盈像が不充分になるのは当然である．臥位撮影で造影剤を胃全体にゆきわたらせ，その後，立位撮影を実施した後期の胃集検ではこの充盈不充分による変形に惑わされることは殆んどなかつた．

胃角変形について見ると，潰瘍を疑つた際の一致率は前期では39例中16例（41%）で，後期は85例中54例（63.5%）と良い．

前庭部変形では，前期 147例中14例（ 9.5%）にのみ癌，潰瘍を認めているが，癌，潰瘍を疑つた摘出率は 54.5%であり， 後期は 175例中66例（37.7%），摘出率は93例中60例（64.5%）と可成

	number	duodenal ulcer	gastric ulcer	normal & others
deformity of bulb	39	21	0	18 (12)

Table 26. Suspected to be duodenal ulcer.
(S. 31-33. Shimoina district)
( ): not in filling.
quoted from refarence No. 10

り良い．また前庭部変形中不充46.9%に比し，後期は僅か1例（ 0.6%）である．

球部変形及びタッシェ様変形について見ると，球部変形は前期 104例中27例（26%）に潰瘍を認め， 十二指腸潰瘍を疑つた摘出率は**表26**の如く39例中21例（53.8%）であり，タッシェは28例中20例（71.5%）である．後期では球部変形 150例中95例（63.5%），タッシェ22例中19例（86.3%）であるが，十二指腸潰瘍を疑つての摘出率は前者65例中42例（64.6%），タッシェ16例中13例（81.3%）である．

	number	cancer	ulcer	normal & others
defect	12	5	1	6
deformity of angulus	4	4		
total	16	9	1	6

Table 27. Suspected to be gastric cancer.
(S. 31-33. Shimoina district)
: quoted from refarence No. 10

欠損様変形は前期下伊那地方は25例のうち5例（20%）に一致を見たが，その摘出率は**表27**の如く12例中6例（50%）であるのに対して，後期では27例中17例(58.6%)，摘出率は27例中21例(77.7%）と上まわつて居る．

胃癌の平均一致率及び摘出率を見ると，前期では16例中9例（56.3%），摘出率は62.5%であり，後期は36例中18例（50%）であるが，摘出率は75%と良好である．

外来及び入院患者による報告を見ると，堀[36]によれば摘出率は19例中18例 （94.7%），三浦[37]は85.3%，陳[27]は75.4%であり，教室の胃集検の成績より高いが，胃集検の実際面より考えるとこの成績も当然と思われる．

ニッシェ様変形は前期下伊那地方89例中21例

	number	ulcer	cancer	normal & others
niche	23	17	1	5
deformity of angulus	39	16	2	21
deformity of antrum	22	11	1	10
total	84	44	4	36

Table 28. Suspected to be gastric ulcer.
(S. 31-33. Shimoina district)
; quoted from refarence No. 10

(24.6%)に一致し，後期は95例中53例(55.7%)に一致して可成り高くなり，疾患摘出率は同じく89例中23例（25.8%）に対して，後期は75例中47例（62.6%）であり，胃潰瘍を疑つたものの一致率及び摘出率は下伊那地方（**表28**）では84例中44例（52.4%），後者は48例（57.1%）であり，後期は 145例中80例（55.1%）及び64.1%と稍々良好

である．

この潰瘍の摘出率も堀は96%，陳は84.6%，三浦は74%と報告して居り，集検の現実性を考慮すればけだしと思われる．

4) 撮影方法について

胃集検において間接の撮影方法は大きな問題の一つである．Roach et al は臥位撮影のみでレリーフ撮影3枚，充盈像3枚を行い，若林等[31]は重複撮影を行つている．有賀等の胃集検では前期は立位充盈像，後期は臥位及び立位の充盈像による4枚撮影を行つている．胃集検におけるスクリーニングとしての間接撮影は単純な方法であることが必要で，従つて充盈像に限定した方が良いと思われる．

著者はこの撮影方法による「間接フ」を分析して実際の胃集検における撮影方法を検討した．

「間接フ」の変形示現率及び摘出率を見てみると，胃癌を疑つた場合，その示現率は1例につき3.1枚の率で変形が見られるが，その変形の現われ方は立位正面が一番多く27.6%で，背臥位22.4%と低い．しかし適中率は特に差はなく，第1斜位82.1%，腹臥位80%である．

潰瘍を疑つたものでは，変形示現率は第1斜位(31%)，立位正面30.4%と立位に多く，しかしその適中率は逆に腹臥位68.2%と最も良い．

この事については三浦及び堀は，癌，潰瘍とも腹臥位が良好であると報告し，著者等の成績と略々一致している．即ち腹臥位においては変形が他の撮影体位にくらべて出現することが比較的少くないが，反面そこに現われた変形は可成り重視されるべきである．

変形が現われたフィルム枚数の相違により，その適中率の変化を潰瘍を疑つた場合について検討すると，1枚のみでは46.6%，2枚で55.9%，3枚で69.5%，4枚全部で71.2%とその摘出率は増加して居り，変形がより多くの枚数に現われた場合はその変形のもつ意義は大きい．湯川[26]は入院及び外来患者において間接の能力を検討して潰瘍では腹臥位のみの適中率は61.5%であり，これに立位正面が加わつた場合は67.7%，更に第1斜位が加わると70.8%であると報告している．著者等の胃集検での検討では，腹臥位のみ60%であり，立位正面の加わつたときは66.6%，更に第1斜位が加わると70.4%となり，同じ様な傾向を示している．

第6章　総括及び考按

胃集検を実施する上に於いて間接撮影をスクリーニングの主力とすることには現在のところ異論のない所である．しかしスクリーニングとしての間接撮影法については，その様式，方法及び読影等についてなお2，3の問題が残されている．

此の問題を検討することは，胃集検上重要なことであるが，これを追求するためには，基礎的な問題の追求とともに，field work として行われる集検の実際的な検討が望ましい．

かゝる観点からさきに有賀，高橋等により，従来の胸部用装置による立位撮影のみの集検成績を検討した報告がなされたが，その結果，胃集検に適した胃腸用間接装置が製作された．本装置は，

1) 立位及び臥位の透視撮影が可能のこと．

2) 高電圧で黒化度の充分なフィルムが得られるこる．

3) 運搬が容易であること．

等の利点があり，又第2章に述べた如く field work での胃集検には極め適応した装置である．

著者はこの装置を使用した胃集検に参加し，その成績から，又前期（胸部用装置）のフィルムも参照しつつ表題の研究を行つた．

対象人員及びフィルムは前期4687名9958枚，後期2950名 11,800 枚である．この中発見された胃癌20例，ポリープ5例，胃潰瘍89例，十二指腸潰瘍 150例を中心に「間接フ」の変形の分析及その疾患摘出率等を研究した．

1) 各変形を各部位別に観察すると，最も多いのは球部であり，次いで幽門前庭部，胃角，胃体部，胃泡の順である．

胃泡の変形は最も少いが胃腸用装置により初めて適確にキャッチし得るものであり，胃癌を疑わせる所見を得たもの4例中2例が癌，1例が潰瘍で，残りの1例は胃炎性変化を呈したものである．

胃体部変形では蠕動によるものを器質的変形と

考えたものが37%にあつた．然し癌，潰瘍の摘出率は44%で胃泡変形の29%より高い．

胃角変形は 188あり，その中器質的なものと考えた 159例中胃潰瘍を疑わせたものは99例(63%)で最も高率で（胃潰瘍で）あつたもの60例60.6%（ニッシェを認めたもの22例，変形があり，胃鏡，胃カメラで潰瘍を認めたもの38)，癌６例(欠損４例，変形２例）である．又，癌を疑つたもの８例であつたが，この中，癌２例（欠損１例，変形１例)，潰瘍５例（ニッシェ１例，変形４例）87.5%であり，以上併せてその疾患摘出率は68.2%である．

一方，蠕動，その他によるものは26例24.3%で胃体部より少い．

前庭部変形 288では器質的と考えたものは 175例でその%は胃角より少い．又この中潰瘍を考えたものは半数近くの82例であり，その中48例(58.3%）が一致し，癌が４例あつた．

胃癌を考えたものは11例でその中５例が癌であつた．以上からその疾患摘出率は64.5%となる．一方，蠕動，その他に由来したものは29例（31.2%）で胃角に比して，稍々見過ぎが多い．

球部変形ではタッシェにより間接のみで診断し得られるものが可成りあり，タッシェによる疾患摘出率は86.3%で最も高率である．

タッシェを除く変形では，その疾患摘出率は63.3%であり，この場合は充盈不充分による見誤りが21%と可成り高い．

2) 欠損様変形は前庭部に最も多く（58.6%）みられ，これが確認された場合は直接でも 100%一致する．

ニッシェも間接で確認したものは殆んど直接でも同じであるが，類似のものでは1/3しか一致しない．然し，この類似のものに変形が伴つている場合は1/2以上の適中率が得られる．

3) 各疾患についてその「間接フ」の所見出現状況をみると，欠損を示したものは総て胃癌（ポリープを含む）であつたが，欠損類似の所見に変形を伴つたものでは50%が一致した．逆に胃癌18例中１例を除き他は全例欠損，又はそれに変形を伴うものであつた．欠損類似所見の見誤りは半数は潰瘍で他は殆んど蠕動によるものであつた．

次にニッシェ変形を示したものは16例中 14例(87.5%)が潰瘍であり，類似所見のものは半数が潰瘍である．又変形の程度の強いもの程潰瘍の頻度も高いが，胃癌４%，蠕動19.2%の見まちがいがある．逆に胃潰瘍89例中44例はニッシェ，41例は変形のみであつた．

十二指腸潰瘍では球部変形で疑つたものが約半数を占め，次でタッシェであるが，その適出率は高く81.3%で，変形は64.6%であるが，不充６例，その他36例で40%の読みすぎがあつた．

4) 胸部用を使用したときの成績と比較すると，癌，潰瘍を考えた変形の摘出率は前期 314例中 149例（47.5%）に対して後期は 312例中 203例（65.1%）と17.6%の摘出能力を上昇せしめ得た．又各変形の摘出率を平均すると，前期55.5%であるのに後期は68.6%と13.1%上昇し，特に欠損様変形，胃角変形の摘出率が高い．

第７章　結　　語

1) 有賀本田式胃腸用間接撮影装置の胃集検における実際的能力を検討し，同時に間接フィルム読影上の基準を分析した．

2) 直接精検実施率は10.2%，胸部用間接装置を使用したとき（前期）の18.9%より 8.7%引下げることが出来た．

3) 癌及び潰瘍の疾患摘出率は65.1%であり，前期（下伊那）より17.6%引上げた．

4) 各変形の平均疾患摘出率は68.6%で，前期（下伊那）より13%よい．

5) 各変形中疾患摘出率の高いのはタッシェ86.3%であり，これに次いで，欠損様変形72.4%，胃角変形68.2%，前庭部変形64.4%，ニッシェ56.8%の順である．又前期に比して胃腸用装置により欠損様変形は22.4%，胃角変形17%，タッシェ14.8%上昇した．

6) 欠損及びニッシェが間接フィルム上胃角変形として現われることが多く，又，変形の出現部位として胃角が最も高く，従つて胃角変形は間接フィルム読影上重要である．又この変形の判読には幽門前庭部の変形の併存が価値がある．

7) 器質的変形と考えたもので機能的変形であつた原因の主なるものは，蠕動18%，及び不充

6.8%である．

8) 変形が各撮影体位フィルムに多く出現する程，その疾患摘出率は良い．潰瘍を疑つた場合，1枚では46.6%，2枚55.9%，3枚69.5%，4枚全部で71.2%と高くなる．

9) 腹臥位撮影は造影剤を胃全体に行きわたらせ，充盈不充分による変形を激減させ，しかもその摘出率は高く，胃集検には欠くことの出来ない撮影方法である．

（稿を終るに臨み，終始御懇篤なる御指導御校閲を頂いた恩師有賀教授に深甚なる謝意を表し，また種々御指導御援助頂いた高橋講師に深謝し，あわせて教室胃集検班各位の御協力を感謝致します．）

本論文の要旨は第45回日本消化器病学会秋季大会及び第18，19回日本医学放射線学会総会において発表した．

文　献

1) Engel. G.C et al.: J.A.M.A. **135**, 687—690. —2) 梶谷他：外科診療，**2**, 8, 980, 昭35. —3) 小原：医療，**14**，増刊319，昭35. —4) 山形：臨消，**4**, 1, 1, 昭31. —5) 川俣：日臨外医会誌．**22**，183，昭37. —6) 村山：日外会誌，**60**，8，1346，昭34. —7) 有賀他：日医事新報，**1754**，13，昭32. —8) 有賀：日医事新報，**1776**，9—14，昭33. —9) 有賀：内科，**2**，6，128—134，昭33. —10) 有賀他：臨放線，**3**，8，7—21，昭33. —11) 有賀：日医事新報，**1853**，11—25，昭34. —12) 有賀他：消化器病の臨床，**1**，5，267—274，昭34. —13) 有賀他：日医事新報，**1874**，昭35. —14) 有賀他：臨の日，**6**, 2, 32，昭35. —15) 有賀：日臨，**18**，10，5—13，昭35. —16) St. John, F.B. et al: Ann. Surg. **119**, 225—231, 1944. —17) Shermann. R. S: F.A.M. WomensA. 136—138, 1948. —18) Daily. M.E: Gastroenterology. 5, 1—4, 1945. —19) 大原他：臨床消化器，**3**, 10, 573—577, 昭30. —20) 佐藤他：臨床消化器，**3**，11，616—619，昭30. —21) 稲垣他：癌の臨，**1**，5，473，昭30. —22) Joh. R. Amberg. et al: Gastroenterology. 36 6, 796, 1959. —23) Riegler et al: J.A.M.A. **128**, 426, 1946. —24) Roach et al: Amer. J. Roentgenol. A.J. Roent **6**, 2, 188, 1949. —25) 入江他：日医事新報，**1513**，1589，昭28. —26) 湯川他：日医放会誌，15，9，858，昭30. —27) 陳：福岡医誌，**50**，5，1754，昭34. —28) 田北：医学研究，**29**，1，昭34. —29) Roach et al: Amer. J. Roentgenol. **67**, 68, 1952. —30) Russel wigh et al: Amer. J. Roentgenol. **69**, 242, 1953. —31) 若林他：臨放線，**2**, 2, 93，昭32. —32) 小坂他：癌の臨，**3**, 1, 36，昭32. —33) 黒川他：外科診療．**1**, 2, 140, 昭34. —34) 山形他：治療，42，2，324，昭35. —35) 入江他：日医事新報，**1870**，24，昭35. —36) 堀：日医放会誌，**19**，9, 1882, 昭34. —37) 三浦：臨放線，**4**, 1, 22，昭34.