OUKA
Osaka University Knowledge Archive

Title	透析シャント不全に対するステント治療の長期成績
Author(s)	後藤, 靖雄; 田部, 周市; 石橋, 忠司 他
Citation	日本医学放射線学会雑誌. 2004, 64(8), p. 564-569
Version Type	VoR
URL	https://hdl.handle.net/11094/15845
rights	
Note	

Osaka University Knowledge Archive : OUKA

https://ir.library.osaka-u.ac.jp/

Osaka University

透析シャント不全に対するステント治療の長期成績

後藤　靖雄[1)]　田部　周市[2)]　石橋　忠司[3)]
高橋　昭喜[3)]　山田　章吾[4)]

1）仙台社会保険病院放射線科　2）渡辺病院
3）東北大学大学院量子診断学　4）同量子治療学

Peripheral Venous Stenoses of Hemodialysis Shunts: Improved long-term patency rates with stent placement

Yasuo Gotoh[1)], Shuichi Tanabe[2)], Tadashi Ishibashi[3)], Shoki Takahashi[3)], and Shogo Yamada[4)]

Purpose: The purpose of this study was to evaluate the effectiveness of endovascular stents placed in the peripheral veins of hemodialysis shunts.
Materials and Methods: 156 endovascular stents were placed in the peripheral veins of 155 hemodialysis shunts with 220 stenoses. Among these, 106 stenoses of 93 hemodialysis shunts had been treated by percutaneous transluminal angioplasty (PTA) before stent placement.
Results: The initial success rate was 97.7%. Primary radiologic patency rates of the stents at 6 months, 1 year, and 2 years were 69.8%, 49.1%, and 45.8%, respectively. Secondary radiologic patency rates at 1 year, 2 years, and 3 years were 94.0%, 91.8%, and 88.0%, respectively. Primary clinical patency rates at 6 months, 1 year, and 2 years were 64.4%, 43.4%, and 27.3%;, while secondary clinical patency rates at 1 year, 2 years, and 3 years were 93.5%, 86.5%, and 73.4%, respectively. Radiologic and clinical primary patency rates of 106 stenoses and 93 hemodialysis shunts were significantly higher than those of PTA that had been performed before stents were placed.
Conclusion: Stent placement for stenoses of the peripheral veins of hemodialysis shunts recurring in three months and treated by PTA alone can improve long-term patency.

Research Code No.: *508.4*

Key words: *Hemodialysis, Shunt, Vascular access, Stent*

Received Aug. 18, 2003; revision accepted Oct 12, 2004

1) Department of Radiology, Sendai Social Insurrance Hospital
2) Watanabe Hospital
3) Department of Diagnostic Radiology, Tohoku University Graduate School of Medicine
4) Department of Therapeutic Radiology, Tohoku University Graduate School of Medicine

別刷請求先
〒981-8501　仙台市青葉区堤町3-16-1
仙台社会保険病院　放射線科
後藤　靖雄

はじめに

近年，透析シャントのトラブルに対するInterventional Radiology（以下IVR）による治療[1)-14)]が増加している．しかしながらIVRの中心となるバルーンPTA（percutaneous transluminal angioplasty；以下PTA）による治療は，初期成功率は高いものの短期間での再狭窄が問題[1)-3), 5), 9), 10)]である．近年，開存期間の延長を図るため金属ステント（以下ステント）による治療[4), 6), 8), 10)-14)]が報告されているが，PTAに対する優位性を明確にした報告[11), 13)]は未だ少ない．そこで今回，当科で行った前腕・上腕の病変に対するステント治療例についてステント治療後とステント治療前に施行したPTAの成績を比較し，ステント治療の有用性を検討するとともに，ステントの留置部位別の開存率も比較検討し，今後のステント留置部位の適応拡大の可能性についても検討した．また前腕のシャント静脈における至適ステントを検討するため，前腕に留置したballoon-expandable stentとself-expandable stentの開存率を比較検討した．

対象および方法

当科では原則として，PTA後2回続けて3カ月以内に再狭窄を来した例をステント治療の適応としている．今回はこれまでの300回を超えるステント治療のうち1997年10月から2001年12月までに前腕・上腕にステントを留置した155例，のべ177回を対象とし，2003年4月時点での開存期間を用いた．対象は男性81例，女性74例であり，年齢は25～90歳，平均59.8歳であった．透析歴は70日～最長27年5カ月，平均8年11カ月であり，シャントの造設回数は1～12回，平均2.2回，シャント造設から21日～25年6カ月，平均5年6カ月であった．シャントの種類はnative shuntが126例，graft shuntが29例で，シャントトラブルの種類は狭窄が140回，血栓性閉塞が37回であった．ステント留置対象病変は220病変であり，その内訳は前腕が128病変（58.2%），上腕が58病変（26.4%），動静脈吻合部が12病変（5.5%），関節屈曲部が22病変（10.0%）で，さらにこれらのうち動静脈吻合部12病変の内訳はストレート状の吻合部が5病変（2.3

%)，通常のV字型吻合部が7病変(3.2%)で，関節屈曲部22病変の内訳は手関節が3病変(1.4%)，肘関節が19病変(8.6%)であった．

使用したステントはballoon-expandable stentが38病変に39個で，その内訳はPALMAZ™ stent(Cordis社製)が37病変に38個，AVE™ stent(Medtronic AVE社製)が1病変に1個，self-expandable stentは183病変に156個で，その内訳はSYMPHONY™ stent(Boston社製)が4病変に4個，SMART™ stent(Cordis社製)が23病変に21個，Easy Wallstent™(Boston社製)が156病変に131個であった．

初期成功率に関しては臨床的に流量あるいは症状が改善し，その状態が1週間以上継続したものを初期成功例として算定した．開存率はKaplan-Meier法を用い，病変別の画像上の開存率と，患者別の臨床上の開存率をそれぞれ算出した．画像上の開存率とは，3カ月ごとのシャント造影でステント留置部位の狭窄率が50%未満の場合を開存として算出し，ステント治療1回ごとの開存期間をみた一次開存率と，その後にIVRを追加した場合でもステント治療時からの開存期間をみた二次開存率を算出した．患者別の臨床上の開存率は，臨床的に流量低下あるいは症状の再燃した時点を再狭窄とし，また流量低下あるいは症状の再燃がなくとも定期的なfollow-upのシャント造影で画像上再狭窄が認められ予防的にPTAが行われた場合はその時点で再狭窄として計算し，ステント治療1回ごとの開存期間をみた一次開存率と，その後にIVRを追加した例でもステント治療時からの開存期間をみた二次開存率を算出した．その上で以下の項目について検討した．

1．ステント留置前後での開存曲線の検討：ステント治療前にPTAの既往がある93例106病変について，ステント治療後とステント治療前PTA単独後の106病変についての画像上一次開存曲線と，93例の臨床上一次開存曲線をそれぞれ比較した．

2．ステント留置部位別の開存曲線の検討：ステント留置部位別に，前腕・上腕・native shuntの動静脈吻合部・関節屈曲部の4群について画像上一次開存曲線を比較した．

3．ステント種類別の開存曲線の検討：外力の影響を最も受けやすい前腕の病変に適したステントの種類を検討するため，前腕に留置したballoon-expandable stentの画像上一次開存曲線とself-expandable stentのそれを比較した．

4．ステント近傍の新病変の検討：ステントを留置することにより新たな狭窄が惹起される可能性についても考慮し，ステントの留置対象となった狭窄以外にステント近傍に新たに出現した狭窄について検討した．

なお，上記項目の統計学的検討はCox-Mantel testを用いた．

結　果

ステント治療の初期成功率は97.7%(173/177回)であり，全例で処置を必要とするような合併症はなかった．初期不成功例4例は，いずれも血栓性閉塞の治療でステント治療まで行ったものの，1週間以内に再閉塞を来したものである．経過観察は，初期成功例173回中162回について行い(追跡率91.5%)，156回分については3カ月ごとに外来でシャント造影を行い，外来受診のできなかった6回分については透析施設に電話で臨床的に透析シャントが使用可能であった期間を聞き取り調査した．観察期間は1カ月～最長61カ月，平均21.8カ月であった．

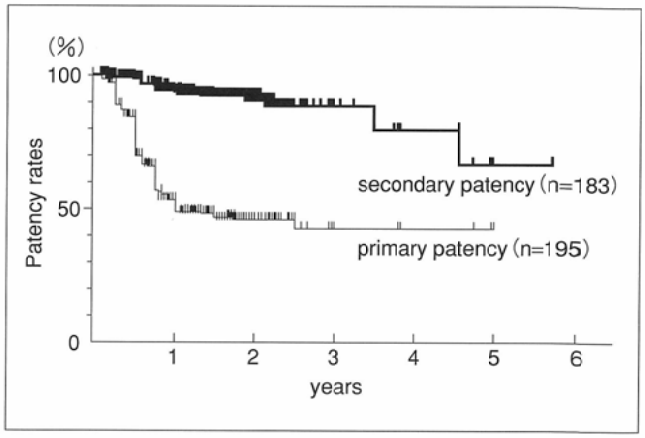

Fig. 1　Primary and secondary radiologic patency rates.

画像で経過観察し得た156回159個の留置ステントのうち，肘部のnative shuntの吻合部をまたいでV字に留置したSMART™ stentの1例でステント中央での離断を，また肘関節をまたいで留置したEasy Wallstent™の1例でステント前腕側端の一部変形を認めたが，いずれも臨床的に問題はなく，SMART™ stent離断例は留置後42カ月現在開存中であり，Easy Wallstent™留置例は，その後の近傍の再狭窄に対して変形部分を含めてstent-in-stentで更に長いステントを留置し，やはり初回留置後34カ月現在開存中である．

経過観察中にシャント不全を来した例については血栓除去療法，血栓溶解療法，バルーンPTA，ステント留置などIVR治療を第一選択として行い，特にステント内再狭窄に対してはバルーンPTAを第一選択として行い，バルーンPTAで短期間で再狭窄を繰り返す例に対してはstent-in-stentで新たにステントを留置した．

病変別の画像上の一次開存率は6カ月；69.8%，12カ月；49.1%，24カ月；45.8%，画像上二次開存率は12カ月；94.0%，24カ月；91.8%，36カ月；88.0%であった(Fig. 1)．患者別の臨床上一次開存率は6カ月；64.4%，12カ月；43.4%，24カ月；27.3%，臨床上二次開存率は12カ月；93.5%，24カ月；86.5%，36カ月；73.4%であった(Fig. 2)．

以下に検討項目についての結果を述べる．

1．ステント留置前後での開存曲線の検討：106病変のステント留置前PTA単独後とステント治療後の画像上一次開存曲線の検討では，PTA単独後の開存率が6カ月；0%であったのに対して，ステント留置後の開存率は6カ月；65.6

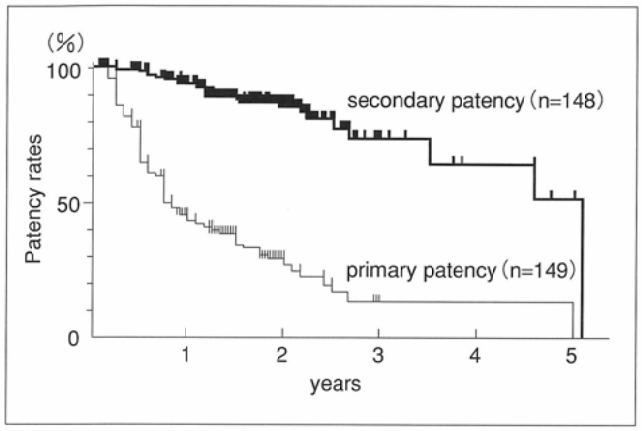

Fig. 2 Primary and secondary clinical patency rates.

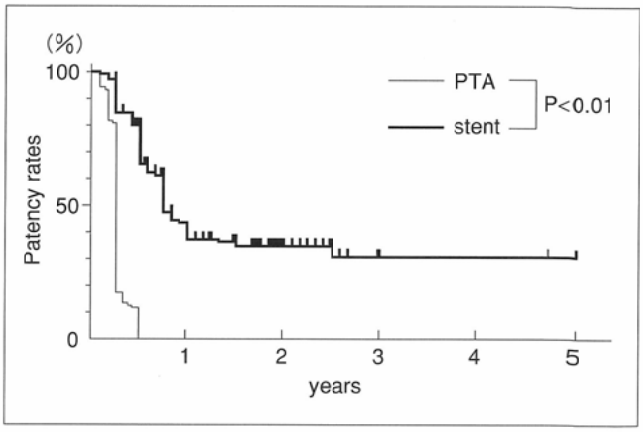

Fig. 3 Comparison of primary radiologic patency rates between PTA only and stenting.

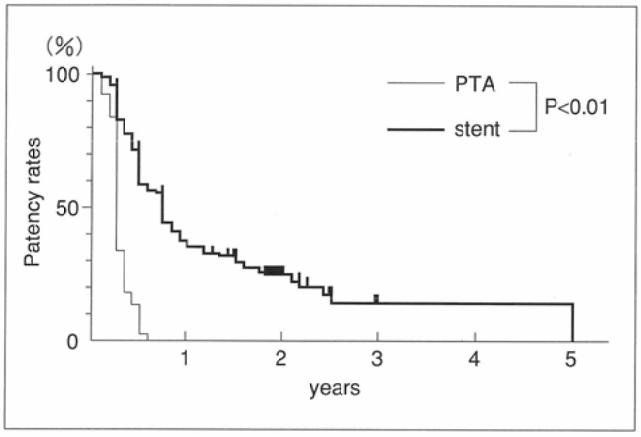

Fig. 4 Comparison of primary clinical patency rates between PTA only and stenting.

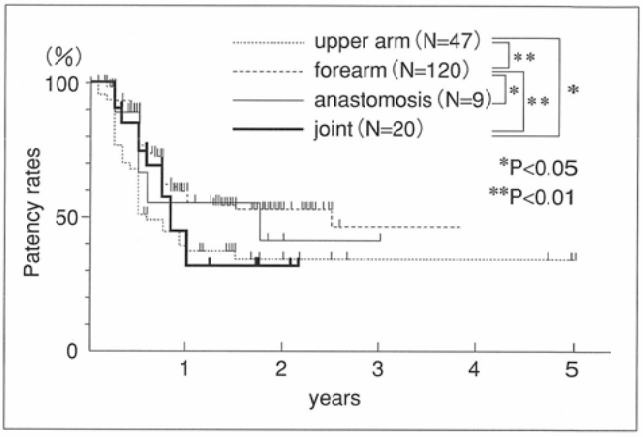

Fig. 5 Primary radiologic patency rates of upper-arm, forearm, anastomosis, and joint.

%，12カ月；37.6%であり，ステント留置後がPTA単独後に比べて有意に($P < 0.01$)開存率が高かった(Fig. 3)．また93例のステント留置前PTA単独後とステント治療後の臨床上一次開存曲線の比較でも，PTA単独後の開存率が7カ月；0%であったのに対して，ステント留置後の開存率は6カ月；58.8%，12カ月；35.3%であり，ステント留置後がPTA単独後に比べて有意に($P < 0.01$)開存率が高かった(Fig. 4)．

2．ステント留置部位別開存曲線の検討：ステント留置部位別の画像上一次開存曲線の比較では，前腕群が上腕群($P < 0.01$)・関節屈曲部群($P < 0.01$)・native shuntの動脈瘤吻合部群($P < 0.05$)に比べて，また関節屈曲部群が上腕群native shuntの動脈瘤($P < 0.05$)に比べて有意に開存率が高かった(Fig. 5)．

3．ステント種類別開存曲線の検討：前腕に留置し経過観察し得たballoon-expandable stentは，シャント造設直後の吻合部に留置したAVE™ stent(coronary stent)1例とPALMAZ™ stent 24例であったため，サイズが特に小さいAVE™ stentを除いてPALMAZ™ stent 24例を対象とした．一方，前腕に留置し経過観察し得たself-expandable stentは96例で，その内訳はEasy Wallstent™ が85例，SMART™ stentが7例，SYMPHONY™ stentが4例であった．Balloon-expandable stentとself-expandable stentの画像上一次開存曲線の比較では，self-expandable stentがballoon-expandable stentよりも有意に($P < 0.01$)開存率が高かった(Fig. 6)．ただし扁平化したPALMAZ™ stentも，そのほとんどがバルーンPTAで再拡張が可能であった．

4．ステント近傍の新病変の検討：画像で経過観察が可能であった156症例159個のステントのうち，その留置部位近傍に新たな狭窄が出現したのは，62個(39.0%)であった．新たな狭窄の出現部位を以下の6区域に分類した(Fig. 7)．区域①：ステントよりも上流，区域②：上流側ステント端付近，区域③：ステント留置対象病変より上流側のステント内，区域④：ステント留置対象病変より下流側のステント内，区域⑤：下流側ステント端付近，区域⑥：ステントよりも下流．

区域別の新たな狭窄の出現頻度は，区域①；1.9%，区域②；8.2%，区域③；2.5%，区域④；4.4%，区域⑤；18.9%，区域⑥；14.5%であった．

考　察

透析シャントのPTAは初期成功率は比較的高いが，1回のPTAで得られる一次開存率は，他の領域のPTAの一次開存率[15), 16)]と比べて低いのが一般的[1)-3), 5), 9), 10)]である．すなわち透析シャント不全に対しては短期間でIVRを繰り返して，そのシャントの開存を保っているのが現状である．短期間でIVRを繰り返すことは患者のQOLの点からも医療経済の点からも好ましくなく，IVRの間隔をのばす工夫が求められている．そのため透析シャントの狭窄病変に対するステント治療が諸家から報告[4), 6)-8), 10)-14)]されているが，graft shuntの狭窄を無作為に2群に分け通常のPTAとステント留置後の開存率を比較したBeathardの報告[10)]では開存率に有意差はなかったとされ，数ある報告の中でもPTAに対してステント治療の優位性を明らかに示したのは，ステント治療前に比べてステント治療後にIVRの間隔が有意に延長したとするTurmel-Rodriguesらの報告[11), 13)]があるにすぎない．そこで今回当科でのステント治療例について，定期的なシャント造影による画像上の開存率と，症状の有無からみた臨床上の開存率をそれぞれ，ステント留置前のPTA後と，ステント留置後で比較検討し，画像的，臨床的なステントの優位性を検討した．その結果，ステント治療例の一次開存率は，他の領域のステント留置後の一次開存率[17), 18)]と比べてまだまだ不良であるが，当科でのステント治療例はその大部分が，もともと他の領域よりも長期成績不良な透析シャントにあってその中でもPTA後3カ月で再狭窄を来してしまう，いわば成績不良群であることを考慮すると，そのような例に対しては病変別の画像上一次開存曲線の比較でも，また患者別の臨床上一次開存曲線の比較でも有意差を持ってPTA単独後よりもステント留置後の方が開存率が高くなっており，特にPTAで短期間に再狭窄を来す例においては，ステント治療を行うことで開存期間を有意に延長し得ることが証明され，ステント治療の適応の妥当性が示唆された．

また，透析シャントの存在部位の性格上，病変が屈曲の強い吻合部(Fig. 8)や，手関節・肘関節(Fig. 9)など関節屈曲部に少なくないことも透析シャントに対するIVRの問題点であり，検索した範囲ではこれら動静脈吻合部や関節屈曲部にステントを留置した報告はないが，当科ではこれらの部位にも積極的にステントを留置してきた．現在までのところ，曲がりのきつい吻合部に留置したSMART™ stentの1例で離断と，肘関節をまたいで留置したEasy Wallstent™の1例で端の変形を経験した．いずれも臨床的には問題とはならなかったものの，SMART™ stentの方は曲がりの強い吻合部のような部位への留置には適していないものと考えられ，Easy Wallstent™であれば離断などは避けられたものと思われ，また端の変形したEasy Wallstent™の1例では，肘の屈曲に合わせて変形した側のステント端が血管の蛇行部分により血管壁に当たっており，ステント端が血管壁に当たらないように留置すれば変形を避けられたものと考えられた．

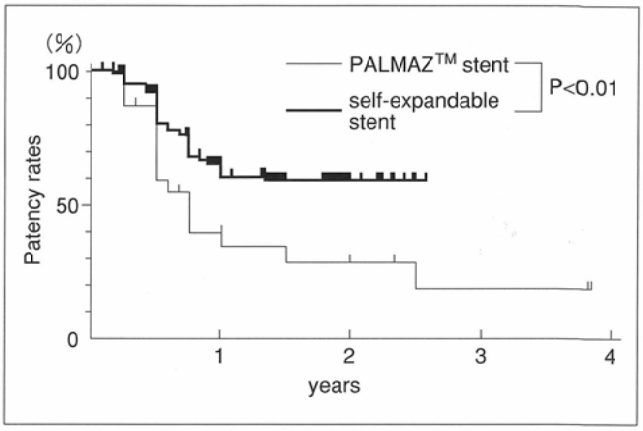

Fig. 6　Primary radiologic patency rates of PALMAZ® stent and self-expandable stent.

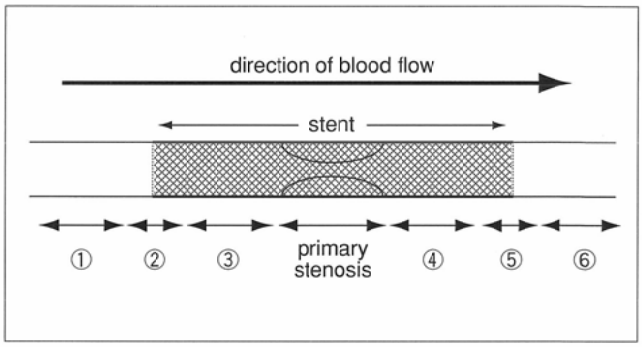

Fig. 7　Schema of the locations of stent-related stenoses.

ステント留置部位別の画像上一次開存率の比較検討では，前腕・上腕・native shuntの動静脈吻合部・関節屈曲部の4群に分けて検討した結果，前腕群の開存率が，上腕・native shuntの動静脈吻合部・関節屈曲部の3群に対して有意に高く，また関節屈曲部群が上腕群に対して有意に開存率が高かった．このうち，動静脈吻合部群と関節屈曲部群については症例数が少ないため今後症例を重ねないと明確なことは言えないが，現時点で少なくとも両群の開存が他の部位と比較して著明に不良となる印象はない．上腕群の開存率の低さについては，前腕群では全例がnative shuntであったのに対して，上腕群はgraft shuntが55％を占めていることに起因するのではないかと考えられた．Turmel-Rodriguesら[11)]もgraft shunt群がnative shunt群よりも再狭窄が短期間かつ高率に起こることを報告しており，より成績の不良なgraft shuntが多く含まれる上腕群が前腕群に比して開存率が低くなっているものと推測された．

前腕のシャント静脈の病変に留置するステントの種類としては，前腕では特に外力の影響を受けやすく，例えば頸動脈に留置されたPALMAZ™ stentでは留置後6カ月で変形を来す例は全体の2.5％にすぎない[17)]が，前腕のシャント静脈に留置されたPALMAZ™ stentでは日頃加えられる外力

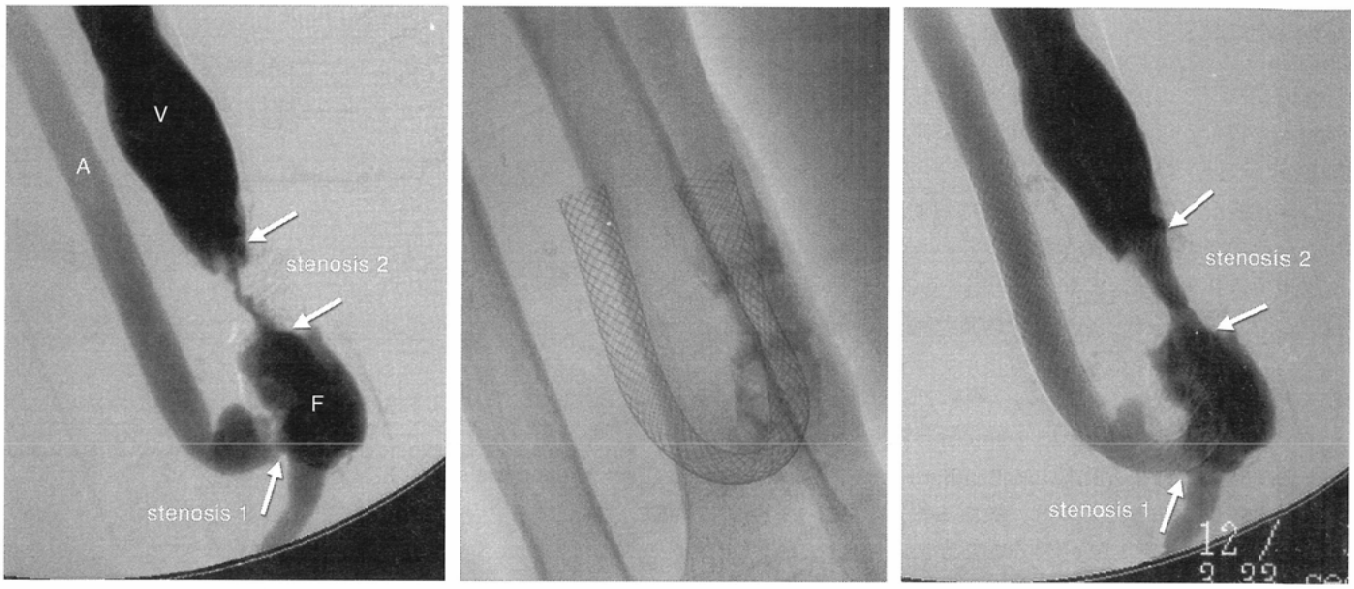

Fig. 8 Images show angioplasty and insertion of an Easy Wallstent® in a stenosed native shunt.
A: Before angioplasty, severe stenoses were found in the radial artery and draining vein (arrows).
B, C: After angioplasty and insertion of an Easy Wallstent®, both the radial artery and draining vein are fully patent.

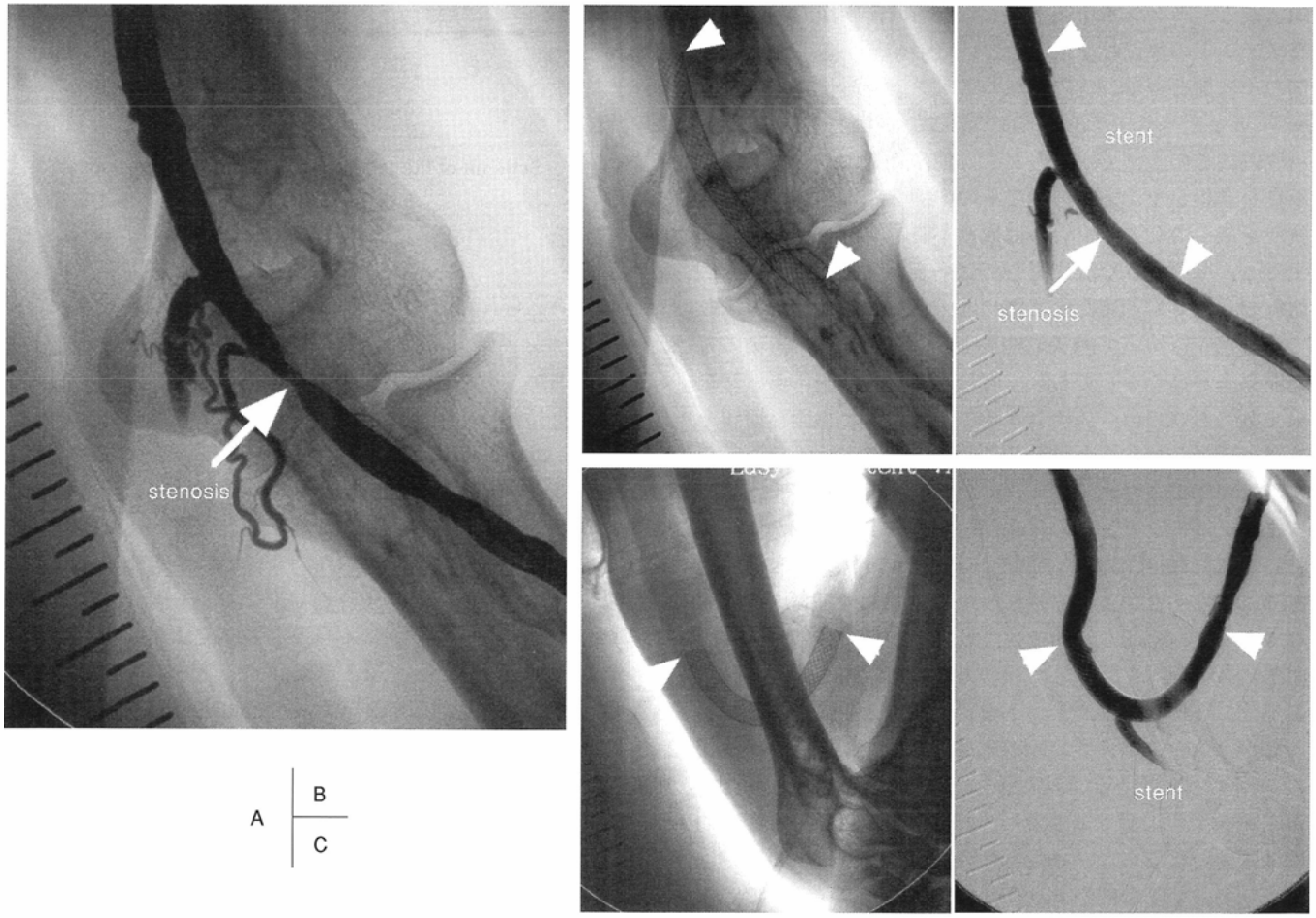

Fig. 9 Images show angioplasty and insertion of an Easy Wallstent® at the elbow joint of draining vein.
A: Before angioplasty, moderate stenosis was found in the draining vein at the elbow joint (arrow).
B: After insertion of an Easy Wallstent® (100 mm long, 6 mm in diameter) at the elbow joint.
C: With bending of the elbow, the draining vein and the inserted stent are fully patent.

により短期間で変形することが容易に予想され，self-expandable stentの方が適しているものと考えられたが，実際に留置したPALMAZ™ stentと各種balloon-expandable stentの画像上一次開存曲線の比較では，予想通りself-expandable stentの開存率が，有意にPALMAZ™ stentの開存率よりも高いという結果が得られ，前腕など特に外力を受けやすい部位では，復元力のあるself-expandable stentが望ましいことが改めて確認された．

留置部位近傍に新たに出現した狭窄についての検討では，ステント近傍に新たに出現した狭窄の区域別の検討では，のべ80区域に新たな狭窄の出現が認められたが，このうち下流側ステント端付近の30区域(37.5%)，ステントよりも下流の23区域(28.8%)，上流側ステント端付近の13区域(16.3%)の順に多く，ステント留置対象病変よりも下流側でのべ60区域と全体の75%を占める結果となった．このうち上流側のステント端付近の狭窄の出現についてはステント端による機械的刺激による内膜肥厚の関与が，そしてステント下流端からステント下流にかけての狭窄の出現については，下流側ステント端の機械的刺激・ステント出口付近の乱流・ステント部分と静脈部分のコンプライアンスミスマッチなどで内膜肥厚が惹起されるためと推測された．

まとめ

PTA後に短期間で再狭窄を繰り返す例に対するステント治療は開存期間を有意に延長させることができ，患者のQOLの点からも医療経済の点からも有効な治療法である．Self-expandable stentの中でも特にフレキシブルなEasy Wallstent™を用いればnative shuntの動静脈吻合部や，手首・肘などの関節屈曲部への留置も可能であり，今後ますます適応の幅が拡がることが期待される．

文　献

1) Lawrence PF, Miller FJ, Mineau d E: Balloon catheter dilatation in patients with failing arteriovenous fistulas. Surgery 89: 439–442, 1981
2) Glanz S, Gordon D, Butt KM, et al: Dialysis access fistulas: treatment of stenoses by transluminal angioplasty. Radiology 152: 637–642, 1984
3) Glanz S, Gordon D, Butt KM, et al: The role of percutaneous angioplasty in the management of chronic hemodialysis fistulas. Ann Surg 206: 777–781, 1987
4) Zollikofer CL, Largiader I, Bruhlmann WF, et al: Endovascular stenting of veins and grafts: preliminary clinical experience. Radiology 167: 707–712, 1988
5) Gmelin E, Winterhoff R, Rinast E: Insufficient hemodialysis access fistulas: late results of treatment with percutaneous balloon angioplasty. Radiology 171: 657–660, 1989
6) Gunther RW, Vorwerk D, Bohndorf K, et al: Venous stenoses in dialysis shunts: treatment with self-expanding metalic stents. Radiology 170: 401–405, 1989
7) Quinn SF, Schuman ES, Comdr LH, et al: Venous stenoses in patients who undergo hemodialysis: treatment with self-expandable endovascular stents. Radiology 183: 499–504, 1992
8) Zollikofer CL, Antonucci F, Stuckmann G, et al: Use of the wallstent in the venous system including hemodialysis-related stenoses. Cardiovasc Intervent Radiol 15: 334–341, 1992
9) Beathard GA: Percutaneous transvenous angioplasty in the treatment of vascular access stenosis. Kidney Int 42: 1390–1397, 1992
10) Beathard GA: Gianturco self-expanding stent in the treatment of stenosis in dialysis access grafts. Kidney Int 43: 872–877, 1993
11) Turmel-Rodrigues L, Pengloan J, Blanchier D, et al: Insufficient dialysis shunts: improved long-term patency rates with close hemodynamic monitering, repeated percutaneous balloon angioplasty, and stent placement. Radiology 187: 273–278, 1993
12) Vorwerk D, Guenther RW, Mann H, et al: Venous stenosis and occlusion in hemodialysis shunts: follow-up results of stent placement in 65 patients. Radiology 195: 140–146, 1995
13) Turmel-Rodrigues L, Blanchard D, Pengloan J, et al: Wallstents and craggstents in hemodialysis grafts and fistulas: results for selective indications. JVIR 8: 975–982, 1997
14) Patel RI, Peck SH, Cooper SG, et al: Patency of wallstents placed across the venous anastomosis of hemodialysis grafts after percutaneous recanalization. Radiolody 209: 365–370, 1998
15) Johnston KW: Iliac arteries: reanalysis of results of balloon angioplasty. Radiology 186: 207–212, 1993
16) Gallino A, Mahler F, Probst P, et al: Percutaneous transluminal angioplasty of the arteries of the lower limbs: a 5 year follow-up. Circulation 70(4): 619–623, 1984
17) Wholey MH, Wholey M, Mathias K, et al: Global experience in cervical carotid artery stent placement. Cathet Cardiovasc Intervent 50: 160–167, 2000
18) Palmaz JC, Laborde JC, Rivera FJ, et al: Stenting of iliac arteries with the Palmaz stent: experience from a multicentric trial. Cardiovasc Intervent Radiol 15: 291–297, 1992