OUKA
Osaka University Knowledge Archive

Title	造影fast spoiled GRASS法による下肢静脈の MRA
Author(s)	田島, なつき; 伊藤, 公一郎; 岡田, 進 他
Citation	日本医学放射線学会雑誌. 1995, 55(7), p. 511-512
Version Type	VoR
URL	https://hdl.handle.net/11094/15855
rights	
Note	

Osaka University Knowledge Archive : OUKA

https://ir.library.osaka-u.ac.jp/

Osaka University

造影fast spoiled GRASS法による下肢静脈のMRA

田島なつき[1)]　伊藤公一郎[1)]　岡田　進[1)]　保坂　純郎[1)]
田島　廣之[2)]　隈崎　達夫[2)]　浅野　哲雄[3)]　加藤　丈司[1)]

1）日本医科大学付属千葉北総病院放射線科　2）日本医科大学付属病院放射線科
3）日本医科大学付属千葉北総病院胸部外科

MR Angiography of the Venous System of Lower Extremities with Gadolinium-enhanced Fast Spoiled GRASS

Natsuki Tajima[1)], Koichiro Ito[1)], Susumu Okada[1)], Junro Hosaka[1)], Hiroyuki Tajima[2)], Tatsuo Kumazaki[2)], Tetsuo Asano[3)] and Jyoji Kato[1)]

MR angiography (MRA) of the venous system of the lower extremities was carried out in 10 patients with varicose veins using the Gd-DTPA-enhanced Fast Spoiled GRASS (FSPGR) method. The quality of imaging of the popliteal vein (n=20), calf deep vein (n=20), varicose vein (n=12), and femoral vein (n=6) were assessed in terms of four categories : excellent, good, marginally adequate and nondiagnostic. Nineteen popliteal veins, seventeen calf deep veins, and nine varicose veins were judged as excellent or good. All femoral veins were evaluated as excellent. Enhanced FSPGR was useful for the preoperative evaluation of patients with varicose veins.

Research Code No. : 508

Key words : *MR angiography, Venography, Varix Gadolinium-DTPA*

Received Jan. 11, 1995 : revision accepted Mar. 22, 1995

1) Department of Radiology, Chiba-Hokusou Hospital, Nippon Medical School
2) Department of Radiology, Nippon Medical School Hospital
3) Department of Thoracic Surgery, Chiba-Hokusou Hospital, Nippon Medical School

はじめに

MRAの静脈系に対する応用はいまだ少ない[1)-4)]．今回我々はGd-DTPAを併用したfast spoiled GRASS (FSPGR)法を用いて下肢静脈の描出を試みたところ，良好な結果を得たので報告する．

対象と方法

下肢静脈瘤のMRAを行った10例を対象とした．全例，MRAと同日通常の下肢静脈造影を行い，静脈瘤の確定診断を得た．また，検査に先立ち，被験者の了承を得た．使用機種はGE社製超電導型MR装置SIGNA advantage 1.5Tで，躯幹用コイルを用いた．

撮影条件はTR 24.9msec，TE 2.3msec，matrix 256×192，NEX 1，FOV 35-48cm，スラブ厚84mm・32 partition，flip angle 20度とした．造影剤は肘静脈よりGd-DTPA 20mlをワンショットにて静注．直後より下腿部の3次元撮像を開始し，約10分後まで数回の撮影を繰り返した．1回の撮像時間は，約2分であった．症例により大腿部についても引き続き撮像を行った．撮影はChemical Shift Selective法による脂肪抑制を併用して冠状断で行い，maximum intensity projection処理にて観察した．

実際の評価に際しては，膝静脈(n=20)・下腿深部静脈(n=20)・静脈瘤(n=12)・大腿静脈(n=6)の4部位に分け，3名の放射線専門医が，各々の部位について血管の描出能を優，良，可，不可の4段階に視覚的に評価した[4)]．

結　果

膝静脈・下腿深部静脈・静脈瘤・大腿静脈で，各々優は14肢・12肢・7肢・6肢，良は5肢・5肢・2肢・0肢，可は0肢・1肢・2肢・0肢，不可は1肢・2肢・1肢・0肢であった．症例をFig.1に示す．

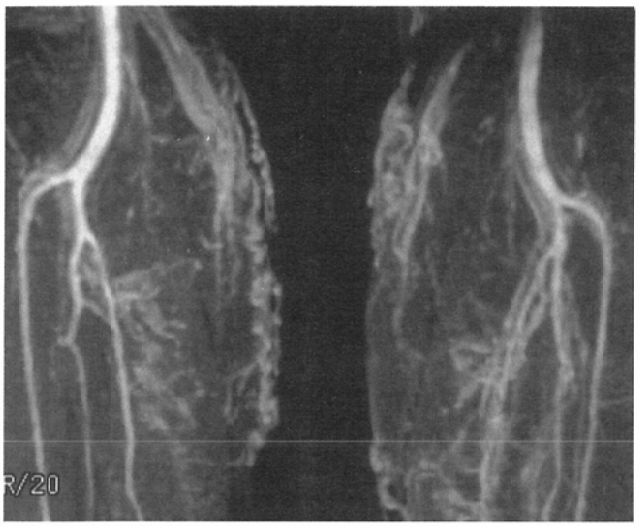

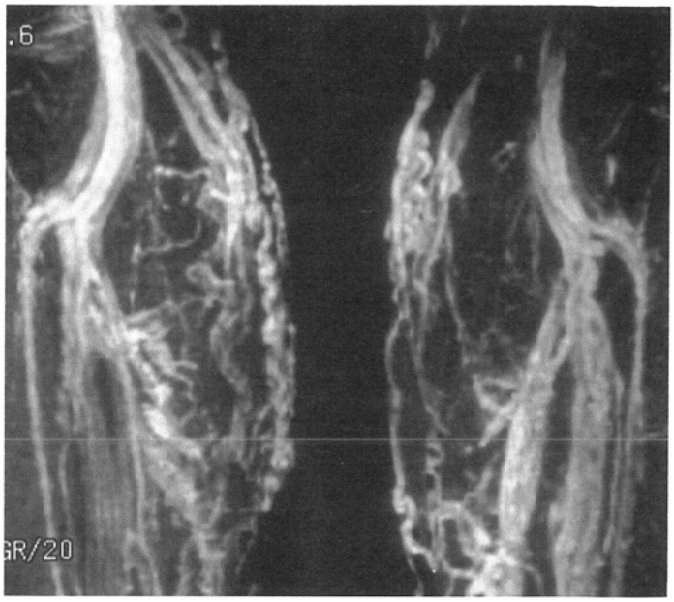

A | B
C

Fig.1 A 56-year-old man with bilateral varicose veins of lower extremity
(A) Late arterial phase of MR angiogram of the calf
(B) Venous phase of MR angiogram of the calf : Not only varicose veins but also deep calf veins are demonstrated clearly, and evaluated as excellent.
(C) MR angiogram of the thigh: Femoral veins are clearly opacified, and evaluated as excellent.

考　察

下肢静脈造影は，未だときに副障害を引き起こすため，侵襲の少ない検査法が望まれていた[5]．MRAは血管系の優れた非侵襲的検査法として注目を集めているが，下肢静脈瘤に対する報告はほとんど認められない[3]．下肢深部静脈血栓症を対象とする深部静脈の描出の試みについては，2次元Time of flight法・2次元Phase contrast法・およびFast spin echo法によるT2強調像の報告が見られている[2)-4)]が，前2者ではその描出はときに不十分なことがあり，後者では比較的流速の速い静脈の描出が劣る場合がある．

Gd-DTPA投与後のFSPGR法では，静脈瘤のみならず，深部静脈の描出も良好であった．造影剤のT1短縮効果により，血管自体が血流速度によらず明瞭に造影されるためと思われる[6]．また，撮像方向を冠状断としているため下肢全体を1回で撮像でき，検査時間が比較的短くてすむ点も有用であった．一方，穿通枝の描出や静脈弁の評価は困難であった．また，動静脈が同時に描出されるため，Gd-DTPA投与直後の動脈相との比較が必要であり，ときに両者の識別が困難となる場合も見られた．今後の検討が必要と考える．

文　献

1)藤川隆夫：下肢のMR Angiography. 日磁医誌 10 : 537-545, 1990
2)Lanzer P, Gross GM, Keller FS, and Pohost GM : Sequential 2D inflow venography : initial clinical observations. Magn Reson Med 19 : 470-476, 1991
3)樋口順也，湯浅祐二，井筒　睦，他：Hybrid fat suppression multishot RAREによる下肢静脈撮像．日本医放会誌　53 臨増：s258，1993
4)橋本博美，中塚春樹，椿本光男，他：2次元位相コントラスト法による下肢静脈のアンギオグラフィー．日磁医誌　14(1)：11-19，1994
5)隈崎達夫，田島廣之，伊藤公一郎，他：Ioversolによる四肢血管撮影—II．下肢静脈造影—．脈管学　30(9)：1125-1129，1990
6)Prince MR : Gadolinium-enhanced MR aortography. Radiology, 191 : 155-164, 1994