OUKA
The University of Osaka
Institutional Knowledge Archive

Title	乳腺腫瘍のレントゲン学的並びに臨床的研究
Author(s)	深見, 敦夫
Citation	日本医学放射線学会雑誌. 1959, 19(3), p. 572-605
Version Type	VoR
URL	https://hdl.handle.net/11094/15865
rights	
Note	

The University of Osaka Institutional Knowledge Archive : OUKA

https://ir.library.osaka-u.ac.jp/

The University of Osaka

特別掲載

乳腺腫瘍のレントゲン学的並びに臨床的研究

東京医科歯科大学第1外科（主任 川島健吉教授）
深見 敦夫

（昭和34年4月28日受付）

目 次

緒言
研究対象
撮影条件の検討
(1) 研究方法及び研究対象
(2) 研究成績
i) 電圧の至適条件
ii) 電流の変化と至適条件
(3) 小括
正常乳腺とその生理的変化のレ線像
(1) 正常乳腺
(2) 性周期による変化
(3) 妊娠及び授乳期乳腺
乳腺腫瘍のレ線像
(1) 線維腺腫
(2) その他の良性乳線腫瘍
(3) 乳癌
(4) 小括
臨床的研究とレ線所見
(1) 年令
(2) 既往歴
(3) 腫瘤の理学的所見
(4) 臨床的所見とレ線所見との関係
(5) 小括
組織学的研究とレ線所見
(1) 研究対象及びその方法
(2) 線維腺腫
(3) 乳腺症群
(4) 乳癌
(5) 小括
統計的観察
(1) 受診症例の統計的観察
(2) 手術症例の統計的観察
i) 臨床的所見による診断適中率
ii) レ線学的所見による診断適中率
iii) 誤診例の検討
(3) 小括
考按
総括
参考文献

緒 言

乳腺疾患の研究に於ては，既に幾多の秀れた業績が発表され，これらの成績を基礎としてその病因，病態生理，病変，前癌状態及び手術々式等が次第に解明せられ本疾患々者に多くの光明を与えるに到つた．然しながら臨床上，実際に患者を診断するに際し，その病変の複雑さと，臨床的症状の不確実さの故に，吾々は確定診断の目的で，止むを得ず試験切除法に頼らねばならぬ場合に屢々遭遇する．

更に近年，乳癌に対する一般の注意が喚起せられた結果，臨床所見が余り明確でなく，又腫瘤の大きさも2cm前後と云う，疾患の極く初期に受診してくる症例が多くなり，診断上の困難性は益々大きくなつて来ている．

そこで，私は乳腺疾患の鑑別診断法の1つとして，数年来レントゲン線による單純乳房撮影法を採用することにより，術前に診断を一層確実にし，試験切除に頼る頻度を減少せしめたいと考え，レ線乳房像と組織学的所見，及び臨床的，理学的所見等を対比関聯させ，これらの知見を拡げるべく努力して来た．

乳房のレ線学的研究は，1913年 Salmon[56] によつて初めて試みられた．その後 Vogel(1932)[63],

Hicken (1937)[31], Lockwood[45][46] (1913), Adair[1] (1930), Fray[10] (1932) 等により，研究は続けられたが，Leborgne[43][44] (1951) は撮影法の著しい改良を試み，この方法は特に Gershon-cohen[12]~[27] によつて多数の症例について追試が行なわれて注目せられる様になつて来た．

本法を外科医として，実地診療上に応用したのは Kratochvil[40][41] であつて，臨床的所見，組織学的所見との対比研究により，乳房のレ線像の解読上の知見に進歩をもたらした．

然し，乳腺組織は衆知の如く，性周期，妊娠，授乳等によつて著しく影響され，且つその病変もこれらの修飾を受けるため，病変自体も単一ではなく，レ線像より正確な診断を行うことは，未だ充分満足すべきものとは云えない．

研究対象

研究の主な対象とせる症例は，表1の如く昭和30年8月より昭和33年12月迄に，東京医科歯科大学第1外科教室に入院し，單純乳房レ線撮影，及び手術を施行せる 105例 109乳腺である．

表1　研究対象

	レ線撮影手術療法	手術療法	計
線維腺腫	22例	18例	40例
その他の良性腫瘍（乳腺症群）	50（54乳腺）	34	84
乳　癌	33	38	71
計	105（109乳腺）	90	195（199乳腺）

同期間中に乳房の非炎症性疾患を主訴として受診し，單純乳房レ線撮影を行い，手術を行うことなく経過を観察せる症例は88例あつたが，これらに就いては，撮影条件の検討，受診症例の分析の際，追加症例として取扱つた．

猶を，昭和20年8月より，昭和30年8月迄に当外科へ入院し，レ線検査を行わず手術のみを施行せる症例は90例で，これらも臨床的研究の際追加症例とした．

撮影条件の検討

乳腺は年令，性周期，妊娠，授乳等によつて著しい機能的，形態的変化を示すことは衆知の如くである．レ線像に於ても，その所見に顕著な変化を認めることは，論を待たない．それ故にこれら生理的条件の下で，最良のレ線像を得て，正しい読影を容易ならしめることは，病変を見誤ることなく診断を行う上に重要なことである．

(1)　研究方法及び研究対象

154例の乳腺非炎症性疾患を主訴として受診した症例に 165回の両側乳房單純レ線撮影を施行した．

レ線発生装置には，東芝ＳＤＲ—10の管球を用いた．感光材料はフジレントゲンフィルムを使用し，増感紙は用いなかつた．

管電圧は 35kVp，40kVp，45kVp，の三種類を用い，管電流は各例乳房厚毎cm宛25mAを曝射した．

乳房像の散乱線を防止する目的で，長さ17.5cm，口徑12.0cmで，胸壁への接触面を碗状に切り取つた図1の如き遮光円筒を用い，これを以つて乳房上を蔽う如くして成るべく乳房がフィルム上

図1．遮光円筒



図2．側面像撮影位置

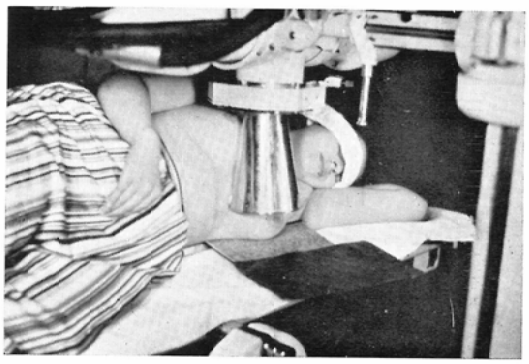

表2 管電圧の至適条件と年令

年令（才）	35KVP		40KVP		45KVP	
	例数	%	例数	%	例数	%
10—19	0	0	2	1.8	1	3.7
20—29	5	21.7	19	17.3	15	55.5
30—39	6	26.1	44	40.0	10	37.1
40—49	6	26.1	29	26.4	1	3.7
50—59	3	13.0	12	10.9	0	0
60—	3	13.0	4	3.6	0	0
計	23	14.4	110	68.8	27	16.8

に広い範囲に現われる様にし，焦点フィルム間距離を可及的短くし，平均してその距離は70～80cmであつた．

被検者の体位は，先ず図2の如く被検側の乳房を下方にした側臥位をとらせ，下面側の上肢を軽く挙上せしめ，フィルムを乳房の外側部腋窩及び側胸壁に接着せしめ管球を上方より下方に向けて照射し，乳房の側面像（lateral view）を撮り，次いで坐位とし乳房を前胸壁に対し垂直な台上に置き，フィルムを乳房下面に接着せしめ，管球を上方より下方に向けて照射し水平像（tangential view）を求めた．（図3）

図3．水平像撮影位置



（2） 研究成績

1） 電圧の至適条件

レ線像が最も見易くなる様に各年令群について，各種電圧との関係を調査すると，表2の如く40kVpが110例66.6%で最も多く，各年令群に分けて観察すると年令の上昇するに従つて至適管電圧の低下を示すことが明らかであつた．

これは乳腺組織が年令の上昇に伴つて萎縮を来

図4．電圧の変化 50才乳癌切除標本
（イ）30KVp.（ロ）35KVp.（ハ）40KVp.
（ニ）45KVp.

（ハ） （ニ）

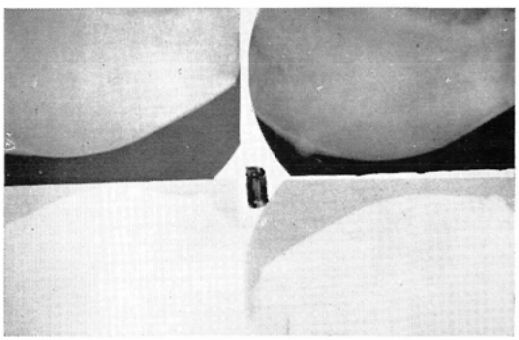

（イ） （ロ）

図5．(2)電流の変化（管電圧25KVP）
50才の乳癌切除標本
（イ）1000mA（ロ）800mA（ハ）400mA
（ニ）200mA

（ハ） （ニ）

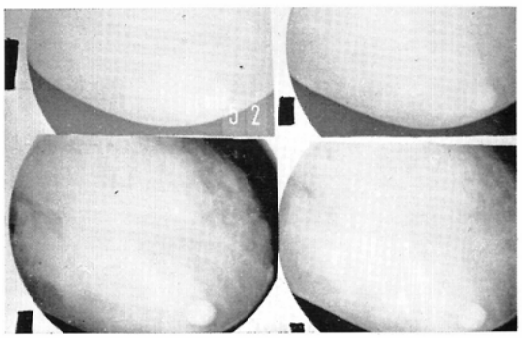

（イ） （ロ）

し，脂肪組織により置換せられ，レ線吸収度の低下を来すこと丶関係があるが，表2にも見られる如く必ずしも一律ではなかつた。

ii)　電流の変化と至適条件

図5に見られる如く50才の乳癌例に於て，管電流を 200mAS より1000mAS 迄変化せしめてその腫瘤像の明瞭度を比較検討したが，同一管電圧に於ても線量の増加により明瞭度を亢めることが明らかであつた．

乳房レ線像に於ては，至適濃度内で細部が明らかとなるためには，管電圧は余り高くないことが必要であり，然もこの管電圧は前記せる如く年令とかなり深い相関を有しているので，レ線の透過度を変えることなく黒化度を上昇せしめ，レ線像の明瞭度を高めるためには，管電流で調節するのがよいと考えられ，私は Gershon-cohen に従つて乳房厚毎cm宛25mAS を用いて撮影を行つた．

(3)　小括

管電圧及び管電流を種々変化せしめて，レ線單純乳房像の至適撮影条件について検討を行い次の結論を得た．

1)　管電流は乳房厚毎cm宛25mAS を用いた．

2)　管電圧は35，40，45kVp に於て撮影を行い少くとも3枚は行う必要があつた．

3)　増感紙は使用しなかつた．

4)　焦点フィルム間距離は出来るだけ短くした．

5)　遮光円筒を用いた．

正常乳腺とその生理的変化のレ線像

(1)　正常乳腺

レ線上正常乳腺は次の如き各組織を織別することが出来る．即ち，皮膚，皮下脂肪層，略々三角形の乳腺組織，乳房後面の透明な組織間隙，及び大胸筋等である．(図6)

レ線像上皮下脂肪層は透影層として現われ，この層に向つてクーパー氏靱帯による梁柱状の陰影が進入するのを認める．更に乳腺組織中には，交錯する線維組織による梁柱状の陰影と，迂回する血管陰影を認めることが出来る．これらの陰影は年令によつて著しく修飾を受ける．図7，図8に見られる如く処女乳房にあつては，乳房組織のレ線吸収度は高く，均等に濃い陰影として投影されるが，40才以後になると乳腺組織の退縮と脂肪組織による置換が起り，レ線吸収度は低下し，レ線像は明るくなり，線維組織による梁柱像等の細部の構造が識別され易くなる．

図6．正常乳腺レ線像　(1)

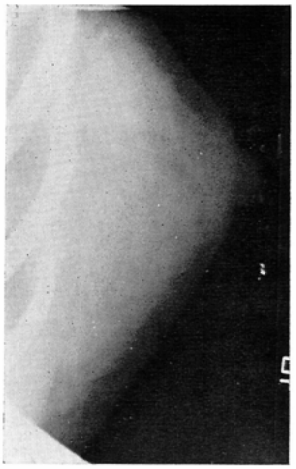

(2)

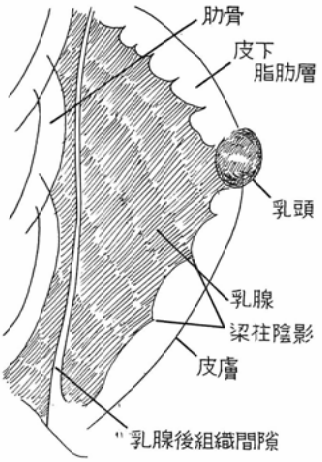

(2)　性周期による変化

性周期によつて，乳房のレ線学的構造に著しい変動を認めることは，既に陳[5)6)]，Lockwood[45)46)]，伊藤[33)]等によつて指摘されている．一方長田によると，変動は少ないものと考えている．

著者は 121例の検査対象について，年令の考慮を行わずに，月經期，月經後期，月經前期の3期に分類して，そのレ線像を検討した．

読影に際し，線維成分の影像と考えられる梁柱像，乳腺実質の変化の投影と考えられる乳腺陰影

図7．処女乳房，レ線像（1）



（2）

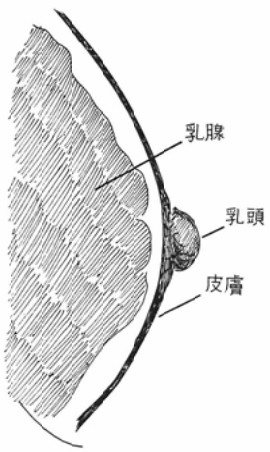

図8．閉経後乳房レ線像
症例番号20 荒○な○ 81才（1）

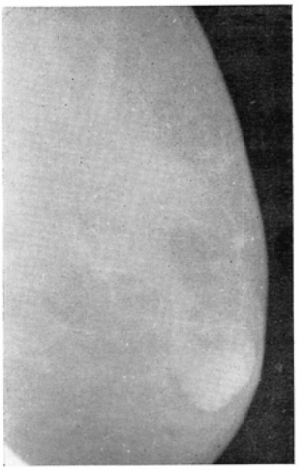

（2）

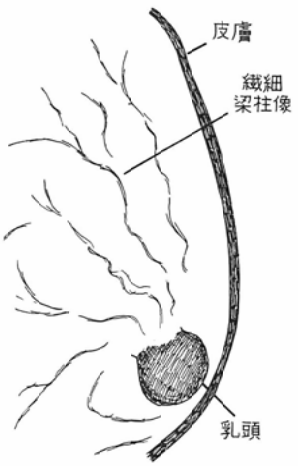

表3 性周期と乳房レ線像

	梁柱像				乳腺陰影									
	膨化		繊細		明るい		濃度＋		濃度＋＋		濃度＋＋＋		濃度＋＋＋	
	例数	%	例数	%	例数	%	例数	%	例数	%	例数	%	例数	%
月経前期	33	73.3	26	34.2	12	34.3	10	37.0	22	56.4	14	77.8	3	50.0
月経期	3	6.7	7	9.2	3	8.6	2	7.5	3	7.7	2	11.1	0	0
月経後期	7	15.6	26	34.2	9	25.7	11	40.7	11	28.2	2	11.1	1	16.7
閉経期	2	4.4	13	17.1	8	22.9	3	11.1	3	7.7	0	0	0	0
妊娠中	0	0	0	0	0	0	0	0	0	0	0	0	1	16.7
無月経	0	0	4	5.3	3	8.6	1	3.7	0	0	0	0	1	16.7
計	45	37.2	76	62.8	35	28.0	27	21.6	39	31.2	18	14.4	6	4.8

につき，濃度の程度に重点を置いた．成績は表3 3に示した如く，月經前期には梁柱様像は肥厚しているものが多く，同時に乳腺陰影の濃度が増強しているのを認めた．月經後期の対象では，梁柱様像に繊細化が見られ，乳腺陰影は，濃度の減少しているものが多かつた．月經期にあつた対象に見られた各変化は一定せず，明らかな傾向は得られなかつた．

(3)　妊娠及び授乳期乳腺

妊娠により，組織学的には乳腺組織は間質の減少と，著明な腺房の増殖を現わしてくる．とくに妊娠後半にあつては，益々この変化は進行して，間質は僅かに残存するのみとなる[52]．

図9．妊娠時の乳房レ線像
症例番号64．河○あ○子　28才♀　妊娠8ヵ月(1)

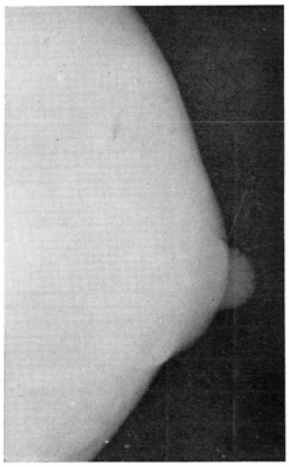

(2)

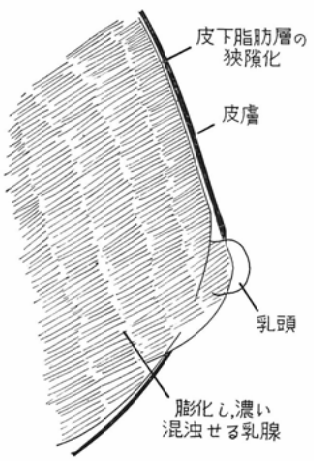

これらの変化を来した乳腺のレ線像では，図9に見る如くで，線維性組織による梁柱様像は消失し，全体に均等な濃い濃度の陰影を呈し，内部構造を識別し難くなる．又乳腺組織は三角形の形態を失つて，全体が膨化，腫脹した如き観を示す．

授乳期の変化として，組織学的に最も著しい特長は，分泌機転により惹起される．即ち間質は減少を示し，薄い血管間質を残すのみである[52]．レ線像では妊娠時と異り，均等な無構造の陰影を示すことはなくなり，図10に見られる如き層状の重なり合う，強い雲状の陰影を示す．レ線吸収度はかなり高度である．然も，梁柱様像は余り明らかではなかつた．

図10．授乳時乳房レ線像
症例番号83　野○と○江　29才♀　分娩後10ヵ月(2)



(2)

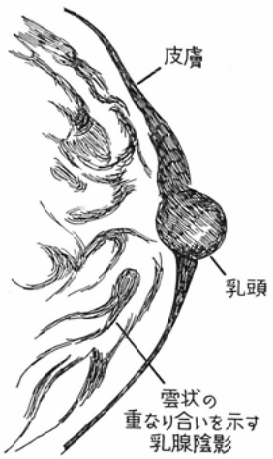

乳腺腫瘍のレ線像

受診症例中，臨床上病変を認め，外科的治療によつて組織的検索を行い得た症例は，表4の如く105例 109乳腺であつた．これらの症例を，線維腺腫，乳腺症群，乳癌の3群に分けて，その各々について，レントゲン像の分析を行つた．

(1)　線維腺腫　図11

表5に示した如く，全症例数は22例であつた．

表4　乳房レ線撮影並びに手術施行症例

	例数	%
線維腺腫	22例	21.0
乳腺症群	50 (54乳腺)	47.6
乳　癌	33	31.4
計	105 (109乳腺)	100.0

図11．線維腺腫　症例番号　108．門○は○子．36才

約3年前に偶然左乳房に腫瘤を気付いた．梅実大であつたが，その後，大いさの変化は見られない．自覚的に症状はない．

レ線像で境界明瞭な円形陰影を認め，その周囲に定型的な透明層を認めた．

触診上腫瘤は著明な，滑動感を示した．組織学的に線維腺腫管内型を示した．

月経障害なし，子1人，乳汁分泌は良好で母乳栄養を行つた．

(1)

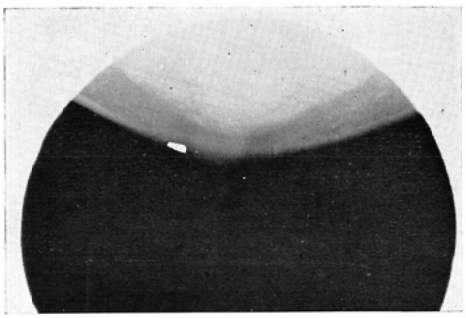

表　5　　線　維　腺　腫

症例番号	氏　名	年令	患側	臨床診断	レ線診断	レ線所見				
						濃度	形態	辺縁像	透明環	石灰沈着
29	石○　政○	34	左	線維腺腫	線維腺腫	≒	円形	平滑	＋	－
37	田○倉○サ	39	左	乳腺症	乳腺症					
44	木○ウ○子	26	右	乳腺症	線維腺腫	≒	〃	〃	＋	－
53	馬○　洋○	25	左	線維腺腫	〃	＞	〃	〃	＋	－
63	藤○　せ○	49	右	線維腺腫	〃	＞	〃	〃	＋	－
75	今○李○子	17	左	線維腺腫	〃	≒	〃	〃	＋	－
85	布○　君○	29	右	乳腺症	〃	＞	〃	〃	＋	－
92	宮○喜○美	18	左	線維腺腫	〃	≒	〃	〃	－	－
93	三○　伸○	24	右	線維腺腫	乳腺症					
94	三○　は○	43	右	乳　癌	乳　癌	＜	〃	〃	＋	－
97	斉○　治○	20	左	線維腺腫	線維腺腫	≒	〃	〃	＋	－
106	須○よ○子	32	右	線維腺腫	〃	≒	〃	〃	＋	－
108	門○は○子	36	左	乳　癌	〃	≒	〃	〃	＋	－
110	園○　郁○	23	左	線維腺腫	〃	≒	〃	〃	＋	－
124	志○　澄○	33	右	線維腺腫	〃	≒	〃	〃	＋	－
129	永○み○え	34	左	線維腺腫	乳腺症					
143	丸○富○子	45	右	乳腺症	線維腺腫	≒	〃	〃	＋	－
163	根○　和○	25	左	線維腺腫	〃	≒	〃	〃	＋	－
165	加○ま○い	44	左	線維腺腫	〃	＞	〃	〃	＋	－
187	今○　幸○	22	右	線維腺腫	〃	＞	〃	〃	＋	－
207	中○　ト○	44	左	線維腺腫	〃	≒	〃	〃	＋	－
208	小○　由○	17	左	線維腺腫	〃	≒	〃	〃	＋	－

（2）

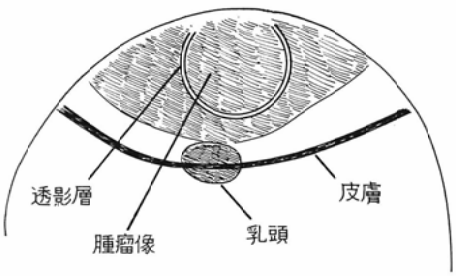

（3）

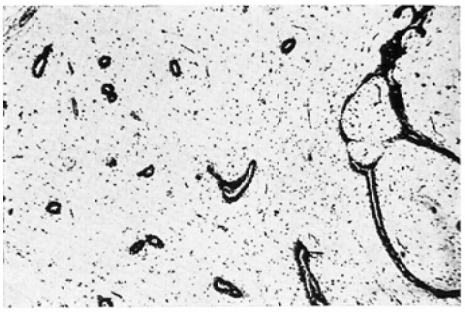

この中レ線上明に腫瘤陰影を認めることの出来たのは，19例86.4%であつた．

陰影はすべて境界明瞭で，限局性を示し，その辺縁は平滑であつた．形態はすべて円形で，分葉状を示す症例はなかつた．

腫瘤像のレ線濃度は，均質であつた．周辺乳腺のそれと比較して，濃度の増強せるものは，5例26.3%，増強なく略々同一の濃さを示したものは13例68.4%，減弱しているものは1例 5.3%で，半数以上は特に濃度の増強を認めなかつた．

腫瘤像は全例に於て，均等で充実性の陰影を示した．特に注意すべき点は，腫瘤のため周辺乳腺組織は圧排され，腫瘤陰影との間に環状の透明層

1　覧　表

肉眼的所見		組織学的所見								
腫瘤大いさ	限局性有無	間質				乳管・腺葉				組織型
		増殖	粘液変性	硝子化	軟骨化	嚢腫化	上皮増殖	乳頭腫症	腺症	
3.0	＋	＋	±	－	－	＋	±	＋	＋	良性葉状嚢胞肉腫
3.5	－	＋	－	＋	－	＋	＋	－	＋	管周囲型
2.0	＋	＋	－	－	－	＋	＋	－	＋	〃
2.5	＋	＋＋	－	＋	－	－	－	－	－	〃
2.5	＋	＋	－	＋＋	－	－	－	－	－	〃
5.0	＋	＋＋	－	＋	－	－	＋	＋	＋	〃
2.0	＋	＋＋＋	－	＋＋	－	－	－	－	－	〃
4.0	＋	＋	＋	＋	－	－	＋	±	＋	管内型
2.0	＋	＋＋	－	＋＋	－	－	＋	＋	－	管周囲型
2.0	＋	＋＋	－	＋	－	－	＋	－	－	管内型
2.0	＋	＋	＋＋	－	－	－	＋	＋	－	管周囲型
4.5	＋	＋＋	＋	－	－	＋	＋	－	＋	〃
1.0	＋	＋	－	－	－	－	－	－	－	管内型
1.5	＋	＋	－	－	－	－	＋＋	－	＋＋＋	管周囲型
1.4	＋	＋＋	＋	＋	－	－	＋	－	－	管内型
1.5	＋	＋＋	＋	＋	－	＋	＋	－	－	〃
2.0	＋	＋	±	－	－	＋	－	－	＋	〃
2.5	＋	＋	－	＋	－	－	＋	－	＋	管周囲型
3.5	＋	＋＋	－	＋＋	－	－	＋	－	＋	〃
1.5	＋	＋	＋	－	－	－	＋	－	－	〃
1.5	＋	＋＋	＋	－	－	－	－	－	＋	〃
5.0	＋	＋	－	－	－	－	－	－	－	〃

表 6. 乳 腺 症 群

症例番号	氏 名	年令	患側	臨床診断	レ線診断	レ線所見				
						均質濃厚	綿屑状ぼけ像	限局性境界明瞭	粗糙指尖突起状	静脈瘤様乳管延長
10	佐○初○	33	左	乳腺症	乳腺症	+	−	−	−	−
12	山○満○	37	左	〃	〃	+	−	−	−	−
14	池○澄○	41	右	〃	〃	+	−	−	−	−
16	高○ふ○	51	右	〃	〃	+	−	−	−	−
17	小○徳○	23	左	線維腺腫	〃	+	−	−	−	−
21	伊○智○し○	46	右	乳腺症	〃	+	−	−	−	−
22	岩○朝○	36	左	乳癌	乳癌	−	−	+	−	−
24	黒○花○	40	左	乳腺症	乳腺症	+	−	−	−	−
34	奥○田○子	40	左	〃	〃	−	+	−	−	−
36	川○登○子	29	右	〃	〃	+	−	−	−	−
〃	〃	〃	左	〃	〃	+	−	−	−	−
41	菅○文○	34	右	〃	〃	−	+	−	−	−
〃	〃	〃	左	〃	〃	−	+	−	−	−
47	佐○豊○	40	右	〃	〃	+	−	−	−	−
62	鈴○千○子	36	右	〃	〃	+	−	−	−	−
65	中○穂○	36	右	〃	〃	−	+	−	−	−
72	大○奈○子	41	左	〃	〃	−	+	−	−	−
77	高○八○	48	右	線維腺腫	嚢腫	−	+	+	−	−
〃	〃	〃	左	〃	〃	−	+	+	−	−
78	佐○君○	36	左	乳腺症	乳腺症	+	−	−	−	−
83	野○と○江	29	左	線維腺腫	乳腺症	−	+	−	−	−
98	石○な○	45	右	乳腺症	〃	−	+	−	−	−
90	林○ め	44	左	輸出管乳頭腫	輸出管乳頭腫	−	−	−	+	−
101	森○美○子	20	右	乳腺症	乳腺症	+	−	−	−	−
46	風○美○	51	左	輸出管乳頭腫	輸出管乳頭腫	+	−	−	+	−
105	江○睦○	45	左	乳腺症	乳腺症	+	−	−	−	−
116	吉○ふ○	49	右	線維腺腫	線維腺腫	−	−	+	−	−
119	高○せ○子	37	左	乳腺症	乳腺症	−	+	−	−	−
51	井○み○を	45	右	輸出管乳頭腫	輸出管乳頭腫	−	−	−	+	−
113	庄○菊○	38	左	乳腺症，肥大	乳腺症	+	−	−	−	−
126	安○静○	33	右	乳腺症	〃	+	−	−	−	−
128	岡○さ○え	23	左	〃	乳腺症	+	−	−	−	−
131	喜○川○子	28	右	〃	乳腺症	+	−	−	−	−
132	小○と○子	39	左	〃	〃	−	+	+	−	−
138	村○小○美	34	右	〃	〃	−	+	−	−	−
141	石○喜○子	36	左	〃	〃	−	−	+	−	−
145	山○多○子	32	右	〃	〃	+	−	−	−	−
〃	〃	〃	左	〃	〃	−	+	−	−	−
175	藤○ウ○子	41	左	〃	〃	−	+	+	−	−
112	渡○益○	50	左	乳腺症	〃	+	−	+	−	−
170	中○い○子	32	左	輸出管乳頭腫	輸出管乳頭腫	−	−	−	−	+
182	田○チ○	48	右	嚢腫	嚢腫	−	−	+	−	−
181	榎○カ○エ	28	右	乳腺症	乳腺症	−	+	−	−	−
188	田○ユ○子	30	右	乳腺症	嚢腫	−	−	+	−	−
193	高○イ○	23	右	乳腺症	乳腺症	−	+	−	−	−
194	神○ヒ○	45	左	乳癌	嚢腫	−	+	−	−	−
195	風○と○	36	左	乳癌	乳腺症	−	+	−	−	−
196	田○か○よ	50	左	乳癌	乳癌	−	+	−	−	−
200	加○喜○子	40	右	線維腺腫	嚢腫	−	−	+	−	−
209	鈴○美○子	40	右	乳腺症	乳腺症	+	+	−	−	−
201	岩○節○	36	右	嚢腫	嚢腫	−	+	+	−	−
210	清○政○	42	右	乳癌	嚢腫＋乳頭腫	−	−	+	+	−
211	今○重○	38	左	乳腺症	乳腺症	−	+	−	−	−
212	中○フ○	40	左	嚢腫	嚢腫	−	−	+	−	−

一　覧　表

標本肉眼的所見		組織学的所見						
限局性腫瘤	限局性腫瘤の大いさcm	嚢腫	閉塞性末梢輸出管性腺症	硬化性腺症	輸出管乳頭腫症	輸出管内乳頭腫	線維症	線維腺腫
−		+	+	−	−	−	+	−
−		+	+	+	−	−	+	−
−		−	+	+	+	−	+	−
−		−	++	−	−	−	++	−
−		−	−	−	−	−	++	−
−		+	+	−	−	−	+	−
−		+	+	+	−	−	+	−
多発嚢腫		+++	+	++	−	−	++	−
−		−	−	++	+	−	+	−
−		+	±	+	−	−	+	−
−		+	+	+	−	−	+	−
−		+	+	+	+	−	+	−
−		+	−	+	−	−	+	−
−		+	−	−	−	−	+	−
−		+	−	−	−	−	++	−
−		+	−	−	−	−	++	−
−		+	+	+	−	−	++	−
孤立嚢腫	4.5	+++	+	+	−	−	−	−
〃	2.7	+++	+	−	−	−	−	−
−		−	−	−	−	−	++	−
−		++	++	+++	++	−	+	−
−		++	+	+	±	−	++	−
−		−	−	−	++	+	+	−
−		+	−	+	−	−	++	−
−		+	−	−	+++	+	++	−
−		+	+	−	−	−	++	−
孤立嚢腫	2.8	+++	−	−	−	−	+	−
−		−	−	+	−	−	+	−
−		−	+	+	+++	++	+	−
−		+	−	−	−	−	+++	−
−		−	−	++	−	−	+	−
−		+	+	−	−	−	++	−
−		+	−	+	−	−	−	−
嚢腫	1.2	+++	−	−	−	−	+	−
−		+	+	+	−	−	+	−
嚢腫	0.5	+	+	+	−	−	+	−
−		−	−	−	−	−	++	−
−		−	+	+	−	−	++	−
線維腺腫		++	+++	+++	+++	−	+	+
結節状	1.5	−	−	−	++	+	+	−
−		−	+	+	++	−	+	−
多発嚢腫	～1.5	+++	+	+	−	−	+	−
−		−	++	++	+	−	++	−
孤立嚢腫	1.5	+++	−	+	−	−	+	−
−		+	−	+	−	−	+	+
孤立嚢腫	3.5	+++	++	+	+	−	+	−
−		−	++	++	−	−	+	−
孤立嚢腫	7.5	+++	+	−	+	−	++	−
〃	2.5	+++	+	+	−	−	+	−
−		−	+	++	−	−	++	−
多発嚢腫	～1.5	+++	+	+	−	−	+	−
嚢腫	2.6	+++	+	−	−	+++	+	−
−		−	−	++	−	−	+	−
多発嚢腫	～1.0	+++	−	+	−	−	+	−

を形成することであつた．この透明層を認めた症例は18例94.7%に達し，限局性陰影を鑑別するに際し，重要であつた．

石灰沈着を認めた症例はなかつた．

線維腺腫は，上記の如くその腫瘤陰影濃度が，周辺乳腺と同一のものが多いこと，並に本症の好発年令が若年者のため稠密な乳腺組織にかくれて屢々明かな陰影を認め難いことは，Gershon-cohen[19)22)]も述べている．この為には，乳房の皮下脂肪組織が重要な自然の造影剤となることを強調し，成るべく腫瘤がこの中へ突出して撮影される様体位に注意する必要を注目している．Muntean[48)]も亦同じ所見を記載している．

(2)　その他の良性乳腺腫瘍

非炎症性良性乳腺腫瘤を形成する疾患の中で，線維腺腫，乳腺症，輸出管乳頭腫等は，性ホルモン失調に起因せる乳房組織の反応性病変と考えられている[32)]．

然もこれらの病変の混在は，手術的に剔出せる乳腺組織を組織学的に検索するに際して，劃然と一病変のみを取出すことが出来ない程である．

この為これら疾患の分類については，組織学的にも不明瞭な点が少なくなく，多くの名称が与えられている．

臨床的には，やゝ古く Geschickter[28)] は所謂乳腺症性病変を，乳房痛 Mastodynia，嚢腫症 Cystic Disease，Schimmellbusch's Disease，の3型に分けて記載している．Haagensen[30)] は，嚢腫症 Cystic Disease，腺症 Adenosis，輸出管内乳頭腫 Intraductal Papilloma，線維症 Fibrosis の4型に区別している．

Gershon-cohen[23)24)] は，良性乳腺腫瘤を Peyron (1924) の分類に従つて次の様にわけている．

1. 乳房形成異常 Mazoplasia Group 1.
   Group 2.
2. 線維腺腫 Fibroadenoma
3. 分泌性嚢腫症 Secretory cystic Disease
4. 乳頭腫 Papiloma
5. Schimmellbusch's Disease

図12．乳腺症群　均質濃厚陰影

症例番号34．奥○田○子，40才．

4年前，偶然左乳房に腫瘤を気付いた．自覚症状はなかつた．腫瘤の増大はない．乳頭分泌なし．触診により，2.0×3.0 の大いさを有し，弾力性強靱の硬度を示した．境界明瞭で表面やゝ顆粒状を呈した．

レ線上，硬結を示す部分に一致して均質で境界不明瞭な，濃厚陰影を認めた．組織学的に，線維症，腺症の混在を認めた．

(1)

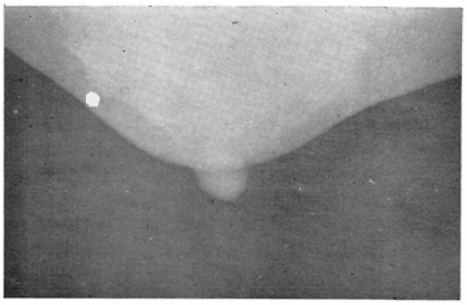

(2)

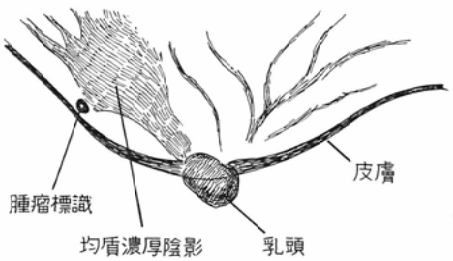

(3)

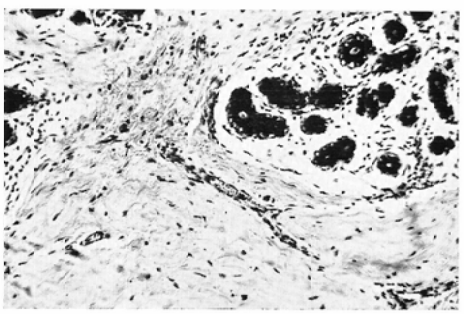

図13．乳腺症群　線くず状ぼけ像
症例番号65，中○穂○，36才．

3，4年前に右乳房に拇指頭大の腫瘤を気付いた．疼痛，乳頭分泌等は認めなかつた．

その後増大はないが，右肩の緊張感を来す様になつた．右乳房の腫瘤は 2.0× 4.5cmで，表面顆粒状の感あり，硬度は強靱，境界やゝ不明瞭であつた．レ線上，腫瘤部に一致して，米粒大より，小指頭大に及ぶ，線くずを撒布した如き，やゝ辺縁のぼけた境界不明瞭な陰影を認めた．組織学的には，腺症が著しくみられた．

（1）

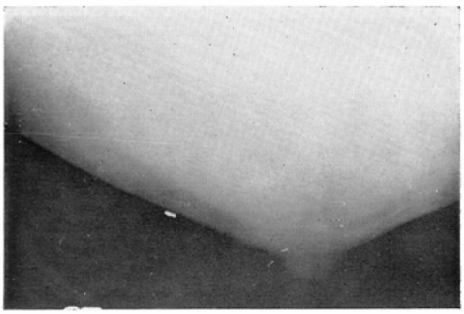

（2）

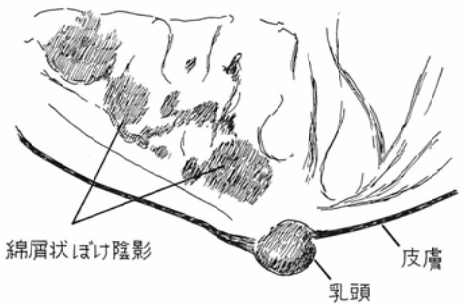

（3）

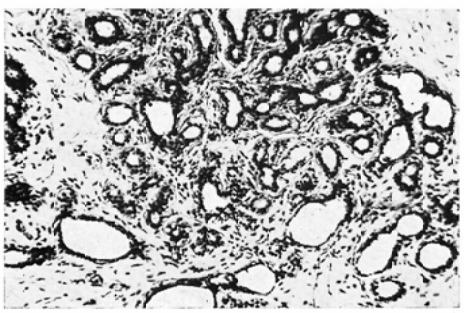

図14．乳腺症群　限局性境界明瞭像症例番号77．
高○八○，48才．

2カ月前に，左乳房に緊張感と，重圧感を伴う鈍痛に気附き，触れると鶏卵大の腫瘤の存在を認めた．

触診により，左乳房に 5.5× 5.5cmの表面平滑，境界明瞭な腫瘤を認めた．波動なし，レ線上，限局性境界明瞭な卵円形の陰影を現わした．陰影濃度は高く，腫瘤陰影周辺の透明層はない．左乳房にも偶然，同様の腫瘤陰影を認めた．

組織学的に，アポクリン上皮に蔽われた．大きな嚢腫であつた．

（1）

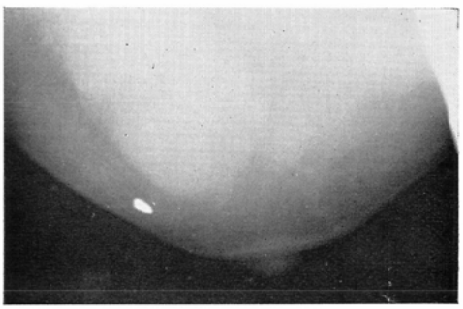

（2）

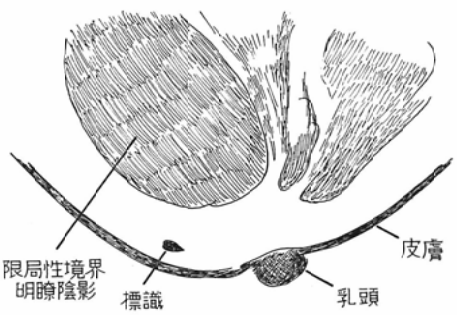

（3）

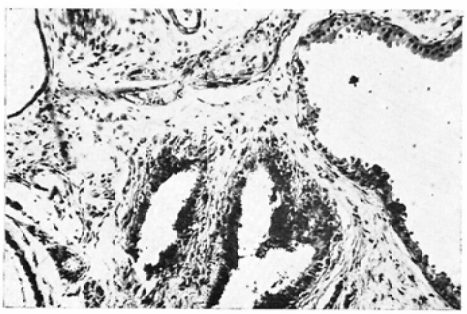

図15．乳腺症群，粗糙指尖突起状陰影
症例番号90，林○め，40才，♀．

10ヵ月前に右乳房の疼痛と，乳様分泌物を見たことがあつた．約20日前より，同じ右乳房より，血性漿液性分泌物を認めた．

触診上，右乳房内上象限に約 3.5cmの索状腫瘤を触れた．こゝを圧迫すると，血性漿液性の乳頭分泌を認めた．

レ線上，腫瘤に一致して，やゝ糙粗で，境界不明瞭，指尖にて圧痕を作成した如き，突起状の索状陰影を認めた．

組織学的に，乳管内乳頭腫，乳管内乳頭腫症の像を著明に認めた．

（1）

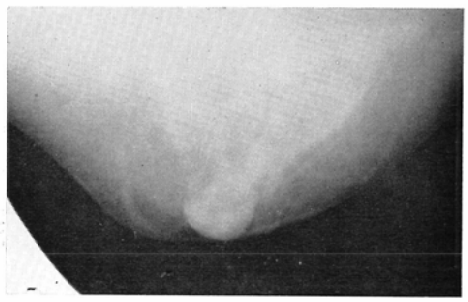

（2）

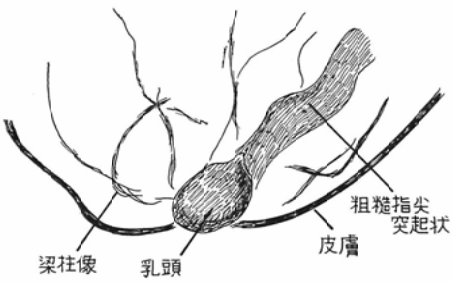

（3）

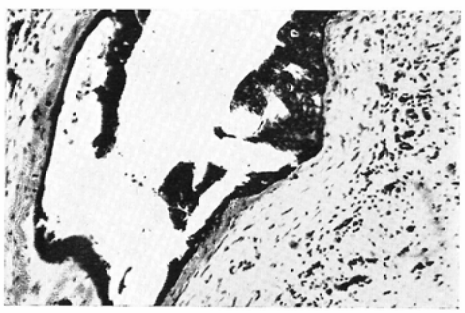

図16．乳腺症群　静脈瘤様乳管延長陰影
症例番号46，風○美○，57才

3年前，左乳房より血性乳頭分泌を見たことがある．当時は腫瘤を認めなかつた．その後，間歇的に乳頭分泌を見ていたが，約1ヵ月前，偶然，左乳房の腫瘤に気附き来院した．

触診上，外上象限に2×2cmの表面顆粒状，境界やゝ不明瞭で，乳頭と連絡を示す腫瘤を認め，これを圧迫すると，血性乳頭分泌を見た．

レ線上，静脈瘤状に，拡大延長し，迂曲する索状の陰影を，腫瘤と一致して認めた．

組織学的に乳管内乳頭腫を示した．

（1）

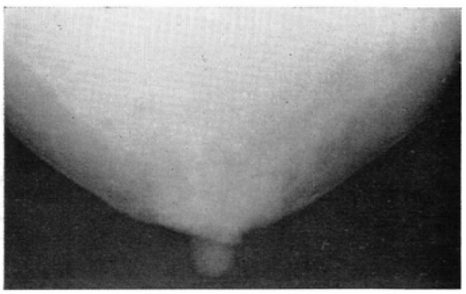

（2）

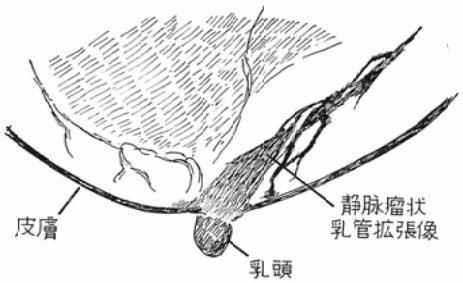

（3）

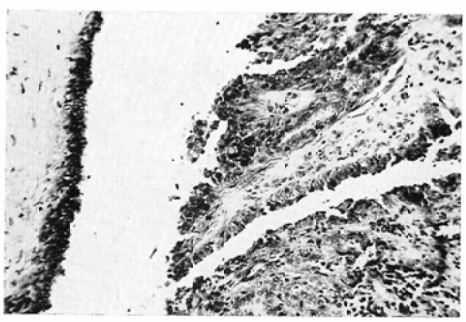

図17．乳癌　其の1　症例番号65，宮○保○し○，49才．

2ヵ月前に偶然右乳頭が硬くなり，その表面に痂皮形成を認めた．腫瘤は明らかでなかつた．

触診により乳頭直下に2×2cmの境界不明瞭な腫瘤を認め，これが，乳頭と癒着を示していた．

レ線検査によつて，定型的な辺縁不規則で針状触角状に周辺へ浸潤する像を示し，乳癌なることが明らかとなつた．

組織学的には硬性腺癌であつた．

（1）

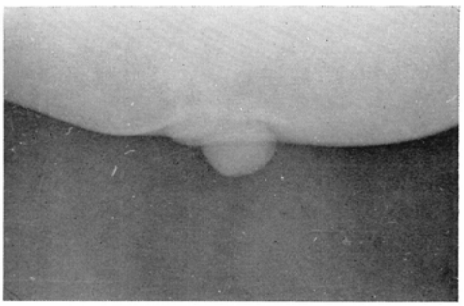

（2）

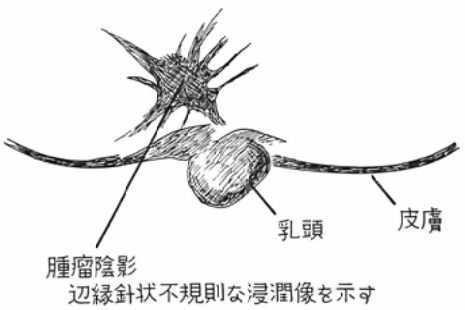

（3）

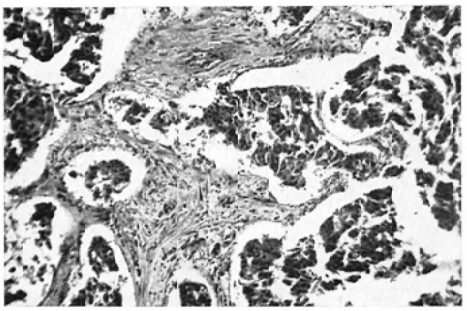

図18．乳癌　其の2　症例番号19，樋○ヨ○，67才

2ヵ月前に偶然右乳房の腫瘤に気附いた．疼痛はない．乳頭分泌なし．

触診すると，右乳房で，乳頭に接して3×3cmの腫瘤がある．硬度硬であつた．

レ線上，割合に限局した．辺縁像平滑な陰影を呈したが，一部に不規則な像を認め乳癌の診断を下した．

組織学的には乳嘴腺管癌であつた．

（1）

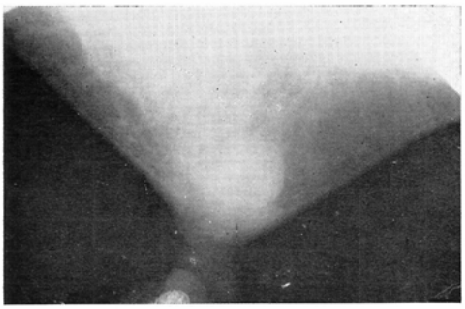

（2）

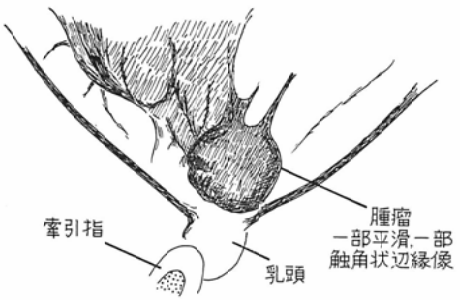

（3）

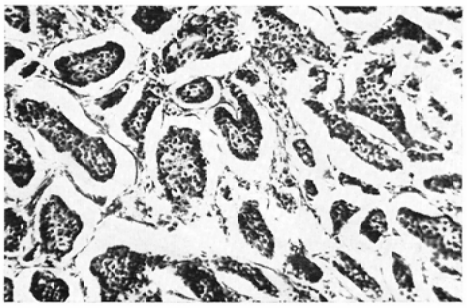

表　7.　乳　癌

症例番号	氏名	年令	患側	臨床診断	レ線診断	レ線所見						
						腫瘤濃度	辺縁像	石灰沈着	乳頭変化	皮膚変化	血管増生	脂肪置換
9	古○野○子	48	左	乳腺症	乳癌	＞	針状	−	−	−	−	−
11	越○み○し	53	左	乳癌	〃	＞	平滑	＋	−	−	＋	−
13	林○マ○	48	右	線維腺腫	乳腺症			−	−	−	−	−
19	樋○ヨ○	67	左	乳癌	乳癌	＞	針状	−	−	−	＋	＋
20	荒○な○	81	左	〃	〃	＞	針状	−	−	−	＋	＋
23	岩○な○	62	右	癌の疑い	〃	＞	一部限局一部針状	−	−	−	＋	＋
28	大○善○	41	右	乳腺症	〃	＞	〃	−	＋	−	＋	−
35	村○キ○	51	左	乳癌	〃			＋	−	−	＋	−
38	吉○セ○子	43	右	癌の疑い	乳腺症			−	−	−	−	−
49	貴○八○子	49	右	乳癌	乳癌	＞	平滑	−	−	−	＋	＋
50	吉○ツ○	57	右	〃	〃	＞	針状	＋	−	−	＋	＋
54	鈴○隆○	36	左	〃	乳腺症			−	−	−	−	−
59	木○栄○	38	右	癌の疑い	乳癌	＞	平滑	−	−	−	＋	−
66	宮○保○し○	49	右	〃	〃	＞	針状	−	＋	−	−	＋
68	縄○み○え	32	右	乳癌	〃	＞	針状	−	＋	＋	＋	−
79	進○雪○	40	右	〃	〃	＞	平滑	−	−	−	＋	−
87	大○保○枝	67	右	〃	〃	＞	平滑	−	−	−	＋	−
103	海○原○す	70	右	〃	〃	＞	〃	−	＋	＋	−	＋
107	山○と○子	53	右	嚢腫	〃	＞	〃	＋	＋	＋	＋	−
123	久○志○	52	右	乳癌	〃	＞	触角状	−	＋	−	＋	＋
130	逢○ひ○	50	左	癌の疑い	〃	＞	〃	−	−	−	＋	＋
134	小○峰○	63	左	癌再発	〃	＞	平滑	−	−	−	＋	＋
140	寺○良○	50	右	輸出管乳頭腫	乳腺症			−	−	−	−	−
147	上○泰○	30	左	乳癌	乳癌	＞	平滑	−	−	−	＋	−
154	松○　操	50	右	〃	〃	＞	針状	−	＋	＋	＋	＋
156	林○秀○	62	右	〃	〃	＞	〃	−	−	−	＋	−
160	大○繁○	38	左	癌の疑い	乳癌＋乳腺症		均質濃厚	＋	−	−	−	−
161	川○き○	41	右	乳癌	乳癌	＞	平滑	−	−	−	−	−
173	渡○コ○	46	左	癌の疑い	乳腺症			−	−	−	−	−
174	酒○初○	54	左	乳癌	乳癌	＞	針状	−	−	−	＋	＋
205	小○ユ○	40	右	乳癌	〃	＞	針状	−	＋	＋	＋	＋
207	中○ト○	44	右	乳癌	〃	＞	平滑	−	−	＋	＋	−
213	海○ト○	53	左	癌の疑い	乳癌	≒	平滑	−	−	−	＋	−

そして各々についてレ線学的な特長を記載している．然しこの様な分類法は，種々の困難性を有するため，著者は臨床的所見に著しい特異性を有する線維腺腫のみを分離し，他の病変は一括してこの項目の中で検索することゝした．

著者の経験せる症例は，50例でこの中4例は両側性に病変を有したゝめ組織学的に検索し得たのは54乳腺であり，表6に示した通りである．

レ線学的には，全例のレ線像を通覧した結果，均質濃厚陰影（図12），綿くず状ぼけ陰影（図13），

一　覧　表

組織学的所見											所属リンパ節転移		Stein-thal分類（型）	触知腫瘤の大いさ（cm）
脂肪置換	アポクリン上皮	嚢腫	閉塞性輸末梢出管腺症	硬化性腺症	乳管上皮増殖	乳頭腫	輸出管乳頭腫症	線維症	線維腺腫	癌型	転移数/検査リンパ節数	%		
＋	－	－	－	－	－	－	－	－	－	硬性腺癌	0/7	0	Ⅰ	5.0
－	－	＋	－	－	＋	－	＋	＋＋	－	〃	0/5	0	Ⅰ	6.5
＋	－	±	－	－	－	－	－	＋	－	〃	0/2	0	Ⅰ	5.0
＋＋	－	＋	－	－	－	－	－	＋	－	乳嘴腺管癌	2/3	66.7	Ⅱ	2.0
＋＋	－	＋	－	－	＋	－	－	－	－	硬性腺癌	0/2	0	Ⅰ	2.5
＋＋	－	－	－	－	－	－	－	＋	－	膠様腺癌	0/7	0	Ⅰ	6.0
＋	－	＋	－	－	－	－	－	＋	－	硬性腺癌	1/1	100	Ⅱ	3.0
＋	－	－	－	－	－	－	－	＋	－	面疱癌	2/7	28.6	Ⅱ	5.0
－	－	－	－	－	－	－	－	＋	－	髄様腺癌	0/5	0	Ⅰ	4.5
＋	－	－	－	±	－	－	－	＋	－	〃	0/14	0	Ⅰ	6.0
＋	－	＋	－	－	－	－	－	＋	－	硬性腺癌	4/6	66.7	Ⅱ	6.0
＋	＋	－	－	－	＋	－	－	＋＋	－	〃	3/10	30.0	Ⅱ	2.0
－	－	－	－	－	＋	－	－	＋	＋	乳嘴腺管癌	2/22	9.1	Ⅱ	1.5
＋＋	－	－	－	－	－	－	－	＋	－	硬性腺癌	1/8	12.5	Ⅱ	2.0
－	－	－	－	－	－	－	－	＋	－	〃	4/10	40.0	Ⅲ	9.0
＋	－	＋	－	－	－	－	＋	＋	－	膠様腺癌	0/7	0	Ⅰ	3.0
＋＋	－	－	－	－	－	－	－	＋	－	硬性腺癌	11/11	100	Ⅲ	5.0
－	－	－	－	－	－	－	－	－	－	〃	10/10	100	Ⅲ	9.5
＋	－	－	－	－	－	－	－	＋	－	乳嘴腺管癌	0/13	0	Ⅰ	7.5
－	＋	＋	－	－	－	－	－	＋＋	－	硬性腺管	3/5	60.0	Ⅱ	6.0
＋	－	＋	＋	＋	＋	－	－	＋	－	〃	2/4	50.0	Ⅱ	1.5
＋	－	－	－	－	－	－	－	＋	－	乳嘴腺管癌	0/7	0	Ⅰ	4.5
－	－	－	－	－	－	－	－	＋	－	〃	0/15	0	Ⅰ	0.2
＋	－	－	－	－	－	－	－	＋	－	〃	12/12	100.0	Ⅱ	5.0
＋	－	＋	－	－	＋	－	－	＋	－	硬性腺〃	17/17	100.0	Ⅲ	6.0
＋	－	＋	＋	－	－	－	－	＋	－	乳嘴腺管癌			Ⅲ	3.5
－	－	＋	－	－	－	－	－	＋	－	〃	0/5	0	Ⅰ	6.5
＋	－	＋	－	－	－	－	－	＋	－	〃	6/15	40.0	Ⅱ	6.0
＋	－	－	＋	－	－	－	－	＋	－	〃	0/7	0	Ⅰ	2.5
＋＋	－	－	－	－	－	－	－	－	－	硬性腺癌	0/13	0	Ⅰ	5.5
＋	－	－	－	－	＋	－	－	－	－	〃	3/6	50.0	Ⅱ	4.5
＋	－	－	－	－	－	－	－	＋	－	髄様腺癌	0/9	0	Ⅰ	8.5
－	－	＋	＋	＋	－	－	－	＋	－	膠様腺癌	0/4	0	Ⅰ	5.0

限局性境界明瞭なる陰影（図14），粗糙指尖突起状陰影（図15），静脈瘤様乳管延長陰影（図16），等の諸陰影に分けて観察を行い，組織学的要素病変との対比検索を行つた．

先ず，均質濃厚陰影を病変部に一致して認めたのは54乳腺中20乳腺37.0%であつた．綿くず状ぼけ陰影は，22乳腺40.7%，限局性境界明瞭なる陰影は，14乳腺25.9%，粗糙指尖突起状陰影は，4乳腺 7.4%，静脈瘤状乳管延長像は1乳腺 1.8%であつた．

図19．乳癌 其の3 石灰沈着を伴うもの
症例番号50，吉○ッ○，57才

2カ月前，偶然に右乳房内に梅実大の腫瘤を気付いた．自覚的に障碍はなかつた．

乳頭分泌なし

触診上，右乳房，外上象限に 3.5× 6.0cmの腫瘤があり，表面粗大瘤状を呈し，硬度強靱であつた．

レ線上，定型的な不規則辺縁像を示す乳癌の所見を認め，腫瘤陰影内に無数の微細結晶状の石灰沈着像を認めた．

組織学的には，硬性腺癌であつた．

（1）

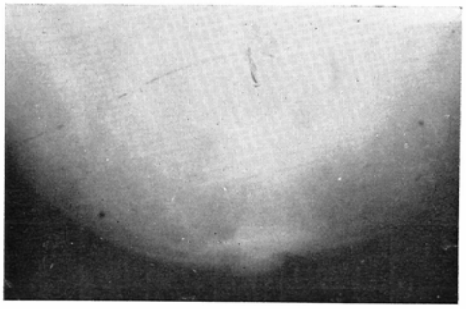

（2）

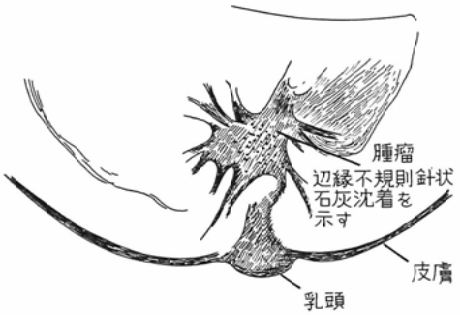

（3）

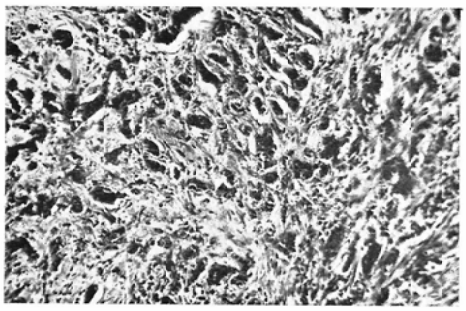

図20．乳癌 其の4 症例番号35，村○
キ○，51才

約6カ月前偶然に左乳房内の腫瘤に気附いた．示指頭大であつた．疼痛はない．腫瘤は，3カ月来，次第に増大を示して来た．乳頭分泌は見られられない．

触診上，左乳房外上象限に 5.0× 3.5cmの腫瘤あり，表面は粗大瘤状を示す．硬度強靱．

レ線上，腫瘤陰影は明らかでなかつたが，病巣部と一致して，微細結晶状，無数の石灰沈着を認めた．

組織学的に，面疱癌であつた．

（1）

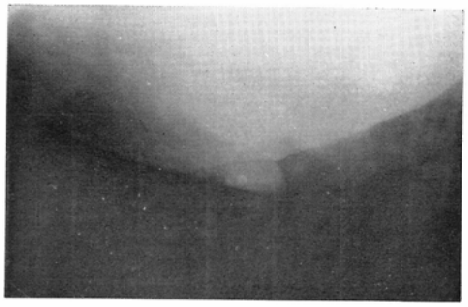

（2）

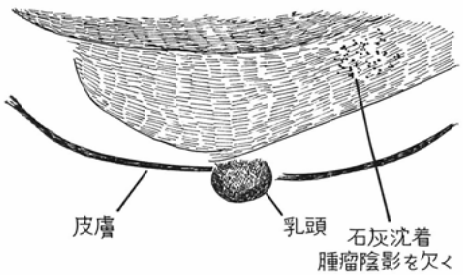

（3）

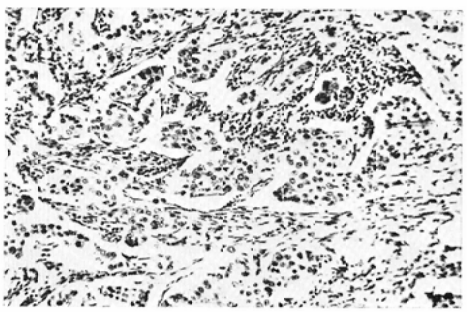

線維成分のレ線投影として考えられている梁柱像の変化は，特に乳腺症に特有のものとは考えられなかつた．

石灰沈着像は1例にも認めなかつた．

8乳腺に於て，病的陰影の混在が観察され，それ等の中で，均質濃厚陰影と綿くず状ぼけ陰影の合併せるものは1乳腺，均質濃厚陰影と限局性境界明瞭なる陰影の併存は1乳腺，均質濃厚陰影と粗糙指尖突起状陰影は1乳腺，綿くず状ぼけ陰影と限局性境界明瞭なる陰影の合併は5乳腺，限局性境界明瞭なる陰影と粗糙指尖突起状陰影の併存例は1乳腺が証明された．

限局性境界明瞭なる陰影は，環状の透影層を伴つていなかつた．然しそのレ線像濃度は区々で一定しなかつた．

(3)　乳癌

症例は表7に一覧した如く33例であつた．

レ線上明に腫瘤陰影を認めたものは，この中26例78.8%で，腫瘤陰影は認められなかつたが，無数の石灰沈着像の発見により癌を確認出来た症例は2例 6.1%であつた．即ちレ線学的に乳癌を診断出来たものは，33例中28例84.8%であつた．

レ線学的所見を更に検討すると，腫瘤陰影のレ線像の濃度は，周辺乳腺のそれと比較して，増強せるもの25例，同一であつたもの1例を見た．

陰影の辺縁像に於て，略々境界明瞭な限局性，平滑な所見を示したものは11例42.3%で，他の15例57.7%は，辺縁不規則で針状又は触角状に周辺乳腺組織への侵入像を示した．

図21．腫瘤の触知上の大きさとレ線陰影上の大きさの比較

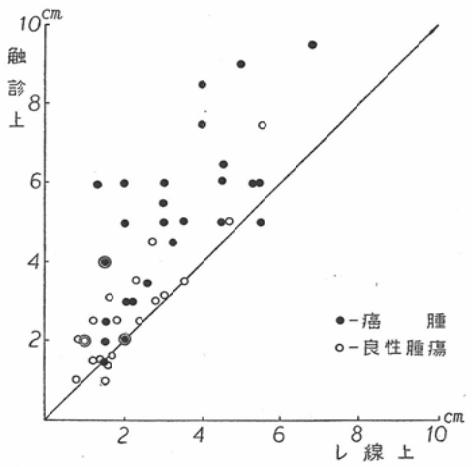

線維腺腫に見られた様な腫瘤陰影周辺の環状の透明層は，限局性辺縁像を有する例に於ても，1例も認められなかつた．

腫瘤陰影の長径と，臨床的に触知した腫瘤の長径とを比較すると図21の如く両者の一致を示すものは2例に過ぎず，触知長径の方がレ線陰影長径より大なるもの1例で，他はすべて触知長形の方が大きかつた．良性腫瘤にも同様の検討を行つて，対照としたが同じく触知長径の方が大きいが，その両者の差は小さい傾向がみられた．

石灰沈着像は5例に認めた．すべて無数の微細結晶状で，この中2例は腫瘤陰影を現わさないのに拘わらず，石灰沈着像のみを認めたものであつた．他の3例は，腫瘤陰影内に撒布しているのが見られた．この石灰沈着像は，それが無数で微細結晶状を呈する場合には診断上大きな価値を有つと考えられた．

腫瘤による2次的変化として，乳頭の牽引乃至陥凹を示したものは，8例であり腫瘤陰影周辺の血管増生は24例に認められ，いづれも診断上意義ある所見であつた．

(4)　小括

1)　105症例 109乳腺について，これを線維腺腫，乳腺症群，乳癌の3群にわけて分析した．

2)　線維腺腫は22例で，腫瘤陰影を認めたのは19例86.4%であつた．限局性境界明瞭な陰影を示し，レ線像の濃度は周辺乳腺のそれと同一のものが最も多く，13例68.4%を示した．

特長的な所見は，周辺乳腺組織陰影と腫瘤陰影の間に環状の透明層を見ることで，これは18例94.7%に現われた．

3)　乳腺症群は，その組織学的要素病変の混在性から，特に病型を分類することなく，総括的に乳腺症群の名称の下で検索を行つた．

最も多く見られたのは，均質濃厚陰影であつて，37.0%であり，その他綿くず状ぼけ陰影40.7%，限局性境界明瞭なる陰影25.9%，粗糙指尖突起状陰影 7.4%，静脈瘤状乳管延長像は 1.8%に見られた．

4)　乳癌例は33例中28例84.8%に於てレ線学的

に確実な術前診断を得た．腫瘤陰影のレ線像濃度は，周辺乳腺のそれより増強していた．辺縁像は不規則で針状又は触角状を呈し周辺乳腺組織への浸潤像を示した．

理学的触知腫瘤の大きさは，レ線腫瘤陰影の大きさより大きかつた．

石灰沈着像は5例に認め特長的な病変と考えられた．

腫瘤陰影周辺の血管増生は，多数例について認められた．

臨床的研究とレ線所見

1） 年令

線維腺腫の平均年令は図22に示す如くで，31.4才であり，17才より59才迄の年令分布を示し，最も頻発したのは20～29才であつた．これに対し乳腺症群の平均年令は37.6才で，20才～50才の間に分布し，30～49才に最も多く発生した．乳癌は平均年令48.8才を示し，29才～81才の分布を示し，50～59才に最高の症例数を見た．この様に年令分布に関しては，各疾患に特長的な傾向が見られた．

2） 既往歴 表8

i） 婦人科疾患

既往に婦人科疾患を有したものは，線維腺腫14.3%，乳腺症群22.4%，乳癌24.2%で，線維腺腫に於てはやゝ少いが，乳腺症群と乳癌の間には大差はみられなかつた．

ii） 乳腺炎

乳腺炎の既往歴は，乳腺症群に14.3%，乳癌に12.1%で，線維腺腫には1例も見なかつた．

iii） 肝疾患

肝機能の低下は，エストロゲレの分解を障碍

表8 乳腺腫瘤の既往歴

			線維腺腫		乳腺症群		乳癌	
			例数	%	例数	%	例数	%
既往疾患	婦人科疾患	+	3	14.3	11	22.4	8	24.2
		−	18	85.7	38	77.6	25	75.8
	乳腺炎	+	0	0	7	14.3	4	12.1
		−	21	100.0	42	85.7	29	87.9
	肝疾患	+	2	9.5	5	10.2	1	3.0
		−	19	90.5	44	89.8	32	97.0
	ホルモン療法	+	9	42.9	21	42.9	13	39.4
		−	12	57.1	28	57.1	20	60.6
月経	順調		8	38.1	33	67.3	21	63.6
	不順		13	61.9	16	32.7	12	36.4
結婚	未婚		10	47.6	7	14.3	3	9.1
	既婚		11	52.4	42	85.7	30	90.9
分娩（回）	0		2	18.1	8	19.0	6	20.0
	1— 2		6	54.5	13	31.0	12	40.0
	3		1	9.1	13	31.0	5	16.7
	4— 5		2	18.1	8	19.0	5	16.7
	6—		0	0	0	0	2	6.6
授乳	−		0	0	6	17.6	3	12.5
	+		1	11.1	10	29.4	8	33.3
	++		8	88.9	18	52.9	13	54.2
流産	+		6	60.0	31	75.6	10	40.0
	−		4	40.0	10	24.4	15	60.0
初発症状	疼痛		4	19.0	20	40.8	9	27.3
	腫瘤		21	100.0	49	100.0	33	100.0
	異常分泌		0	0	3	6.1	3	9.1

図22．乳腺腫瘍年令分布

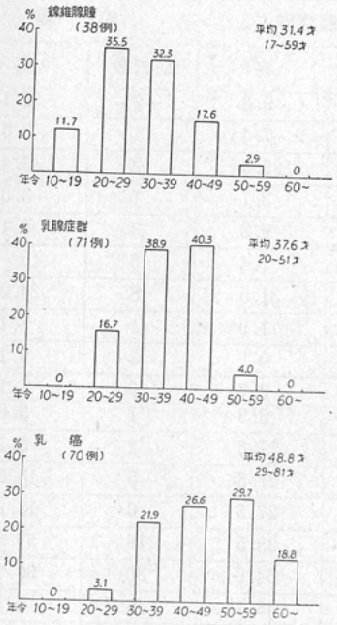

し，その結果ホルモン失調を来すため乳腺腫瘍発生の誘因となると云われているが，既往に肝疾患を見た症例は，線維腺腫 9.5%，乳腺症群10.2%で，乳癌では 3.0%を示し，線維腺腫と乳腺症群よりやゝ多い傾向を示した．

iv)　ホルモン療法

既往にホルモン療法を受けた経験のある症例は，線維腺腫42.9%，乳腺症群42.9%，乳癌39.4%で，3疾患の間に余り差異がみられなかつた．

v)　月経異常

月經異常を認めた症例は，線維腺腫61.9%，であるに対し，乳腺症群は32.7%，乳癌36.4%をしめし，線維腺腫に於て可成り多いことが知られた．

vi)　結婚

未婚者は，線維腺腫47.6%，乳腺症群14.3%，乳癌 9.1%で，線維腺腫に多くみられた．然し本疾患が若年者に多く見られることゝ関係のある現象と考えられた．

vii)　分娩回数

既婚者について調査を行つたが，全く分娩の経験を持たない症例は，線維腺腫18.1%，乳腺症群19.0%，乳癌20.0%であつた．表8に見る如く，各群の症例とも3回以内の分娩数の者が大多数を占めていた．

viii)　授乳状況

分娩の経験のある症例について，授乳を全く行なわなかつたものを（−），混合栄養を（+），母乳栄養を約1年間充分に行つたものを（卄）として調査をしたが，授乳を行なわなかつた例は，線維腺腫 0%，乳腺症群17.6%，乳癌12.5%で，乳腺症群にやゝ高く見られた．

ix)　流産

流産の経験は，線維腺腫，乳腺症群にやゝ高く夫々60.0%，75.6%を示したが，乳癌では40%で，やゝ低い率を現はした．

x)　初発症状

初めて疾患に気附いた時の症状について，調べたが，疼痛を感じてから腫瘤の存在に気附いた症例は，線維腺腫19.0%，乳癌27.3%であるに対し，乳腺症群では40.8%と多く認められ乳腺症群に疼痛が初発症状として重要なことを示した．

3)　腫瘤の理学的所見　表9

i)　罹患側

罹患側を疾患別に検するに，表10に示した如く悪性腫瘍は右側57.6%，左側42.4%に見られた．良性腫瘍にあつては，右側44.7%，左側55.3%で，左右別にみると余り著しい差異はないが，悪性腫瘍に於ては右側にやゝ多く，良性腫瘍に於ては左側にやゝ多い傾向が認められた．

ii)　位置　表11

腫瘤の位置を乳頭を中心として5つの象限に分けて，その発生頻度を良性腫瘍，悪性腫瘍の夫々について調査したが，両者共上外象限に最も多く発生し，位置の上から，悪性か否かを推定することは不可能であつた．

iii)　癒着

腫瘤が皮膚又は乳腺下面組織との癒着の有無について精細に検索するに，良性腫瘍では線維腺腫に於て僅か1例に認められたに過ぎず，乳腺症群にあつては全く認めることが出来なかつた．一方

表9 乳腺腫瘤の理学的所見

			線維腺腫		乳腺症群		乳癌	
			例数	%	乳腺数	%	症例数	%
位置	右内	上	0	0	5	9.6	2	6.1
		下	0	0	4	7.4	1	3.0
	右外	上	5	23.8	14	25.9	12	36.4
		下	4	19.0	2	3.7	1	3.0
	左内	上	2	9.5	5	9.3	3	9.1
		下	3	14.3	4	7.4	0	0
	左外	上	5	23.8	17	31.5	8	24.2
		下	1	4.8	1	1.9	1	3.1
	中心	右	0	0	0	0	3	9.1
		左	1	4.8	2	3.7	2	6.1
大きさ（cm）	— 0.9		0	0	2	3.9	1	3.0
	1.0—1.9		5	23.8	9	17.6	2	6.1
	2.0—2.9		9	42.9	14	27.5	5	15.2
	3.0—4.9		5	23.8	14	27.5	6	18.2
	5.0		2	9.5	12	23.5	19	57.5
境界	明瞭		20	95.2	28	54.9	30	90.9
	不明瞭		1	4.8	23	45.1	3	9.1
癒着	＋		1	4.8	0	0	19	57.6
	—		20	95.2	51	100.0	14	42.4
乳頭変形	＋		0	0	1	1.9	8	24.2
	—		21	100.0	52	98.1	25	75.8
被覆皮膚変化	＋		0	0	0	0	12	36.4
	—		21	100.0	53	100.0	21	63.6
表面の性状	平滑		18	85.7	23	45.1	6	18.2
	顆粒状		2	9.5	24	47.1	4	12.1
	粗糙		0	0	0	0	14	42.4
	凸凹不正		1	4.8	4	7.8	9	27.3
	その他		0	0	0	0	0	0
滑動感	＋		14	66.7	10	19.6	0	0
	—		7	33.3	41	80.4	33	100.0
硬度	弾力性柔軟		0	0	4	7.8	0	0
	弾力性強靱		18	85.7	29	56.9	2	6.1
	強靱		3	14.3	17	33.3	22	66.6
	硬		0	0	1	2.0	9	27.3
手掌触知	＋		20	95.2	31	60.8	32	97.0
	—		1	4.8	20	39.2	1	3.0
乳頭分泌	無		20	95.2	45	83.3	29	87.9
	非血性		1	4.8	3	5.6	0	0
	血性		0	0	6	11.1	4	12.1

乳癌では，その57.6%に癒着を見た．このため癒着の有無は両者の鑑別診断上有力な指標と思われた．

iv) 腫瘤表面の性状

表9に示す如くで，線維腺腫と乳癌とは共に境界明瞭な腫瘤を形成するもその鑑別上大切なこと

表10　腫瘍の左右別好発部位

右側			左側	
症例数	%		症例数	%
19	57.6	悪性腫瘍 33例	14	42.4
34	44.7	良性腫瘍72例 (76乳腺)	42	55.3

表11　腫瘍の象限別好発部位

象限	良性腫瘍		悪性腫瘍	
	症例数	%	症例数	%
上外	41	54.7	20	60.6
上内	12	16.0	5	15.2
下外	8	10.7	2	6.0
下内	11	14.6	1	3.0
中心	3	4.0	5	15.2
計	75	100.0	33	100.0

は表面の性状が著しく異る点である．前者は平滑なものが85.7%を示めすに対し，乳癌では表面粗糙な感を与えるものが42.4%，凹凸不正を示すもの27.3%であつた．乳腺症群の特長として，表面の顆粒状の触感を示すものが多く47.1%に達した．

v)　腫瘤の乳腺組織内に於ける滑動感

表9の如く触診上腫瘤の滑動感 Slipping は線維腺腫に於ては66.7%に認めたるに反し乳癌には全く認めなかつた．この結果は限局性を示す乳癌と線維腺腫とを鑑別診断する上に有力な手掛りと思はれた．

vi)　腫瘤の硬度

腫瘤の硬度は，表9の如く良性腫瘍と悪性腫瘍の間で可成り著明な差異があつた．とくに乳癌では，硬度が強靱乃至硬の程度に硬く触知されたものが93.9%に見られ理学的所見中最も有力な指標と考えられた．

vii)　乳頭分泌

乳頭よりの血性異常分泌に関して古くからその意義につき種々論議されていたが，最近 Haagen[30], Treves[60][61], Madalin[49] 等が述べている如く，それ自身のみでは殊に女性の場合直接に乳癌を意味するとは考えられない傾向となつて来ている．著者の症例では血性乳頭分泌は乳腺症群11.1%，乳癌12.1%に見られ殆んど同率の傾向を示した．即ち異常分泌のある際には，精密な検索を必要とするものであつた．

(4)　臨床的所見とレ線所見との関係

i)　年令とレ線現出度　図23

乳癌及び線維腺腫並に弧立性の大きな嚢腫を形成せる乳腺症群の各症例について，年令とレ線撮影上腫瘤陰影の現出度との関係を調査した．

図23，．年令とレ線現出性

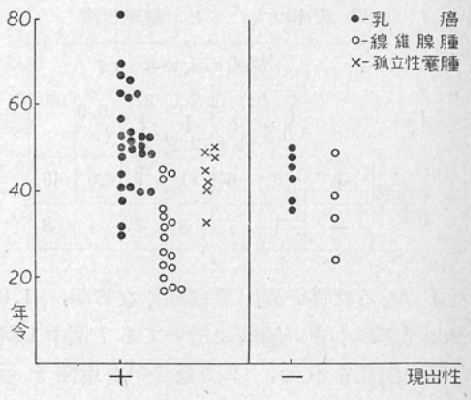

乳癌に於ては，現出性のないものはすべて50才以下であつた．然し50才以下の症例でも造影性を認めた症例も多かつた．線維腺腫では図22の如くで，全く年令との関係は認められなかつた．この

表12　罹病期間とレ線現出度

		罹病期間								計
		2週以内	2週—1カ月	1—2カ月	3—5カ月	6—11カ月	12—23カ月	24—35カ月	36カ月以上	
レ線現出度	＋	4	4	8	6	5	5	5	8	45
	－	2	2	1	1	1	0	0	2	9

成績から現出度は年令と直接の関係はないが，50才以下の症例では殊に悪性腫瘍の場合時として造影されないことがあるから留意しなければならならなかつた．

ii) 罹病期間とレ線現出度との関係 表12

腫瘤を初めて自覚してより受診迄の罹病期間は，一応腫瘤の古さと関係を持つと見做すことが出来るが，これとレ線現出度との関係をみたが，対象疾患は乳癌及び線維腺腫とした．レ線現出度は，罹病期間が長い症例程高い傾向があつたが，3年以上経過せる症例に於て，2例の例外を認めた．

iii) 腫瘤の大きさとレ線現出度

腫瘤の大きさと，レ線現出度の関係を乳癌及び線維腺腫について調査したが，表13の如く，腫瘤

表13 腫瘤の大いさとレ線現出度

		腫瘤の大いさ cm					計
		～0.9	1.0～1.9	2.0～2.9	3.0～4.9	5.0～	
レ線現出度	＋	0	6	11	9	20	46
	－	1	1	3	2	1	8

が大きくなるに従い現出度は高くなるが，1.0～1.9cm程度の小さい腫瘤に於いても7例中1例を除いて現出性を示し，本検査法の有用性を示した．

(5) 小括

1) 各種乳腺疾患々者の平均年令は，線維腺腫31.4才，乳腺症群37.6才，乳癌は48.8才であった．

2) 既往歴について調査したが，3群を区別出来る程明白な事項は少なかつた．割合に顕著な現象は，初発症状についてみられ，乳腺症群では，始めに疼痛を自覚してから腫瘤の存在に気附いたものが，40.8%で，他の疾患と明らかな差異がみられた．又線維腺腫では月脛異常が61.9%の高率に認められた．

3) 理学的所見の調査に於ては，次の2，3の所見が割合に特長的であり，鑑別診断の指標となり得るものと思はれた．

腫瘤の皮膚又は乳腺下面組織への癒着の有無に就いては，乳癌では57.6%に見られ高率で，線維腺腫及び乳腺症群との鑑別の根拠となつた．

滑動感は，線維腺腫に特異的に認められた．

腫瘤の硬度は，乳癌に於て強靱又は硬に触知されたものが93.9%もあり，理学的所見としては最も重視すべき症状と考えられた．

乳頭分泌は，血性の場合でも乳癌を直接指向する症状ではなかつた．

4) 臨床的所見と，レ線現出度の関係は，乳癌に於ては50才以上の年令層では殆んど全例に陰影陽性であつた．

罹病期間，腫瘤の大きさは，造影性と関係のある成績を示した．

組織学的研究とレ線所見

(1) 研究対象及びその方法

病理組織学的研究の対象とした症例は，單純乳房レントゲン撮影を施行後，手術を行つて乳腺組織を採取し得た 105例 109乳腺であつた．その内訳は，線維腺腫22例，乳腺症群50例54乳腺，及び乳癌33例であつた．良性腫瘍は腫瘤を含む局所剔出法により，悪性腫瘍は根治的乳房切断術によつたものである．

採取標本の検索に際して，良性な限局性の腫瘤については腫瘤正中線の全割標本を採取し，非限局性のものでは正中線方向に巾 0.5cmの間隔で，全材料につき標本を採取した．乳癌は切断乳房の腫瘍正中線に於ける全割面の材料につき標本を採取した．

これらの標本は，パラフィン包埋後厚さ5μに薄切し，全材料にヘマトキシリレ，エオヂン重染色を行い検索した．

(2) 線維腺腫

研究の対象とした症例は22例であつた．(表14) 太田邦夫教授[52)53)]の分類に従つて次の如く組織型を分け，レントゲン所見との比較検討を行つた．

a. 微小型
b. 類臓器型
c. 管周囲型

d. 管内型
e. 良性葉状嚢胞肉腫

著者の検索材料では，管周囲型及び管内型が大部分であつた．即ち管周囲型15例，管内型6例，良性葉状嚢胞肉腫1例であつた．

表14に示した如く，レ線所見との関係について検討すると，腫瘤陰影濃度が周囲乳腺組織より濃厚なものは5例であり，これらは全て管周囲型に属し，間質の硝子化が顕著に認められた．濃度の低いものは管内型に属する1例に認めた．

腫瘤陰影を明かに認めた症例は，管周囲型15例中13例，管内型6例中5例，良性葉状嚢胞肉腫1例で，特に腫瘤陰影の造影性と組織型の間には関係は認められなかつた．

(3) 乳腺症群

乳腺症については，現在種々論議がなされているが，組織学的には次の要素を含んでいるものを指すものと考えられる．著者の材料についても一応之れを組織学的検索の目標とした．即ち

乳腺要素
1. 嚢腫 Cyst
2. 輸出管乳頭腫症 Duct Papillomatosis
3. 閉塞性末梢輸出管性腺症 Blunt duct adenosis
4. 硬化性腺症 Sclerosing Adenosis
5. アポクリン上皮化生 Apocrine Metaplasia
6. 乳管上皮過形成 Duct Epitherial Hyperplasia

結合織要素
1. 乳管うつ帯 Duct stasis
2. 線維症 Fibrosis
3. 管周囲炎 Periductal Mastitis
4. 線維腺腫
5. 萎縮

であるが，所謂乳腺症に於ては，乳管上皮過形成，閉塞性末梢輸出管性腺症，硬化性腺症，アポクリン上皮化生等が最も主要な病変と考えられている．

著者の研究対象となつた症例は，50例でこの中4例は両側性の病変を有するため54乳腺について検索することが出来た．レ線所見と比較すれば，表15に示す如く，閉塞性末梢輸出管性腺症，硬化性腺症，輸出管内乳頭腫症，輸出管乳頭腫，線維症，線維腺腫，及び嚢腫の各項目について検討した．

表15に示した如くで，各項目を検査材料全体の病変の程度より，軽度＋，中等度＋＋，強度＋＋＋の3段階に分けて分類した．

均質濃厚陰影を現はした乳腺数は，22例であるが最も著明な組織学的変化は，線維症がかなり高度に認められることであつた．この均質陰影は，線維症による，組織密度の均質な上昇と関係がある如く見られた．

綿くず状ぼけ陰影は22例にみられた．この所見と対応する組織学的病変は，嚢腫が15例，閉塞性末梢輸出管性腺症15例，硬化性腺症16例，線維症19例であつたが，臨床的に触知された部位の病変では，腺症が最も関聯性が深かつた．

限局性境界明瞭な陰影は，14例に認められその多くは嚢腫症，殊に肉眼的弧立嚢腫の部位とよく一致していた．この陰影は，線維腺腫胞似ているが周囲の透明層を欠いていた．

粗糙指尖突起像は，輸出管乳頭腫症，又は輸出管内乳頭腫と関係のある病変であつた．即ち，乳頭腫による乳管うつ滞と乳管拡張により現はれるもので，静脈瘤様乳管延長像も亦，上記病変と同じ意義を有し，乳管拡張の程度の差によつて現はすものと考えられた．

(4) 乳癌

乳癌の組織学的分類は，従来種々のものが報ぜられているが，その組織発生的見地より Foote-Stewarte[11] 並に太田邦夫教授[52][53] の分類を参考として次の如き方法に従つた．

1. 浸潤性輸出管上皮型 infltrating ductgénic Carcinoma
2. 非浸潤性輸出管上皮型 non-infiltrating ductgenic Carcinoma
3. 小葉上皮型 Lobular Carcinoma
4. 特殊型 Special carcinoma
5. その他の癌型

検査した乳癌は33例で，硬性腺癌16例，乳嘴腺管癌10例，面疱癌1例，髄様腺癌3例，膠様腺癌3例であつた．

2つの異つた組織型を伴う乳癌例は認められなかつた．

乳腺症の併存例は，前記の Foote-Stewarte の

表14 線維腺腫の組織所見

			症例数	間質								
				増殖			粘液変性			硝子化		
				＋	＋＋	＋＋＋	＋	＋＋	＋＋＋	＋	＋＋	＋＋＋
組織所見			22	13	8	1	6	1	0	9	3	0
レントゲン所見	腫瘤陰影濃度	≒	13	9	4	0	4	1	0	5	0	0
		＞	5	3	1	1	1	0	0	1	3	0
		＜	1	0	1	0	0	0	0	1	0	0
		計	19	12	6	1	5	1	0	7	3	0
	腫瘤陰影現出度	＋	19	12	6	1	5	1	0	7	3	0
		－	3	1	2	0	1	0	0	2	0	0
		計	22	13	8	1	6	1	0	9	3	0

表15 乳腺症群の組織所見

		乳腺数	嚢腫			閉塞性末梢輸出管性腺症		
			＋	＋＋	＋＋＋	＋	＋＋	＋＋＋
組織所見		54	21	3	13	25	5	1
レントゲン所見	均質濃厚陰影	22	13	0	2	8	2	0
	線くず状ぼけ陰影	22	6	3	6	10	4	1
	限局性境界明瞭な陰影	14	2	1	10	9	0	1
	粗糙指尖突起像	4	1	0	1	2	0	0
	静脈瘤様乳管延長像	1	0	0	0	1	0	0
	計	53	22	4	19	30	6	2

分類に従つて検索したが，多く嚢腫形成のみに止り併存例は6例18.2%に過ぎなかつた．

Steinthal の分類に於て，リンパ節転移の検索のみは，組織学的判定に依つた方法で，全症例を分類すると，第1度は17例，第2度12例及び第3度4例で，第1度に屬するもゝ症例の多いことが目立つている．

これらの組織学的所見を，レントゲン学的所見と比較検討すると次の如き成績が得られた．

表16の如く，腫瘤陰影の陽性例は，組織学的には硬性腺癌，膠様腺癌に多く認められ，Steinthaの分類では，第2度，第3度の症例に多く屬していた．

辺縁像の不規則な針状，触角状を示すものは硬性腺癌に最も多く14例中10例に認められた．平滑な所見を示すものは，膠様腺癌，髄様腺癌の全例に見られた．然し良性腫瘍と異り，辺縁の一部にやゝ不規則な像を認めることは，鑑別診断上重要であつた．

レ線上石灰沈着像は5例に認められた．硬性腺癌2例，乳嘴腺管癌2例，面疱癌1例であつた．面疱癌では腫瘤陰影を伴うことなく石灰沈着像のみを認めた．

血管増生像は，23例に認められその中11例は硬性腺癌で約半数を占めた．又組織学的に転移を認めた症例にやゝ多く現われる傾向の様であつた．

(5) 小括

(1) 105例 109乳腺について，組織学的検索を行つた．

(2) 線維腺腫は22例で，特にレ線所見との関聯は認めなかつた．

(3) 乳腺症群は50例54乳腺であつた．レ線所見と比較するに，均質濃厚陰影は線維症と，綿くず状ぼけ像は腺症と，限局性境界明瞭陰影は主として肉眼的嚢腫症と，粗糙指尖突起像及び，静脈瘤様乳管延長像は輸出管乳頭腫又は輸出管乳頭腫

並びにそのレ線所見との関係

乳管・腺葉												組織型		
嚢腫化			上皮増殖			上皮乳頭状変化			腺症			管周囲型	管内型	良性葉状嚢胞肉腫
＋	＋＋	＋＋＋	＋	＋＋	＋＋＋	＋	＋＋	＋＋＋	＋	＋＋	＋＋＋			
6	0	0	12	1	0	5	0	0	10	0	1	15	6	1
4	0	0	7	1	0	3	0	0	8	0	1	9	4	1
0	0	0	2	0	0	0	0	0	1	0	0	5	0	0
0	0	0	1	0	0	0	0	0	0	0	0	0	1	0
4	0	0	10	1	0	3	0	0	9	0	1	14	5	1
4	0	0	10	1	0	3	0	0	9	0	1	13	5	1
2	0	0	2	0	0	2	0	0	1	0	0	2	1	0
6	0	0	12	1	0	5	0	0	10	0	1	15	6	1

並びにそのレ線所見との関係

硬化性腺症			輸出管乳頭腫症			輸出管内乳頭腫			線維症			線維腺腫		
＋	＋＋	＋＋＋	＋	＋＋	＋＋＋	＋	＋＋	＋＋＋	＋	＋＋	＋＋＋	＋	＋＋	＋＋＋
25	7	2	6	4	3	3	1	1	33	17	1	2	0	0
7	2	0	1	1	1	2	0	0	10	11	1	0	0	0
9	5	2	5	1	1	0	0	0	13	7	0	2	0	0
7	0	1	0	1	1	1	0	1	12	0	0	1	0	0
1	0	0	0	1	2	2	1	1	3	1	0	0	0	0
1	0	0	0	1	0	0	0	0	1	0	0	0	0	0
25	7	3	6	5	5	5	1	2	39	19	1	3	0	0

表16　乳癌の組織所見並びにそのレ線所見との関係

			症例数	組織型					乳腺症合併		腋窩リンパ節転移（組織学的）		Steinthal 分類		
				硬性腺癌	乳嘴腺管癌	面疱癌	髄様腺癌	膠様腺癌	＋	－	＋	－	1度	2度	3度
病理所見			33	16	10	1	3	3	6	27	16	17	17	12	4
レントゲン見所	腫瘤陰影	＋	26	14	7	0	2	3	5	21	14	12	11	11	4
		－	7	2	3	1	1	0	1	6	2	5	6	1	0
		計	33	16	10	1	3	3	6	27	16	17	17	12	4
	辺縁像	不規則	12	10	2	0	0	0	3	9	9	4	3	8	1
		平滑	14	4	5	0	2	3	2	12	5	8	8	3	3
		計	26	14	7	0	2	3	5	21	14	12	11	11	4
	石灰沈着	＋	5	2	2	1	0	0	1	4	2	3	3	2	0
		－	28	14	8	0	3	3	5	23	14	14	14	10	4
		計	33	16	10	1	3	3	6	27	16	17	17	12	4
	血管増生	＋	23	11	6	1	2	3	4	19	12	11	10	10	3
		－	10	5	4	0	1	0	2	8	4	6	7	2	1
		計	33	16	10	1	3	3	6	27	16	17	17	12	4

症と夫々関聯した病変であつた．

(4)　乳癌は33例であつた．腫瘤陰影陽性例は硬性腺癌，膠様癌に多くみられた．限局性境界明瞭な腫瘤を形成する髄様腺癌，膠様腺癌では，平滑な辺縁像を示す症例が多かつた．石灰沈着像は5例に認められた．

統計的観察

(1)　受診症例の統計的観察

研究の対象は昭和30年8月より昭和33年12月迄に当外科を受診した154例の非炎症性乳腺腫瘤又は，乳房痛を主訴する連続症例であつて，これらに前記の方法によつて乳房のレ線単純撮影を行つた．症例を分析すると，図24の如くで，受診数は

図24．受診症例の分析

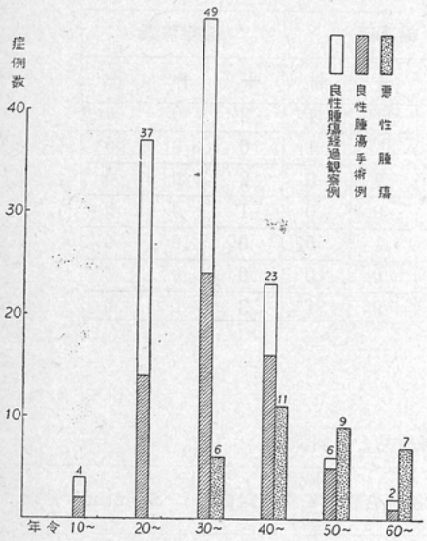

30～39才の年令層に最も多くみられ55例であつたが，その中僅か6例に悪性腫瘍を発見したに過ぎず，他の49例は良性腫瘤であつた．

年令の上昇するに従い，受診数に対する悪性腫瘍症例数の占める比率は急激に増大し40～49才では32.3%，50～59才では60%，更に60才以上では77.7%を示すに至つている．

これらの成績から乳房に苦訴を有する患者を診察するに際しては，40才以後の症例に於て，特に注意を払う必要が痛感された．

これらの症例中保存的に治療を行つたものは，自覚的には苦訴を有するに拘わらず，他覚的には明白な腫瘤を触知出来ず，又レ線上特異な影像を発見出来なかつた症例であつた．

(2)　手術症例の統計的観察

i)　臨床的所見による診断適中率

表17に示した如く組織学的に乳腺症の診断を確認した症例は50例54乳腺であつた．この中43乳腺の腫瘤は臨床的所見より乳腺症と診断し，6例は

表17　臨床的診断の適中率

適中率　(1)乳癌疑診を含まず
適中率　(2)乳癌疑診を含む

		最終診断			
		線維腺腫	乳腺症群	乳癌	適中率%
臨床的診断	線維腺腫	16	6	1	72.7
	乳腺症群	4	43	4	79.6
	乳癌	2	5	20	60.6
	乳癌疑診			8	24.2
	計	22	54	33	(1) 72.5 / (2) 79.8

線維腺腫，5例は乳癌と診断した．臨床的所見による診断の適中率は79.6%であつた．

線維腺腫については，22例の症例を検討した．表17に見る如く臨床的診断と組織学的最終診断の一致したものは16例で，誤診した症例は乳腺症の4例と，乳癌と診断した2例であり，診断の適中率は72.7%であつた．

乳癌に於いては，33例につき検索を行い，術前確実な臨床的診断を下し得たのは20例に過ぎないが，術前乳癌の疑いを持つた症例で，それが乳癌であつた症例は8例24.2%であつた．両者を合計すると，乳癌の疑診も含めて診断の適中率は84.8%を示した．

3群を総括した臨床的診断の適中率は72.5%であるが，癌の疑診を持つた症例も合計すると79.8%の適中率となる．即ち臨床診断に際して27.5～20.2%の誤診率があつた．

ii)　レ線学的所見による診断適中率，表18

レ線学的所見による乳腺腫瘤の診断的価値について，統計的に観察したが，線維腺腫に於いては，22例中確実なレ線学的診断の出来た症例は，18例81.8%で誤診率は18.2%であつた．誤診の3例は

表18　レ線学的診断の適中率

		最終診断			
		線維腺腫	乳腺症群	乳癌	適中率%
レ線学的診断	線維腺腫	18	1	0	81.8
	乳腺症群	3	51	5	94.4
	乳癌	1	2	28	84.8
	計	22	54	33	89.0

レ線上腫瘤陰影を認め得なかつた症例であり，1例は腫瘤陰影を乳癌と誤つて判読したものであつた．

乳腺症群にあつては，54乳腺腫瘤中，レ線診断と組織診断の一致したものは51乳腺腫瘤で，94.4%の診断適中率を示し，誤診例は3乳腺腫瘤で5.6%の誤診率を示した．

乳癌例は33例で，この中レ線学的に正しく診断したものは28例84.8%であつた．誤診した症例は5例で15.2%の誤診率となり，これらは全て腫瘤陰影を得られず乳腺症ならんと診断した症例であつた．

iii)　誤診例の検討

臨床診断とレ線診断の相互関係を更に検討するため次の如き調査を行つた．

臨床診断とレ線診断の一致を見，正しく診断し得た症例は，線維腺腫では14例63.6%，乳腺症群45乳腺83.3%，乳癌19例57.6%であつた．

臨床診断とレ線診断の一致を見なかつた症例の中で，臨床診断が正しかつたものは，線維腺腫では，2例で，これら2例をレ線上乳腺症群と考えた．乳腺症群では，1例もなかつた．乳癌では，1例で，レ線上乳腺症群と診断した．

臨床診断の誤りを，レ線診断上正し得た症例は，乳腺症群では，8乳腺で，これらの臨床診断は線維腺腫としたもの5乳腺，乳癌とせるもの3乳腺であつた．線維腺腫では，5例で，臨床的診断は乳腺症群4例，乳癌1例としていた．乳癌では3例で，臨床上何れも乳腺症群としていた．

臨床診断とレ線診断の両者共に誤りであつた症例は，線維腺腫は2例で乳腺症群と考えた．乳腺症群では3例で，線維腺腫とせるもの1乳腺，乳癌とせるもの2乳腺であつた．

臨床診断で悪性と考え，組織学的に良性腫瘍であつた症例は7例であつた．この中レ線学的に1例は線維腺腫，3例は乳腺嚢腫と判読し，正しい診断を下し得たが，他の3例はレ線上も乳癌と考え誤診した．これらは夫々乳腺症群5例と，線維腺腫2例に属するものであつた．

臨床的診断で良性と考え，組織学的に乳癌であつた症例は，5例あつたが，これらをレ線学的に検索すると4例は明らかに悪性のレ線所見を認め，正しい診断を下すことが出来たが，1例のみ腫瘤陰影が陰性で乳腺症と考え誤診した．

臨床的に乳癌の疑いを持つた症例は9例であつて，これらのレ線学的所見は，この中7例はレ線上乳癌の診断を確認することが出来たが2例は乳腺症と考え誤診した．何れも組織学的には乳癌であつた．これらの疑診例の中で，レ線上正しい診断を得られた22.4%は，試験切除を必要とせずに根治的治療法を施行し得た症例であつて，臨床的診断のみに頼る場合に比し，試験切除法を行う症例を22.4%減少せしめ得た．

(3)　小括

1)　154例の受診症例について検索したが，症例数は30～39才の年令層に最も多く認められた．悪性腫瘍が占める比率は年令の増加と共に急激に上昇する傾向があつた．

2)　105例 109乳腺の症例中，臨床的診断の適中率は，線維腺腫72.7%，乳腺症群79.6%，乳癌60.6%であつた．

3)　レ線学的に診断した症例の診断適中率は線維腺腫81.8%，乳腺症群94.4%，乳癌84.8%であつた．

4)　誤診例について検討を行い，臨床診断とレ線診断の両者を併用することの必要性が明らかとなつた．

考　按

乳腺疾患をレ線学的に診断しようと云う試みは，既に古くより行なはれている．この方法には次の如き数種のものが知られている．即ち (1) 単純乳房撮影法 Simple Mammography (2) 乳管撮影法 Duct Mammography (3) 乳房気

盈撮影法 Aero Mammography (4) 乳房血管撮影法 Angio Mammography 等である．著者の行つたのは單純乳房撮影法であり，この方法は既に1913年 Salmon[56] によつて試みられた．然しそのレ線像は不明瞭のためしばらく実用性に疑問が持たれ，見捨てられていたかの如くであつた．1950年 Leborgne[43]，次いで Gershon-cohen[13]等によつて撮影条件が著しく改良せられた結果再び世人に関心を持たれる様になつて来た．Kratochvil[40][41]は外科医として実地上多数例について研究を行いその有用性を認めた．

それら研究の要点として，撮影条件は管電圧を32～38kVp の低電圧に於て使用し，管電流は乳房厚毎cm宛5～25mA を照射すること，管球焦点は出来るだけ小さいものを用うること，又前記の如く成るべく広汎匪な乳房像を得るためにフィルム焦点間距離を出来るだけ小さくし，其の他遮光円筒を用うることにより散乱線を防ぎ，細部の像を得るために増感紙を使用せず，而も比較的短時間に撮影を行うため感度高く解像力も良好な Non-Screen filmを使用すること等を挙げている．

著者はこれらの条件を現在所有するレ線発生装置を用いて検討したが，管電圧については，年令と乳房のレ線吸収度がかなり深い相関を有してはることが明らかとなつた．然し個人差が著明に認められ，一律に規定することが出来ないので，少くとも35kVp，40kVp，45kVp の3種類の管電圧により，数枚のレ線撮影を行うことが望ましいと考へられた．

長田[51]は乳房横径（cm）と2次電圧との間には直線的な関係を認め報告しているが，著者の成績では，寧ろ2次電圧は乳腺組織のX線吸収度と相関があり，乳房径の増減によるレ線像黒化度の増減は，2次電流を調整をすべきである．

遮光円筒は大（直径12.0cm，長さ17.5cm）と小（直径 8.5cm，長さ18.5cm）の2種類を用い小円筒は更に細部の所見を得ようと思う場合撰択的に使用した．

増減紙は使用しなかつたが，Gros[29] も亦使用しない方が細部特に石灰沈着像を証明する上で優れていると指摘した．前述せる如く石灰沈着像は乳癌の診断に際して重要な所見であるが，Leborgne 以前の研究に於てはこの事項に関する記載がなく，この事は Leborgne によつて始められた Non-Screen Film の使用，増感紙を用いない方法で撮影することゝ関係があると考えられる．

乳腺の形態と構造は年令，性周期，妊娠，及び授乳等の生理的変化によつて同一個人にあつても著しい変化が見られるが，又，同様な生理的条件下にあつても，各個人によつてその発育の様相に大きな差異を認めることは衆知の如くである．

一方これら組織学的乳腺構成の直接の影像であるレ線像に於ても甚だしい変化がみられるのは当然である．

著者の成績に於ても，生理的変化に伴つて，明らかにレ線像の差異を認め，これは乳房構成の組織学的変化とよく一致していると考えられた．

それ故單純乳房撮影レ線像に於て，病的陰影を読影するに際しては，これらの変化を充分に考慮すべきことを痛感した．即ち乳腺のレ線吸収度の変化は年令的に大いに異ることは注目すべきであり，殊に若年者では病変が屢々その濃い陰影に蔽はれて，見逃されることがあつた．Gershon-Cohen[19][22] も同じ困難性について記載している．これに反し高令者にあつては乳腺像は明るくなり，僅く微少な変化も指摘することが出来た．

乳房を構成する組織の中で，皮下脂肪組織及び乳腺後面と大胸筋の間の脂肪間隙は，レ線写眞上に明るい透影として現はれるから，その部に腫瘤が一部又は全部突出する如き体位で撮影することにより，その形態を明らかに把握することが出来る．之については，Gershon-Cohen[19][22] 等も同様な意見を述べている．

限局性腫瘤を構成する疾患にあつては，生理的変化の修飾により，誤つてレ線像を読影することは少ないが，非限局性の病変を来す疾患の際には，乳腺濃度と乳腺構造の変化がレ線学的診断の基準をなしている．このため屢々生理的変化を病的変化と誤る危険があり，既に Leborgne[43]，Ingleby[36] 及び Gros[29] 等の述べている如く撮影

は必ず健常乳房も対照して行い，生理的変化を除外してレ線像の読影を行う様心掛ける必要があつた．この様にして初めて確実な診断を得られる場合が少くなかつた．

臨床的諸項目の検索に際して，非炎症性腫瘍を，線維腺腫，乳腺症群及び乳癌の3群に分けて考察を行つた．これらの中で前2者についてはその治療上，予後上の意義について種々の異論が行なはれている．従つて手術療法を決定する上で一応の考慮が必要と考える．線維腺腫については，本疾患の臨床的診断は容易であり，その悪性化の頻度については Ackermann[2], Haagensen[30] の報告の如く良性葉状嚢胞肉腫を除いて余り高いとは考へられていない．

所謂乳腺症の意義については多くの異説のあるため，臨床家として最も困惑する疾患であり，その臨床診断に於いても種々の困難性が存在している．

所謂慢性乳腺症は1854年 Velpeau 以来多数の名称が与えられている如く，その定義についても多くの考え方が行なはれ，而も各研究者の本疾患に対する異つた対象把握のまゝに，本症の悪性化頻度について検索が行はれた結果，0.5%～62.5%の悪性化が認められるとの研究成績が報告され，本症が前癌性変化として認められるか否かは，未だ解決されない問題である．然し，Foote-Stewarte[11]，太田邦夫教授[52][53]等によつて，組織学的観察が検討されて，本症と乳癌の併存は屢々認められるが，明らかな移行と考えられる病変の少ない点から，前癌状態としての意義が再検討されて来ている．

著者は本研究に於て，前記せる3群の診断に際して，以上の如き観点から特に悪性所見を正しく把握することが治療方針を決定する上で，最も重要な点と考え，臨床的及び，理学的所見の鑑別診断上に於ける有用性を，レ線学的診断法のそれと上較した．

臨床的所見に於いて，線維腺腫では，未婚者，若年者に多い傾向がみられた．又疾患の初発症状が，乳房罹患部位の疼痛であつた症例は乳腺症群に40.8%と割合多くみられたに反し，線維腺腫，乳癌例では少なかつた．

腫瘤の理学的所見について検討したが，左右別の好発側及び，乳房内の好発位置に関しては特に乳癌を特長づける所見はみられなかつた．

触知所見では，乳癌に於て腫瘤と皮膚又は大胸筋膜の癒着が57.6%に見られ，又触知硬度が，弾軟乃至硬の程度に強く増加せるものが93.9%に認められたことは鑑別上有力な指標と考えられた．

線維腺腫の触知所見で最も特長的なものは腫瘤の乳腺組織内での滑動感であつた．

乳腺症群では，腫瘤の表面が顆粒状の性状を有し，周囲乳腺と比較して硬度がやゝ増加していることが特長的であつた．

これらの成績は Stout[57]，Fitts[9]，の報告と略々一致している．

乳頭分泌の意義に関しては，殊に血性分泌を従来悪性疾患との関係に於て理解する者が多かつたが，madalin, Clagett[49], Haagensen[30] 等の研究では，寧ろ乳腺症，乳頭腫，乳癌の順位で頻発し，必ずしも乳癌を指示するものではないから更に精査する必要があると述べている．著者の症例では，乳癌の12.1%に見られ割合に頻発したが，乳腺症群に於ても11.1%に見られてこれと大差のない成績が得られた．

以上の臨床的観察についての検討に於いて，最近の如く世人の乳癌に関する知識が啓蒙せられた結果，受診症例の多くは定型的な乳癌の病像を呈せず，ために次第に診断技術上の困難性が増加する傾向が認められた．このため確定診断の目的で行なわれる，試験切除の頻度は益々上昇する現状である．

然し，試験切除法が，乳癌の5年治癒率を低下させる危険性を持つことは，Pierce[54]，Munte-an[48]，Berven[4]，Kohler[37]，Cramer[7]等の強調する処である．即ち，試験切除を行うことにより5年生存率は50%から20%に低下すると述べ，然も腋窩リンパ節転移は63%から74%に上昇した．この悪い影響は，試験切除と根治手術の時間が延引すればする程大きくなるとしている．然もこの腫

癌細胞の試験切除法に際して加はる機械的刺戟による血行又はリンパ行性の撒布が，想像以上に短時間に起ることは，法目すべきである．

そこで，著者は，單純乳房撮影法の応用により，可及的に確実な術前診断を行うことにより，試験切除の頻度を減少させたいと考え，その有用性について検討した．

レ線学的所見について最も詳細に記載したのは Gershon-cohen[12)~27)] である．その報告に依れば，線維腺腫の定型的なレ線所見として，辺縁像は平滑で，その境界は明瞭である．レ線像濃度は周辺乳腺組織と同様で，腫瘤陰影は均等な濃度を有する．周辺乳腺組織は周囲へ圧排された像を示すと述べている．

著者の22例も同様の所見を有し，特に，他の限局性境界明瞭な腫瘤陰影を形成する疾患との鑑別診断上有力な指標となつた所見は，周辺乳腺の圧排による腫瘤陰影周囲の環状透明層で，94.7%に認められた．Muntean[48)], Gros[29)] も亦同様の所見を記載している．石山[34)35)]の塊状陰影の多くは本症について認められた．

乳腺症群の分類についての考察は，既に述べた如く，数種の病変が混在するため，広く用いられている Gershon-cohen 等の Peyron の組織学的規準に基づく分類は[23)24)]，不適当と考え，レ線所見によつて，5型に分け，組織学的要素病変との関聯を得ることが出来た．

Gershon-cohen の分類との関係を考察すると，均質濃厚陰影は，その Mazoplasia, Group I とレ線所見と略々一致する．この群では肉眼的嚢胞は認めなかつた．組織学的には線維症の部位と対応する像であつた．

Gros は，本病変を線維症に基づく乳腺組織の硬化症 Sklerose，と嚢腫に基づく円形陰影の2型に分類しているが，この硬化症のび慢性陰影とも一部一致する病変と考えられる．

綿くず状ぼけ像は Gershon-cohen の Schimmellbusch の腺症と，Mazoplasia Group II との一部と一致する所見と考えられるが，組織学的には腺症を認める病変と対応するレ線像であつて陰影内部は均質でなく綿くず状の，不規則なぼけ陰影の集合よりなる像であつた．

限局性境界明瞭像は多くは嚢腫により，一部限局性腺症によつて現わされる像であつた．この病変は，腺症を伴うことが多く Mazoplasia Group II と略々一致した所見であつた．線維腺腫との鑑別点は，レ線腫瘤の陰影濃度が周辺乳腺のそれより濃い事であつた．Gershon-cohen[22)] は内容液の性状によつて，この濃度は変化すると述べている．Muntean[48)], Gros, Kratochvil[41)], 及び Gershon-cohen[20)] は腫瘤陰影周辺の透影層が本症も認められるとしているが，著者の例では認められず，線維腺腫との鑑別点となつた．

輸出管乳頭腫と一致するレ線像は粗糙指尖突起像，静脈瘤様乳管延長像であつて，拡張せる輸出管内の内容液と，腫瘍によつて現わされる陰影であつた．

乳癌のレ線像について Gershon-cohen[20)], Ingleby[36)], Leborgne[43)], Muntean[48)], Kratochvil[41)] 等の記載の中，重要な所見を述べると，次の如くである．

1) レ線像に現はれた腫瘤の大きさは屢々触知された腫瘤の大きさより可成小である．

2) 腫瘤陰影濃度は，周辺乳腺濃度より可成り増強している．

3) 腫瘤陰影の辺縁像は不規則で，多数の放射状の針状，触角状の線維突起を以って周辺乳腺への浸潤像を示す．

4) 腫瘤陰影は，微細結晶状で無数の石灰沈着像を有している．

5) 腫瘤陰影周辺に血管増生像を認める．

これらの所見を，著者の33例について検討すると，図21の如く3例を除き，触知腫瘤の大きさの方が大であつた．良性腫瘍に於ても屢々レ線上の腫瘍は小さく影像されるが，乳癌に比し，その差は少なかつた．然し，絶対的な所見と云うことは出来なかつた．

腫瘤濃度は全例に於て増強を見た．この所見は，線維腺腫との鑑別に有意義であつた．

Leborgne[43)] に依れば，腫瘍内の無機物質の増

加が，濃度増加の原因となつている．

腫瘤陰影の辺縁像が不規則で，針状，触角状に認められることは，重要な所見であつた．特に硬性腺癌にこの傾向が強かつた．辺縁像の比較的平滑なものも見られたが，線維腺腫，嚢腫と異り，その辺縁の一部には必ず，不規則な部分を認めて，診断を確実にした．

石灰沈着像については，Gershon-cohen[20]，Leborgne[43]は，微細結晶状，無数の場合には，癌性の変化を直接指示するものとしている．その組織学的発生過程については，多発する小壊死巣に於ける，石灰の沈着を想定している．又，粗大な石灰沈着像は，線維腺腫，乳腺症，血管硬化症等にも認められることを報告した．Kratochvil[41]は，微細結晶状の石灰沈着が，乳癌以外にも現れるため，この所見によつて直ちに乳癌の診断を下す危険性を述べている．著者の症例に於ては，5例に石灰沈着像を認め，すべて乳癌例であつた．又，4例は，腫瘤陰影の内外に，この所見を示したが，面疱癌の1例のみは，石灰沈着のみを認め，腫瘤像を現わさなかつた．

腫瘤陰影周辺の血管増生は，屢々認められた所見であつた．

以上の如く乳癌に関するレ線所見は，他の良性腫瘍との鑑別点となり，これらの所見は，腫瘍が小さい場合にも認められることは，重要であつた．

臨床所見，及び腫瘤の理学的所見に基づく術前診断法が，種々の困難性を有することは既に述べたが，これらの臨床的報告は余り見られない．Stout, Fitts. の精査せる処によると，術前診断の適中率は，臨床的検索に於いて，乳腺症72%，乳癌79%，線維腺腫81%で，総括すると，75%の適中率を示し，25%の誤診例があつた．

著者の症例では，同様の臨床的検索に於いて，乳腺症群79.6%，線維腺腫72.7%，乳癌は60.6%で，乳癌の疑診を持つた症例は8例24.2%で，この症例は臨床的診断のみでは，当然試験切除を必要とするものであつた．総括すると72.5%の適中率を示した．

これに対し，単純乳房撮影の診断適中率は，Dohrmann[8]は，乳癌では11.1%，良性腫瘍では20%の誤診率があつたと述べている．Gershon-Cohen[18]は，悪性腫瘍の適中率は85%，良性腫瘍では97%であつたと記載している．

著者の症例では，線維腺腫 81.8%，乳腺症群 94.4%で，良性腫瘍の適中率は88.1%を示した．乳癌では84.8%で，やはり，臨床的診断と比較して，より高い適中率を示した．

然し，レ線診断の誤診率は11.0%であり，臨床的診断の補助として本方法を用うることによりより効果的な役割りを果すものと考えられた．

総　括

1) 東京医科歯科大学，第1外科を受診し，単純乳房レ線撮影を施行後，入院手術を行つた乳腺疾患々者 105例 109乳腺を対象として，レ線学的乳房所見，臨床的観察，及び病理組織学的観察と比較検討を行つた．

2) 単純乳房撮影の条件は，年令，性周期，妊娠，授乳等によつて変化させる必要があつた．ために各例，数種の条件に於て数枚のレ線撮影を行つた．

3) レ線像は，年令，生理的変化によつて大きな影響を受けるので，影像を誤つて読影することを防ぐため，左右対照して撮影することが重要であつた．

4) 臨床的観察に於ては，特に疾患の初期に於て乳癌を鑑別するための確実な所見が乏しかつた．

5) レ線像と組織所見と比較し，明らかな関聯を得ることが出来た．特に乳腺症群の診断に於いて，組織学的要素病変との相関が深いことが判つた．

6) レ線診断法は，臨床的診断法に比し，より有用性のあることを認めたが，両者を併用することの必要性は，誤診例の検討に於いて明かであつた．

稿を終るに臨み，終始懇切な御指導と御校閲を賜つた恩師川島教授に深甚なる感謝を捧げると共に，レ線学的研究につき本学放射線科足立教授の御教示，並び

に組織学的研究に対する癌研高山博士の御教示に対し深謝する．

文 献

1) Adair, F.E.: Sanguinous discharge from the Nipple and its Significance in relation to Cancer of the Breast Ann. Surg. 91, 197— 209 (1930). —2) Ackermann, L.V.: Surgical Pathology. New york. Mosby Co. (1954). —3) Bayer, R.: Differential diagnose Verschiedener Mastopathieformen und des Mammakarzinoms in Röntgenbild Med. Klin 51, 46—51 (1956). —4) Berven, E.: Die Strahlen behandlung des Mammakarzinoms Fortschr. Röntgenstrahl 75, 10—25 (1951). —5) 陳世論：乳房のレ線学的研究，金沢医理学叢書，27，97— 191 (昭29). —6) 陳世論他：レ線像より計算した乳房容積及び乳腺容積，金沢医学叢書，27，192— 201 (昭29). —7) Cramer, H.: Beitrag Zur Frage der Behandlung des Mammakarzinoms. Strahlen therapie 88, 59—71 (1952). —8) Dohrmann, R.: Über Wert der röntgenologischen Mamma diagnostik Der Chirurg 29, 3—6 (1958). —9) Fitts, W. T.: The diagnosis of Lesions of the Breast Surgery 25, 424—430, (1949). —10) Fray, N. W.: Stereoscopic roentgenography of the Breasts an aid in establishing diagnosis of mastitis and Carcinoma Ann. Surg 95, 425— 432(1932). —11) Foote, F.W. & Stewart, F.W.: Comparative studies of Cancerous Versus Non Cancerous Breast 121, 6—53, 197— 222 (1945). —12) Gershon-cohen, J.: Roentgenologic examiantion of the Normal Breast Am. J. Roentgenol. 40, 189— 201 (1938). —13) Gershon-cohen. J.: Roentgenography of Cancer of the Breast A classified Pathological Basis for Roentgenologic criteria Am. J. Roentgenol. 68, 1—7 (1952). —14) Gershon-cohen, J.: Occult Carcinoma of Breast Value of Roentgenography Arch. Surg 70, 385— 389 (1955). —15) Gershon-cohen, J.: Evaluation of Roentgen Diagnosis of early Carcinoma of Breast J.A.M.A. 108, 867— 871 (1937). —16) Gershon-Cohen, J.: Roentgengraphic Diagnosis of Calcification in carcinoma of the Breast J.A.M.A. 125, 676—677 (1953). —17) Gershon-cohen, J.: Neglected Roentgenography of Breast Disease J.A.M.A., 157, 325— 326 (1955). —18) Gershon-cohen, J.: Can mass X-Ray Survey be used in Detection of early cancer of the Breast J.A.M.A. 161, 1069—1071 (1956). —19) Gershon-cohen, J.: Roentgenography of fibroadenoma of the Breast Radiology 59, 77—78 (1952). —20) Gershon-cohen, J.: Carcinoma of the Breast Roentgenogrophic Technic and diagnostic Critevia Radiology 60, 68—76 (1953). —21) Gershon-cohen, J.: Accuracy of Preoperative X-Ray Diagnosis of Breast Tumor Surgery 35, 766— 771 (1954). —22) Gershon-cohen, J.: Roentgenography of Fibroadenoma of the Breast Surg, Gynec. & Obst 59, 77—87 (1952). —23) Gershon-cohen, J.: The Roentgenology and Pathology of cystic disturbance in the Breast. With Special Reference to their Surgical Diagnosis S.G.O. 94, 91— 102 (1952). —24) Gershon-cohen, J.: Secretory Discase and plasmacell Mastitis in the femal Breast Roentgenologic and pathologic Studies S.G.O. 95, 497— 504 (1952). —25) Gershon-cohen, J.: Roentgenography of Cysts of the Breast S.G.O. 97, 483— 489 (1953). —26) Gershon-cohen, J. Ingleby, H.: Adenosis of the female Breast S.G.O. 99, 199— 206 (1954). —27) Gershon-Cohen, J.: Analysis of 2,514 Examinations During early phases of An X-Ray Survey of the Breast S.G.O. 106, 4：478— 488 (1958). —28) Geschickter, C.F.: Diseases of the Breast. philadelphia znd. ed. Lippincott. co. —29) Gros, lc.h. M.: Die röntgenologische Differentialdiagnose zwischen Mastitis chronica und Mamma Karzinom Fortschr. Röntgenstr. 80, 50—65 (1954). —30) Haagensen, C.D.: Diseases of the Breast philadelphia Saunders. Co. (1956). —31) Hicken, N.F.: Roentgenographic Demonstration of Breast Lesions Radiograph. & Clinphotog 13, 2—9 (1937). —32) 藤森正雄：乳癌に於ける最近の問題，医学書院 (1953). —33) 伊藤謙：グレンツゲビート，10, 1681 (昭11). —34) 石山俊次：乳癌と乳腺症，綜合医学，10, 729— 738 (1953). —35) 石山俊次：乳腺腫瘍のレ線診断，癌の臨床，3，316— 328 (昭32). —36) Ingleby, H.: Periodic Roentgenographic Studies of a Growing Human Mammary Cancer Cancer 9, 449— 752 (1956). —37) Kohler. A.: 10 Jahre Präoperative Bestrahlung des Mamma-Carcinoms Strahlen Therapie 88, 150—163 (1952). —38) 久留勝：乳癌について，特に乳癌とその前癌状態殊に慢性嚢腫性乳腺症との関係，日外会誌，42，1122—1125 (昭16). —39) 久留勝：前癌状態に就て，日外会誌，53，537—583 (昭27). —40) Kratochvil, K.: Zur chirurgischen Frühdiagnose und Therapie des mamma-Karzinoms unter Berucksichtigung der Präoperativen Bestrahlung Fortschr. Röntgenstrahl 81, 727— 734 (1954). —41) Kratochvil, K.: Fehlquellen der Röntgen diagnose bei Mamma erkrankungen Zbl. Chir 82, 49—58(1957). —42) 久保完治：乳腺疾患のレ線診断について，名古屋医学，71，689— 690 (昭31). —43) Lebo-

rgne, R.: Diagnosis of tumor of the Breast by Simple Roentgenography. Calcification in Carcinoma Am. J. Roentgenol 65, 1—11 (1951). —44) Leborgne, R.: Intraductal Biopsy of Certain pathologic Processes of the Breast. Surgery 19. 47—54 (1956). —45) Lockwood, I.H.: Roentgen-Ray Evaluation of Breast Symptoms Am. J. Roentgenol 29, 145— 155 (1933). —46) Lockwood, I.H.: Value of Breast Radiography Radiology 23, 202— 207 (1934). —47) Lame: Addition to Tecnnic of Simple Breast Roentgenography Radiology 48, 266— 268 (1947). —48) Muntean, E.: Zur radiologischen Frühdiagnose und Früh Therapie des Mammakarzinoms Fortschr. Röntgen Strahl 81, 719— 727 (1954). —49) Madalin, H.E.: Lesions of the Breast associated with discharge from the Nipple Ann Surg 146, 751—763 (1957). —50) 間島進：慢性嚢腫性乳腺症の臨床病理学的研究，臨床外科，12, 901— 914（昭32). —51) 長田博元：乳癌のレ線学的診断，癌の臨床，3，435— 442 (1957). —52) 太田邦夫：癌治療の進歩，第3集，乳腺，医学書院 (1957). —53) 太田邦夫：人の乳腺症及び乳癌の組織発生について，外科研究の進歩，第7集，1—30（昭33). —54) Pierce, E.H.: Biogsy of the Breast followed by delayed radical mastectomy S.G·O. 103, 559— 564 (1956). —55) Reinhardt, K.: Die Bedeutung der mammaaufnahme für Diagnose und Verlaufbeobachtung der Brustkrebses Fortschr. Röntgenstrahl 78, 714—718, (1953). —56) Salmon, A.: Arch. Klin. Chir 101, 573— 668 (1913). —57) Stout, A.P.: The Technique of Diagnosis of Breast Carcinoma, the Choice of treatment, and the criteria of Inoperability J. Nat. M.A. 39, 94— 100 (1947). —58) Semb, C.: Pathologico-Anatomical and Clinical Cliniyal Investigation of fibroadenomatosis cystica mammae and its relation to Other Pathological conditions in the mamma, es-pecially Cancer Acta chir. Scandinav. 64, 1—32 (1928). —59) Steinthal, C.F.: Zui Dauerheilung des Brustkrebses Beitr. Z. Klin. Chir. 47, 222 (1905). —60) Treves, N.: Serous and Serosanguinous Discharge from the male Nipple Arch. Surg 73, 319— 329 (1956). —61) Treves, N.: A Report of 549 Cases of Breast Cancer in Women 35 years of age or younger S.G.O. 107, 3 : 271— 283 (1958). —62) 内川守他：乳腺症の組織学的所見補遺，福岡医学誌，49，1258—1285 (1958). —63) Vogel, W.: Die Röntgen Dlarstellung von Mamma tumoren Arch. f. Klin. Chir 171, 618— 626 (1932). —64) Warren, S.L.: A Roentgenologic Study of the Breast Am. J. Roentgenol 24, 113— 124 (1930). —65) 余語弘：乳腺腫瘍の組織学的観察 癌，46, 313— 315（昭30).

Roentgenographic and clinical studies on tumors of the breast

By

Atsuo Fukami

1st Surgical Department Tokyo Medical & Dental College

(Prof. Kenkichi Kawashima)

1). The technique and diagnostic value of radiographic cxamination, using low voltage is described in detail.

2). The materials consist of 105 resected breast at the 1st Surgical Department of Tokyo Medical & Dental College, between Aug. 1955, and Dec. 1958. They consisted of 50 mastopathia, 22 fibroadenoma and 33 carcinoma.

3). The various pattern of the nomal breast in all age group and phisiologic activity was recognized in morphologically and radiologically.

4). For confirming the diagnosis, it is necessary to examine bilateral breast for radiologically, so that the opposite breast is availabe for comparison.

5). Physical examination of patient with the incidence of the breast tumor especially carcinoma reveals to poor significance for acurate diagnosis.

6). Incorporation of radiological examination be able to reduce the number of physical diagnostic errors for breast tumor.