The University of Osaka
Institutional Knowledge Archive

Title	「陳舊肺結核巣から發生した肺臓癌に就て」
Author(s)	武田, 俊光; 村上, 達郎; 間島, 浚三郎
Citation	日本医学放射線学会雑誌. 1954, 14(6), p. 418-422
Version Type	VoR
URL	https://hdl.handle.net/11094/15881
rights	
Note	

The University of Osaka Institutional Knowledge Archive : OUKA

https://ir.library.osaka-u.ac.jp/

The University of Osaka

「陳舊肺結核巣から發生した肺臓癌に就て」

岡山大學醫學部放射線科（主任武田教授）
武田俊光・村上達郎・間島淡三郎

（昭和29年3月29日受付）

（1）緒言

肺臓癌は近年各國とも増加の一路をたどつている．

Panl[1], D. Rosahn は本症の發生頻度が1920年を界とし，それ以前は全剖檢例の0.44%，全癌の4.39%であつたものがその後は0.89%，6.98%の割合を占めるようになつたと云う．東大鈴木[2]も剖檢體の0.58%であつた肺臓癌（全癌では3.89%）が最近5カ年で1.8%（全癌では9.33%）と約2倍に上昇した事を報告されている．當放射線科で肺臓癌と診斷されるものは逐年増加しているが，前述の病理學者の報告から考えると之は單に診斷法の進歩とだけではすまされない問題である．

各國でも文化の向上と共に肺臓癌が増加し，米國では癌腫中高位になつたとさえ云われている．

肺臓癌發生の後天的因子として今日尚決定的ではないが，環境的要素が多分に考えられている．即ち工場等から排泄される一酸化炭素，亜硫酸ガス，タールで補裝された道路からの塵埃ガソリンの排氣，過度の喫煙等氣管枝粘膜の慢性刺戟の増加が肺癌發生率の上昇に有力な役目を果していると考えられている．

その他に陳舊肺結核病巣から屢々肺臓癌が發生する事を見落してはならないと思う．

既に1897年 Schwalbe[3] は剖檢で之を發見し報告している．然し一般から注目されているに拘らず昔は病理解剖家により之が報告されているのは極めて少數で1934年の Sea View Hospital の4000例の剖檢では60%が肺結核で，結核と肺癌の共存は僅か1例とされている．然るに1942年では2500例の剖檢體中結核と癌の共存は34例の多きに達している[4]．

又138例の肺臓癌の剖檢例で9.4%は結核の共存であつたと報告している．

本邦人に就て肺結核病巣が肺癌發生の基地であつたと考えられる剖檢例では北大[5]の23.8%，東大[6]の52%の多數が報告されている．

Feuchtiger[7] は肺の結核病巣は前癌狀態を形成するとさえ云つている．又長澤[8]は肺結核硬化性病巣では肺胸上皮の異常増殖時に腺腫樣増殖を起し全く前癌狀態を形成する．從つて硬化瘢痕形成をした肺結核と肺癌發生とは極めて密接な關係あり，篠井，佐藤[9]は肺癌發生原因の3～4割は之で占めていると云う．

以上のように肺癌發生の基地として陳舊硬變性の瘢痕化した結核病巣は極めて有力な後天的因子と云えるが，臨床的には肺結核から肺癌に移行した所謂 Narbencarcinom と診斷される報告例は極めて稀有のように思われる，又之が診斷は初期から末期まで極めて困難で，剖檢又は手術的に肺葉切除標本から組織的に診斷される場合が多い．

1949年 Lawrence, M. Shefts and William Hentel[10] は肺結核と肺癌の共存した3例を報告しているが，その第1例はレ像，氣管支鏡像からも肺癌と考える所見は全くなく，左上葉膿瘍として剔出したものに，組織像で癌細胞を見つけ，第2例及び第3例は剖檢で始めて發見している．之によつても生前の診斷が如何に困難であるかゞ伺える．

私達は最近陳舊肺結核病巣から轉化し，肺癌となつたと思われる2例を經驗し，而も2例とも生前にレ線的に之を診斷し得たのでそのレ像の特長について述べてみたい．

第 1 圖

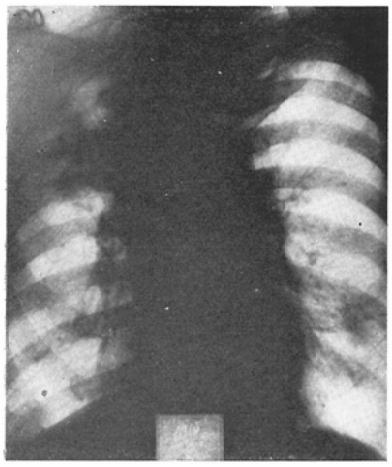

第 2 圖

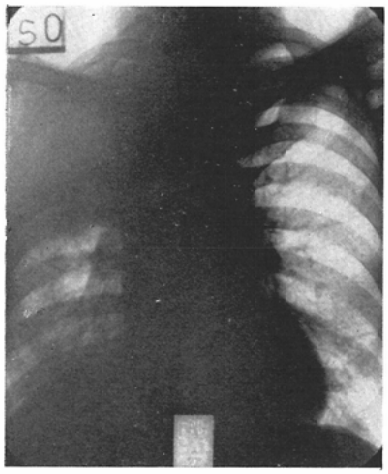

第 3 圖

第 4 圖

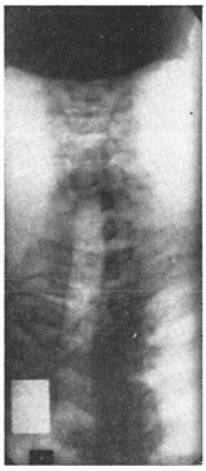

第 5 圖

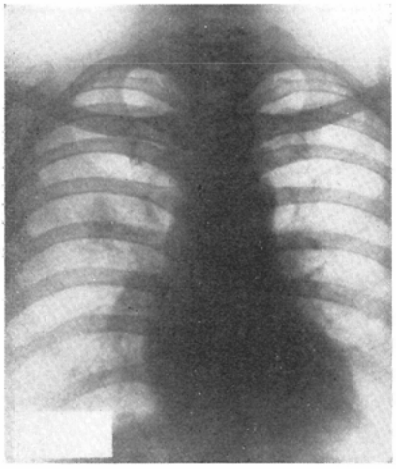

第 6 圖

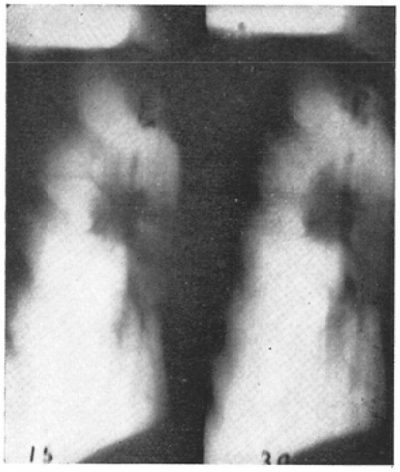

第 7 圖

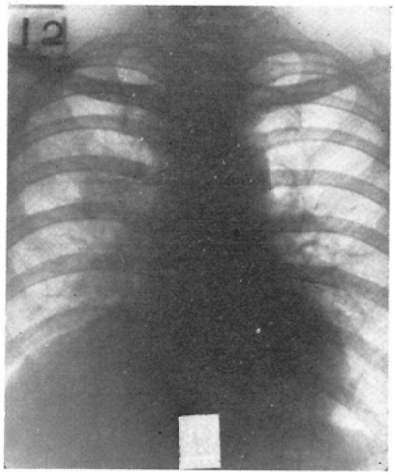

第 8 圖

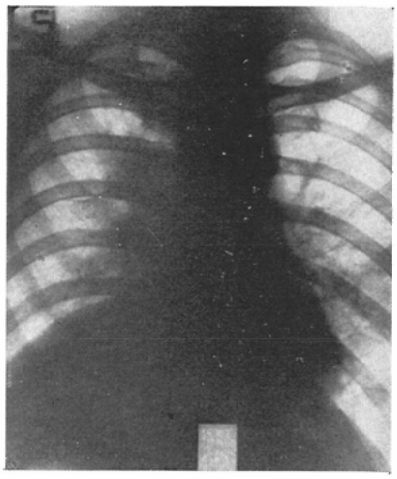

けだし近年肺結核治療に有力な化學製劑が出現し肺結核の治療は昔と面目を全く一新した．そのためにも「肺結核と共存する肺癌」の今後の増加が豫想され，肺結核レ像の讀影に際し此の事は常に考慮しなければならないと思うからである．

（2） **症　例**

第1例　信○○　63歳　♂　縣議

主訴　右肩及び右腕の疼痛

家族歴ならびに既往症；特記すべきものはない．

現病歴，生來全く健康であり本年7月13日，岡山保健所で胸部レ線寫眞撮影の結果，右上葉空洞性結核症と云われ，岡山日赤內科で檢痰の結果Gaffky 7號(北島)が證明された．咳嗽，喀痰は以前からあつたが Streptmycin 38本，P.A.S相當量服用で，これらの症狀はとれたが其の後胸部に肋間神經痛樣の疼みを訴える樣になり，9月中旬頃より右肩に疼痛が放散し疼痛は漸次激しくなり，麻藥の注射を受けていた．11月になつて頸部に鈍痛があり，右肩，右腕に放散手指にはシビレ感あり，疼痛のため睡眠は著しく妨害された．

現症，體格榮養中等度體溫36.4°，脈搏88，整，實，顏貌正常，口腔，舌，咽頭に變化なく頸部，腋窩部のリンパ腺腫大は認めない．

血液所見，赤血球數420萬，白血球數5200，百分率に變化なく，血色素82%（Sahli）．

胸部レントゲン所見．28年7月13日岡山保健所での最初のレ像では陳舊空洞性右上葉結核症であり（第1圖），21年9月21日當科を始めて訪れた時のレ像は右上葉に硬化性結核陰影を認め，此の中には不整型に壓迫された陳舊な空洞影を尙見る．（第2圖）右上葉部は硬化性無氣肺を呈するが下界が凸隆し陰影濃度が强く，肺臟癌に變化せる疑があり，28年10月5日のレ像では前回と著變ないが右上葉の陰影濃度は急に增し，今迄の寫眞で認めた空洞透亮は不明となつている．更に10月23日のレ像では右上葉の陰影濃度が增し，（第3圖）28年11月6日のレ像では右上葉の陰影濃度は益ゝ增大し，定型的な肺臟癌のレ像を示した．此の時の檢査で右橫隔膜の麻痺を發見し，空洞影は全く消失し，肺氣腫が他肺野に著明となつた．

又頸部レ像ではVI, VII頸椎の右側に不規則邊緣より成る骨缺損像を形成し，その周圍に骨萎縮像を認め骨體の破壞のため右側凸の側彎を輕度にみる．（VI, VII頸椎に於ける骨轉位）（第4圖），玆に於て癌の骨轉位が發見され，頑固な右上膊神經痛は之がためであると考え，武田教授考按の時間的因子を應用したレ線深部治療を頸部骨轉位部に行つた所，總量1500r頃より痛痛は殆んど消失したが，本例は29年2月死亡し剖檢は得られなかつたが癌の骨轉位像により原發巢は肺癌であると確信している．

症例2　廣○要　51歳　♂　銀行員

主訴，右顏面，右頸部の浮腫

家族歴及び既往歴，母が胃癌で死んでいる外特記すべきものはない．

現病歴，生來概ね健康であつたが昭和26年12月初旬，集團檢診に際し，右上葉結核を指摘された，當時咳嗽，喀痰あり，熱はない．其の後斷層撮影を行い，前上葉區に結核腫樣陰影があり其の後3カ月に1回對照撮影をなし，當大學內科に診察を受け肺結核腫と言われていた．27年8月過勞のため發熱をみたが安靜，P.A.S 內服などにより下熱著變はなかつた．この時の斷層寫眞があつた（第6圖）28年10月初旬より右肩，右腕に緊張感と鈍痛を來し，睡眠が障碍された．11月初旬より頸部顏面(共に右側)に浮腫あらわれ，同時に鼻部の上方に濕疹樣のものが出た．そして百日咳樣の發作があり，呼吸困難，嘶嗄があらわれた．

現症，體格中等度，榮養狀態稍ゝ不良，體溫37°脈搏正常，顏貌正常，口腔，舌，咽頭に變化なく頸部に小指頭大の2個のリンパ腺をふれ，又鎖骨上窩及び側頸部に靜脈の怒張せるをみる．

血液所見，赤血球數393萬，白血球數5400，百分率に變化なく血色素79％ (Sahli).

レントゲン所見．本例は26年より今日迄各所で撮影されたレ寫眞3葉と28年8月9日撮影した斷層寫眞2葉を持つていた，之等は何れもS_3の結核腫と診斷される陳舊結核陰影を見る外には特記すべきものはない，然るに28年11月27日のレ像では結核腫の部は周圍に廣く浸潤型に擴大し，此の中心部の陰影濃度は稍ゝ增加している如く思われ，右肺上葉部には索狀影 (Krebsstrang) を多數に認め，限局性肺紋理增强が見られる．即ち陳舊結核巢より發生した肺葉癌とリンパ道に依る擴大像が考えられる．又右橫隔膜麻痺の像をみる．而して本例は，28年12月13日に頸部に轉位せるリンパ腺組織標本にて Adenocarcinom と判明した．

本例は29年1月19日死亡し，剖檢し肉眼的には原發性の肺葉癌であつたが，組織標本で癌細胞に取り卷かれた部分に Schiefrige Induration の像が見られ慢性炎症が考えられ，陳舊肺結核病巢より發生した癌である事を病理學教室濱崎教授により確定された．

（3）肺結核と共存する肺癌のレ像上の特異性に就て

文獻上陳舊肺結核の瘢痕巢から發生する肺臟癌の頻度は剖檢上は相當に多いが，臨床的に明らかにそれと診斷された報告例は餘りない．私達は2例に就て生前に診斷し得たが，それは過去に於て數回撮影されたレントゲン寫眞を集めて之を對照として比較研究する事により次に述べる寫眞像の變化から肺癌に移行したものと診斷することができた．

（I）陳舊結核病影の陰影濃度が增加する．

レ線像の讀影に際し病的陰影の形邊緣等の外に陰影濃度及び均等性か否かを讀影する事は極めて重要であることは申す迄もない．

陰影濃度(比黑)はレ線の吸收により定まり，之は$A \sim Z^3\lambda^3 dD$(Allen の式)に比例して高まる．

(Z…浸潤を構成する物質の原子番數，λはレ線波長，dは物質の密度，Dはその厚さ)．

理論上は之等各因子は何れも不變とは云えないがレ像の陰影濃度の上から見ると，一般に原發性の肺葉癌の陰影濃度は，他の浸潤陰影や無氣肺に比し著しく高い．

第1例は陰影濃度が時日の經過と共に次第に增加する點から，結核が肺癌に轉化したことに氣付いたもので，右上葉部の陳舊結核巢に存在した大空洞は28年7月迄の總ての寫眞には現われているが9月には不明瞭となり僅かに透亮が存在しているが，10月の寫眞では全く消失し，11月に撮影したものでは病巢陰影中に肋骨の走行陰影すらも追求出來ない程の濃い陰影となつている．

(II) 病巢の下界が凸隆した．

結核性上葉炎では肺容積の縮小のため，上葉下界は凹面となつているが，肺葉癌では容積增大のため下界が凸面を呈する事は既に Lenk が稱えた所であるが，第1例に於て7月のものは下界が凹形を呈し9月に凸形を呈している．

(III) 肺門像の變化

馬杉教授は二次結核の場合でも肺病巢が滲出乾

酪化である場合は菌は局所から，リンパ管に逸脱され，病理解剖上では肺門リンパ腺の腫大がありランケの結核分類は絶對的のものではない．然し之は初感染時と相違しリンパ腺腫大は甚だ小さいと云う．從つてレ像上では之を認め得ないのが當然である．此の場合は陳舊肺結核巣であるため肺門は初感染時の硬變した結核陰影のみが存し，所謂靜止型の肺門像であつた．然るに陳舊結核巣が肺癌に轉化すると屢ゝ同側又は他側の肺門リンパ腺に轉位を生じ大きな腺腫を形成する．そこで對照撮影像で兩側肺門像を詳細に比較するとリンパ腺の腫大像が發見された．又肺門及び原發巣から周圍肺野に向け癌索が放射狀に射出され，對照撮影で比較する時は之等は時日の經過と共に次第に著明となつている．そこで一旦靜止型であつた肺門像及び病巣陰影が再び動型となり，レ像の變化を生じ之により肺癌轉化の診斷に有力な根據を與えて呉れる．第2例は之により診斷し得たものである．

(4) 結　び

近年の肺臓癌增加に陳舊結核瘢痕病巣から之に轉化せるものが多數あると考えられる．然し之が生前の診斷は極めて困難である．私達は臨床上明らかに結核と共存する肺癌の2例を得たので，數年に亙つて撮影されたレ線寫眞を取り寄せ，之を對照寫眞として病影の濃度邊緣及び下界，肺門影並に癌索等を詳細に比較檢討し，靜止型となつていた病影が動型陰影に變るのを捕えて，比較的早期に之を診斷し得た．レ線檢査は一枚の寫眞により過去の病勢を容易に再現し得る長所がある．之を利用する時は結核と共存する肺癌の診斷もさして困難ではないと信ずる．

參考文獻

1) Paul, D, Rosahn: The American journal of the medical science 1930, 197, 803. —2) 鈴木: 東京醫學會雜誌, 45卷, 12號, 癌, 27卷, 第1號. —3) Schwalbe, Virchow arch of path, Anat 1897, 149, 329. —4) Loizaga. N.L and Vivoli, Samana med 1934, 1, 2022. —5) 北海道醫學雜誌, 第18年, 7號, 8號. —6) 癌, 27卷 第1號. —7) Feuchtiger: Ztscher. f. Trbak 1937, 77, 81. —8) 長澤: 日醫大雜誌, 第2卷, 5號. —9) 佐藤, 篠井: 肺臓外科. —10) Laurence M. Scheft and William Heutel: The American review of tuberculosis 1950, 61, 370. —11) 馬杉: 結核の病理とアレルギー.