The University of Osaka
Institutional Knowledge Archive

Title	経大腿静脈右室心内膜心筋生検法の臨床的検討
Author(s)	洞口, 正之; 高橋, 昭喜; 坂本, 澄彦 他
Citation	日本医学放射線学会雑誌. 1993, 53(5), p. 559-564
Version Type	VoR
URL	https://hdl.handle.net/11094/15900
rights	
Note	

The University of Osaka Institutional Knowledge Archive : OUKA

https://ir.library.osaka-u.ac.jp/

The University of Osaka

日本医放会誌：53 (5)，559-564，1993（平5）

経大腿静脈右室心内膜心筋生検法の臨床的検討

1）東北大学医学部放射線医学教室
2）国立循環器病センター放射線診療部

洞口　正之[1)]　高橋　昭喜[1)]　坂本　澄彦[1)]　木村　晃二[2)]

（平成4年6月25日受付）
（平成4年10月12日最終原稿受付）

Right Ventricular Endomyocardial Biopsy from the Femoral Vein

Masayuki Zuguchi[1)], Shoki Takahashi[1)], Kiyohiko Sakamoto[1)] and Kohji Kimura[2)]

1) Department of Radiology, Tohoku University, School of Medicine
2) Department of Radiology, National Cardiovascular Center

Research cord No : 507.4

Key Words : Endomyocardial, Cardiomyopathy, Interventional Radiology,

Several methods are used for percutaneous right ventricular endomyocardial biopsy, including the subclavian venous approach, internal jugular venous approach and femoral venous approach. The femoral venous approach is the most suitable for routine cardiac catheterization, but the risk of right bundle branch block may be increased because the specimens often must be taken from a high position in the right ventricle.

We modified the femoral venous approach using King's biotome, and obtained adequate tissue specimens in 14 cases without any complications.

We reformed the tip of the biotome into an inverted S shape by scrubbing with the thumb, and we reformed the tip of the long sheath (Cordis) into a J shape by warming with steam, for easy introduction of the biotome and safe biopsy.

We describe here the methodological details of our technique.

はじめに

特発性心筋症や拒絶心等の確定診断に，観血的検査法である心内膜心筋生検法は依然として重要である．この心内膜心筋生検法のうち経大腿静脈心内膜心筋生検法は通常の心臓カテーテル検査に付随して行う上では，最も施行し易い方法である．しかし，鉗子を右室へ誘導する操作が難しく，右室高位を損傷する危険性があるなどの欠点を有する．

我々は，従来の経大腿静脈心内膜心筋生検法に若干の工夫を施し，より安全確実に組織採取を行い得る方法を考案したので報告する．

目　的

より安全で確実な経大腿静脈右室心内膜心筋生検法の確立．

対　象（Table 1 参照）

1986年10月から91年9月までの5年間に，我々は約900例の心臓カテーテル検査を行った．

Table 1

Case No.	Age (year)	Sex	Diagnosis
1.	47	Male	Valvular Disease
2.	61	Female	Cardiomyopathy
3.	53	Male	Valvular Disease
4.	55	Male	Congestive Heart Failure
5.	50	Male	Cardiomyopathy
6.	45	Male	Valvular Disease
7.	10	Male	Cardiomyopathy
8.	48	Male	Cardiomyopathy
9.	1	Male	Cardiomyopathy
10.	60	Male	Cardiomyopathy
11.	61	Male	Valvular Disease
12.	1	Female	Cardiomyopathy
13.	4	Male	Cardiomyopathy
14.	9	Male	Myocarditis

これらのうち病理組織学的診断を必要とした14例を対象とした．

特発性心筋症の疑い8例．再弁置換術術前の，心筋性状の評価を目的としたもの4例．収縮性心外膜炎の疑いで，拘束型心筋症との鑑別を必要としたもの1例．ウイルス性心筋炎の疑いで，通常の心臓カテーテル検査は行わず，生検のみを行ったもの1例である．

年齢は1歳から61歳までの，男性12例，女性2例である．

方　法

1. 正面側面の2方向撮影により右室を造影し，右室の位置，形状，大きさを認識した．通常の心臓カテーテル検査に付随する生検の際は，Angiographic Berman Catheterにて右室造影を行った．生検のみの例では，後述のロングシースを用い，これを行った．

2. 右室の形状，大きさに合わせ，Cordis社製ロングシース先端近くを，蒸気を用いて弧状に成形した（Fig. 1）．生検のみの例では，透視像から右室の大きさを推測しロングシースを同様に成形した．この際，シースは肉薄のため内腔が潰れることのないように注意を要した．又，鉗子の挿入によりシースの湾曲が伸展することを予測して，充分な弧状湾曲を作成する必要があった．

3. 弧状に成形したロングシース内に，ジャトキンス右カテーテルを装填し，ガイドワイヤーを用い右房まで挿入した．カテーテル及びガイドワイヤーをゆっくり抜去しつつ，ロングシースの弧状湾曲部を右室へ誘導した．

4. ロングシースのX線透過性を増すため，適度に稀釈した造影剤をシース内に満たした．これにより，鉗子の開閉が過ってシース内で行われる危険性が減った．ロングシースはトランスデューサーと接続し，右室圧を観察し続けるため，圧波型が鈍ることのないように，造影剤は稀釈して用いた（Fig. 3(A)）．

5. Cordis社製心筋バイオプシー鉗子の先端部も，右室の大きさに合わせ弧状に成形した．更

Fig. 1 The illustration of the method for making a J shaped long sheath: (A) Long sheath (Cordis) (B) (C) The distal part of the long sheath was arched by waming with steam.

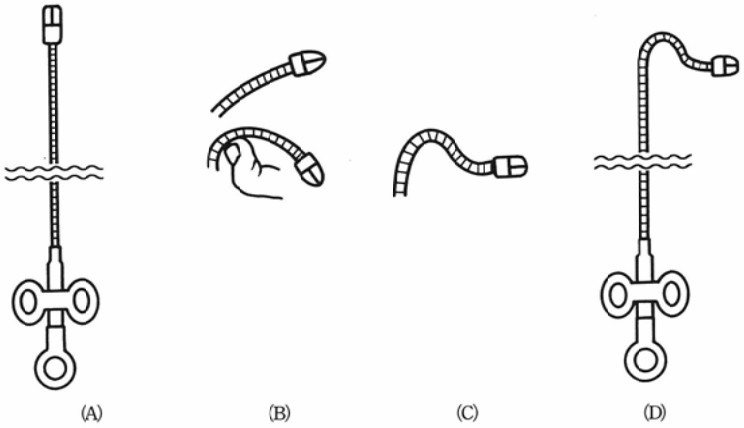

Fig. 2　The illustration of the method for making a inverted S shaped biotome
(A) Biopsy forceps (Cordis) (B) The distal part of the forceps was bent by scrubbing with the thumb. (C) The tip of the forceps was bent to another side. (D) The distal part of the forceps was made like inverted S shape.

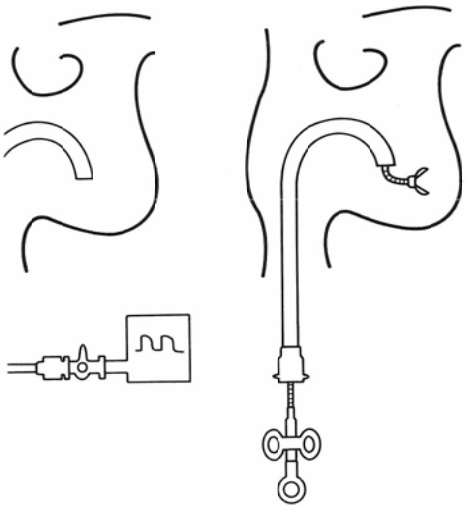

Fig. 3　The illustration of the right ventricular endomyocardial biopsy.
(A) The tip of the long sheath was introduced into the right ventricle. The pressure of the right ventricle was monitored continuously. (B) The remaked forceps was introduced into the right ventricle through the long sheath.

に，鉗子のより先端部が反り返るように逆S字状に形成した．この加工作業により，単純な弧状の場合よりも中隔壁を狙い易くなった．但しこの加工により，鉗子の開閉が妨げられることのないように，湾曲部は決して鋭角に屈曲することのないように，拇指で擦りながら変形させた．開閉がやや困難になった際は，再び用手的に直線に戻し，再度成形し直した（Fig. 2）．

6.　軽く閉じた鉗子の先端が，シース内を右房から右室に進む際，シースごと頭側に偏位するが，ゆっくりと鉗子を押し進めると鉗子自体の湾曲により，次第に右室流入路から心尖部へ向かうようになった（Fig. 3）．

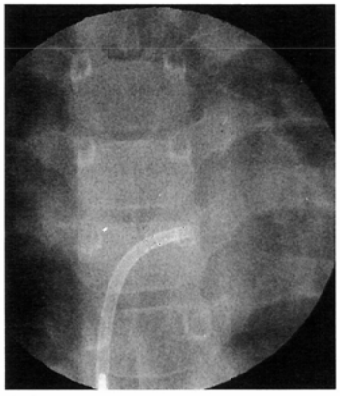

(A)　Long sheath with curved tip was opacified by diluted contrast material.

Fig. 4

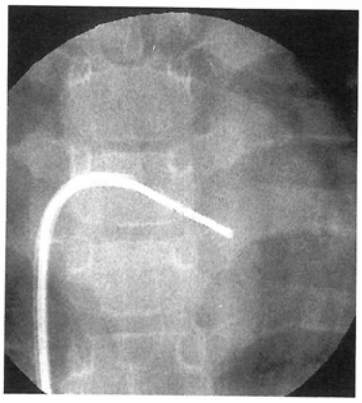

(B) The forceps was introduced to the right ventricle through the long sheath.

Fig. 4 Cineangiogram at a right ventricular endomyocardial biopsy

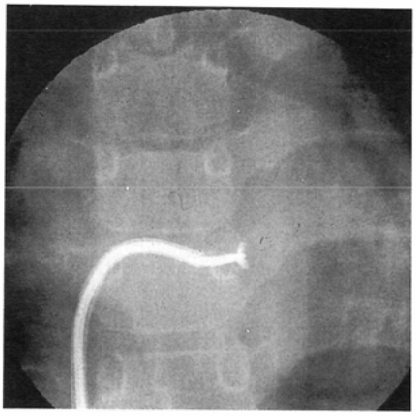

(A)

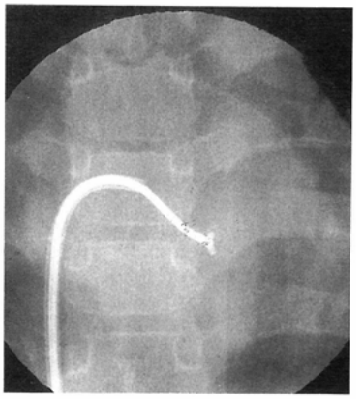

(B)

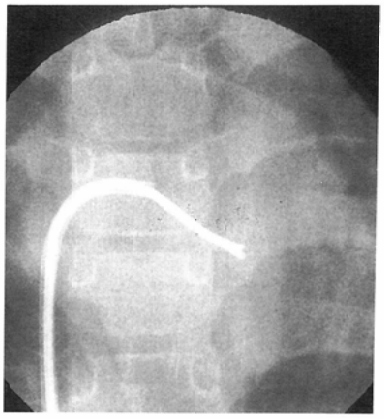

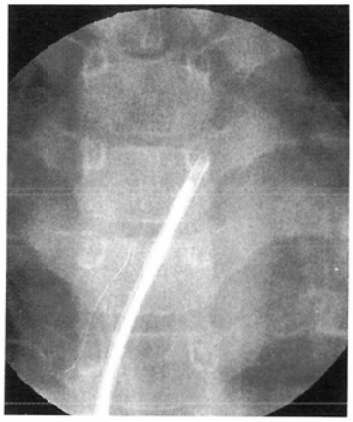

Fig. 6 Cineangiogram at a right ventricular endomyocardial biopsy

(A) (B) The specimen of the endomyocardium of the septum was cought by the forceps. and took out through the long sheath.

Fig. 5 Cineangiogram at a right ventricular endomyocardial biopsy

(A) The tip of the forceps was slightly pulled back. and opened.

(B) The tip of the forceps was advanced to the venticular septum.

7.　鉗子をロングシースごと手元で，時計方向に回転させながら，その先端を中隔側へ向けた．鉗子先端を閉じたまま中隔壁に軽く押しつけ，再びわずかに引き戻した後鉗子を開き，又中隔壁に押しつけ生検を行った．

結　果（Fig. 4，5，6）

1.　合併症を伴わずに，全例から正確に組織標本を採取し得た．

2.　得られた標本から，特発製心筋症に一致する所見を得たもの6例，ウィルス性心筋炎に一致する所見を得たもの1例，再弁置換が考慮されたうちの1例からは拡張型心筋症に類似する所見が得られた．

3.　手技は容易で，シース挿入から標本採取までに要した時間は概ね約5分程であった．

4. 生検鉗子の逆S字状屈曲により，中隔壁側への回転や，壁への加圧の加減が容易となった．更に，標本摘出直後，鉗子全体が強直下する力が，対じする屈曲により相殺され反跳を防ぐことが出来た．

考　察

経皮的心内膜心筋生検法には，3種類の鉗子が主に用いられている．今野らの考察によるもの，Cavesらによるスタンフォード鉗子，及びKing鉗子である[1),2),3),4)]．我々はこれらのうち，構造が単純で操作し易い点，入手し易く再生使用する必要のない点などから，King鉗子を用いている．又，この鉗子は力を加えない時には閉じた状態に設計されており，標本摘出後に無理な力を加えずに，鉗子からの標本の脱落を防ぐことが可能で，心筋生検にはより適していると考えられる．又，近年用いられつつあるMansfield社の鉗子に比べ，腰が強くやや硬い性状であるが，この点が逆にMansfield社鉗子では不可能と思われる逆S字状の湾曲形成に適している．

右室心内膜心筋生検法の右室への到達経路としては，①内頸静脈から上大静脈を経て右室に達するもの．②大腿静脈から下大静脈を経て右室に達するものの二つがある．我々は，心臓カテーテル検査の一環として心筋生検を行う場合が多く，大腿静脈からの経路が用い易い．この経大腿静脈右室生検法はセルディンガー法に慣れた我々放射線科医には実施し易い半面，従来より，右室高位からの組織採取の危険性が高く，一過性ないし恒久的右脚ブロックの生ずることがあるとされている[1)]．又，鉗子の右室への誘導が経内頸静脈生検法に比べ解剖学的にやや難しい欠点も指摘されている．これらを改善する目的で，我々は鉗子及びその誘導に用いるロングシースの双方の先端に被検者の右室の大きさに適した湾曲の形成を行い，良好な結果が得られた．殊に，鉗子に対する逆S字状湾曲の形成により，右室への到達が容易となったばかりでなく，右室高位損傷の危険性が減り，更に中隔壁側への方向付けも容易となった．従って，右室生検に付随する合併症である穿孔や心タンポナーデ，不整脈等の出現を抑える効果が得られた．又，生検鉗子は一般に，強く鉗子を閉じる標本摘出の際，鉗子全体が直線化し硬化する．右室生検の場合，このように鉗子が強直化すると，先端の反跳が生じ心室壁を損傷する危険がある．二つの湾曲部を有する逆S字状の湾曲形成は，これらの湾曲により硬直化が緩和され，反跳を防ぐ意味でも有用である．

鉗子の誘導に，ジャトキンスカテーテル，及びこれを改良したTampa Bay Guiding Catheterを用いることにより，King鉗子による経大腿静脈右室生検を行った報告があるが[5),6),7)]，カテーテルの経及び湾曲が画一的で太く，被検者に対する適応性が我々の方法より劣る．又，これらの報告では，King鉗子をそのまま用いており，組織摘出時の鉗子先端の硬直化の危険が依然残存する．

合併症に関する近年の報告では，21例の小児例中2例に穿孔を生じたもの[8)]や，拒絶心の診断例の2%に右脚ブロックを生じたもの[5)]を始め，11例中3例に前胸部の著しい不快感を生じたとの報告もある[6)]．我々の経験した14例では，これらを含め全く合併症を認めなかった．

結　論

我々は，手技的に煩雑な経大腿静脈右室心内膜心筋生検法を，King鉗子及びロングシースを加工して用いることにより改良した．その結果，合併症を生ぜず短時間に，適当量の組織標本を14

例全例から正確に採取し得た．本法が臨床上極めて有用なものであると考え報告した．

尚，本論文の要旨は第35回心臓放射線研究会において発表した．

文　献

1) Jay W. Wason: Techniques for right and left ventricular endomyocardial biopsy. Am J. Cardiology 41 : 887-892, 1978
2) 榊原　任，今野　草二：心内膜及び心筋のバイオプシー　日本臨床 20：61-66，1962
3) K. Dawkins: The role of the catheterization laboratory in heart and heart-lung transplantation. in: Invasive investigation of the heart. Graham Miller Oxford : 459-473, 1989
4) 小柳　仁，門間　和夫，鈴木　紳：心内膜心筋生検法，新心臓カテーテル法　南江堂：243-260，1984
5) Jean-Jacques, Daniele Gilliard. Urs Kaufmann. et al : Endomyocardial biopsy in cardiac transplant recipients using the femoral venous approach. Am J. Cardiol 65 : 822-823, 1990
6) Vivek K. Mehan. Bharat V. Dalvi, Yash Y. Lokhandwale et al : Use of guiding catheters to target pericardial and endomyocardial biopsy sites. Am Heart J. 122 : 882-883, 1991
7) Mario I. Canedo : Tampa Bay Catheter : A new guiding catheter for endomyocardial biopsy via femoral approach. Catheter and Cardiovascular Diagnosis 25 : 71-75, 1992
8) Narayan, S. Menahem. C.W. Chow et al : Endomyocardial biopsy in infants and children with cardiomyopathy. Clin. Cardiol. 14 : 903-907, 1991