The University of Osaka
Institutional Knowledge Archive

Title	余等の胃前後皺襞撮影法に就て(第1報)
Author(s)	樋口, 助弘; 谷口, 孝雄; 菱田, 一吉
Citation	日本医学放射線学会雑誌. 1950, 10(3.4), p. 43-48
Version Type	VoR
URL	https://hdl.handle.net/11094/15903
rights	
Note	

The University of Osaka Institutional Knowledge Archive : OUKA

https://ir.library.osaka-u.ac.jp/

The University of Osaka

余等の胃前後皺襞撮影法に就て(第1報)

東京慈惠會醫科大學放射線醫學教室
教授 樋口 助弘
講師 谷口 孝雄
研究生 菱田 一吉

Our photographic method of differentiating the anterior and posterior gastric folds (First Report) prof Dr. Sukehiro Higuchi, Dr. Takao yaguchi, Dr. Kazuyoshi Hishida. (Radiological department, Tokyo Jikeikai Shool of Medicine)

In examining the gastric folds, and if it is able to see the anterior and posterior folds in different phases, this method far excels the present fold photographing, which is being practiced at present.

We have tried to find the kind of medicine which is superior in density and its way of fastening to the folds. And, at the same time witn the Changing of the position of the body from supine to prone, that the contrast medium will drop in accordance with the changing of the body position. By this method, also, the contrast medium will fill into the most delicate portions of the folds. To do this the contrast medium must also be superior in dispersing. With all these conceptions, we were able to prescribe a contrast medium of barium opaque to produce a shadow with the right amount of density. Prescription is as follows :

Barium (Daiichi p. Co.)	25.0gr.
Barium Sulfate	50.0gr.
Water	150.0cc-

These were well mixed and stirred thirty cc. of this medium is given to the patient for the folds, and after that for the ordinary gastric picture, 50 cc is added to the container which is left over.

Photographic technique Place the patient on the either horizontal or 30° graded fluoroscoping table and 30 cc of this medium is given. Then the patient is placed on the supineposition and immediately there after he is changed to the prone position.

As soon as this is done the medium will disperse into the gastric folds, even more so. sometimes the medium flows into the duodenum with great rapidity. If the folds are well shown by this medium, the patient is changed to supine position again, and the picture is taken there.

By this we are able to see the posterior folds of the stomach, then the position is changed again to the prone, and the anterior folds are seen.

This contrast medium, we are the first to use, fulfills our motives and is a very superior opaque for this respect.

From this we are competent to say that this contrast medium of ours far excels the ones which were practiced formerly.

緒　言

胃粘膜皺襞を檢査する場合，胃の前後兩壁を各々分離撮影する事が出來れば現行の諸方法に比して診斷能が一段と高まる事は言を待たない．玆に余等は斯かる分離撮影法に就て研究し此の目的に副う胃粘膜皺襞像を胃全形に亙つて描寫し得たので發表して諸賢の御批判を仰がんとするのである．

胃粘膜皺襞檢査法の現況

元來胃粘膜皺襞撮影法は濃厚にして粘稠度の高い造影劑を少量服用する方法と胃充盈檢査後の小量殘渣を利用する方法とに大別する，而して此等兩者は勿論左右兩極端を行く撮影法であり，前者は造影劑が擴散性を缺き微細粘膜が隱蔽されるに反し後者は陰影が薄弱で造影劑の附着が不安定なので殊に目的に副わない．尙お此等の中間を行く方法として胃充盈用造影劑を少量服用せしむる撮影法もあるが期待薄である．而して現在一般に行われておる方法は Berg, Chaoul の法を始めとし多くは粘稠度高く，擴散性が少ない造影劑，例之，Citobarium, Lactobaryt, Unibaryt: $H_2O=2:1$，又はミカバリウム等の少量を使用して適量壓迫を行い部分的に粘膜を順次觀察して行くのであり其の目的に Holzknecht 壓迫桿や Chaoul 壓迫帶 Berg の適量壓迫機等の補助器具が使用され之に伴つて，狙擊撮影の重要性が起るのである．此等方法は經驗に富み設備の完璧なる場合有效なるは勿論なるも診斷は螢光板上の透視所見に依存するを以て微細なる變化は看過される恐れもあり，殊に肋骨弓下にある胃部例之穹窿部等では適用し得ず撮影像も，亦部分的たらざるを得ないのである．

余等の方法に於ける患者の前處置

從來行われておる前處置で充分である．余等は，單に當日の朝絕食せしむるのみで施行しておる．分泌液が多くとも支障がない，只幽門狹窄等で食餌殘渣あるときに限り之による影像をさける爲め胃洗滌を行つておる．

造影劑

バリアン(第一)	25
硫酸バリウム(局方)	50
水	150

以上を乳鉢にて摺り合せ充分混和する，粘膜皺襞撮影用としてその30竓を用い，殘量には水50竓を加へ充盈撮影用に當てる．

粘膜皺襞撮影術式

水平乃至30度に傾斜せる透視臺に患者を乘せ，粘膜皺襞用造影劑30竓を服用せしめ直ちに仰臥位をとらしむ，次で腹臥位となし先づ透視を行う，然るときは造影劑が胃內腔全般に擴散し，一部は十二指腸に達するのを見る．このとき胃腔內の造影劑が適量となれることを確め，患者を仰臥位となし第1回撮影を行い後壁粘膜皺襞像を得る，次で腹臥位をとらしめ第二回撮影を行う，これが前壁粘膜皺襞像である，

粘膜皺壁撮影の要點

粘膜皺襞撮影の要點として，造影劑の具備す可き條件には二つあると考えられる，その一つは粘稠度であり，他は量の問題である，

卽ち良好なる流動性を保ちて擴散性に富み，粘膜面の纖細なる間隙にも容易に浸入し，粘膜皺襞の谷に入りたる造影劑は適度に膠着し，濃厚なる影像を結ぶ事が必要である，今造影劑を濃厚ならしめ且つ膠稠度を强むるときは，皺襞の谷に膠着すること高度となるため前後壁を分離造影すること困難となり，一方皺襞の山に於ても强き抵抗力を發現して流動性擴散性に乏しくなる，又他方微細なる皺襞は隱蔽せらるゝ惧れを生ずる，次に造影劑を稀薄ならしむるときは流動性極めて大となるも，膠着力に乏しく皺襞の谷に於ても，輕度の傾斜に對して旣に安定なく流動し，又その皺襞像は薄弱となる．從つて粘膜皺襞用造影劑は兩者の長所をとり短所を補いて，中庸を行く可きである．卽ち粘膜皺襞用造影劑は適度に稀釋して良好なる流動性を保たしめ，硫酸バリウム含有量は可及的大にして力强き像を結ばしむ可きである．又他方粘膜皺襞の谷に入りたる造影劑は兩側の隔壁のため，側方への流出は問題外として，長軸方向に於けるその流動を防ぎ適度の膠着力を發現せしむるには，谷の接觸面積が廣く抵抗力高き點を利用し，造影劑に輕度の膠稠度を與えるのみにて足りる．

而して造影劑の粘膜面に對して鉛直方向への落下を妨げざる樣，寧ろ膠稠度を過大にせざることが肝要である．これは上壁面より下壁面へと造影劑の遲滯なき落下を圖り，前後兩襞を分離造影する目的に他ならない，第二の條件造影劑の量に就ては，粘膜皺襞造影を完璧ならしむるため，胃腔大小の個人差を問わず造影劑は常に夫々最適量を與う可きである，卽ち造影劑過少なるときは局部的造影を可能としても．胃內腔全部に行き亙らしむること不可能であり，且つ有利なる蠕動運動を惹起せしむること困難になる，又過量なるときは皺襞の谷のみならず山をも埋め盡し，皺襞像は洪水下に沒せる畔道の如くなる．然し乍ら個人差の甚だしい胃內腔に夫々最適量の造影劑を計測し與えることも困難なることである．今造影劑を稍ゝ過量に服用せしむると，胃の蠕動運動が活潑に惹起され，胃內腔隅々に至るまで造影劑が擴散するのが觀られる．次で幽門より十二指腸へと造影劑は排出され始め，胃內腔の造影劑が終に最適量に達することは瞭かであり，その時期は螢光板に依つて確められる．從つて各個人に夫々最適量の造影劑を與えたことゝ同一結果になる．

粘膜皺襞撮影の實技

粘膜皺襞撮影術式に述べし所は基本的なるものにして，個人的差異に依り各々撮影實技を變更する要がある．先づ患者に造影劑を服用せしめて仰臥位となすときは，造影劑は胃穹窿後壁に貯溜し膠着する，次で腹臥位とするときは，胃の前壁に沿いて造影劑が胃體部を流下し，同時に蠕動運動を誘發して一擧に幽門部まで擴散する，幽門部に器質或は機能的狹塞のなき限り，過剩の造影劑は早くも幽門を越へ十二指腸に流出する，このとき胃腔內に尙お過剩の造影劑を認むれば，更に暫時腹臥位を續け，最適量に達するを待ちて，仰臥位となし第1回撮影を行う．又この際排出遲延或は幽門狹塞症狀等を認むるときは，右側橫臥位となし，造影劑の流出を速進せしめる．こゝに注意す可きは長時右側橫臥後に於ては造影劑の全量が幽門部に貯溜し，胃穹窿並に體部の造影劑缺乏を來たすことである．依つて第1回撮影に當りて，術式の始に戻り仰臥位次で腹臥位をとらしめ，造影劑の充分なる擴散を企圖す可きである，又時期を失して造影劑の流出過度となり，胃腔內殘量不足せるときは造影劑10瓩を追加服用せしむるが良い，第2回撮影は極めて簡單にして第1回撮影後直に腹臥位をとらしめ，後前徑方向にて撮影は完了する，尙お使用フイルムに就ては，八切型を2枚，或は四切型を上下區分して使用するものも良いが，余等は六切型を用い上半部に後壁像，下半部に前壁像を同一方向に並列して撮影し，良好なる結果を得ている．

考　案

撮影像に就てみるとき，健康胃像膜皺襞像はその谷が深く廣く整然とせるを以て，畫きし如く美しく現わるゝも，最も粘膜皺襞像らしからざるは，粘膜皺襞の殆ど消失せるときは勿論，その貧弱となれる場合である．斯かる胃に於ては皺襞の谷は細く淺く走行も不整なること多きを以て，造影劑の充分入り込む餘地なく，且つ斷續屈曲し，撮影像も亦その事實に追從し映えず，一見撮影法の缺陷かの如く思われ勝ちである，この撮影法の短所は幽門狹塞のある場合，撮影に至るまで長時待たされることである．又狹塞高度となるときは胃腔內造影劑を最適量ならしむること殆ど不可能となる，かゝる場合には過剩造影劑を胃穹窿部に追いやりて後壁を撮影し，次で腹臥位となし，透視臺に傾斜を與えて過剩造影劑を胃下極に落下せしめ，前壁撮影に移るが良い．この際胃穹窿部の後壁像竝に胃下極の前壁像が，一部隱蔽せらるゝことになる．

結　論

以上述べ來たりたる如く，余等の粘膜皺壁撮影法は，その要點を理解するとき簡單なる方法であり，特種造影劑を使用せず，又補助器械器具をも要せず，通常短時間の內に撮影を完了する．而して粘膜皺襞像に關する限り，透視診斷に依存せざるを以て，經驗の深さを論ぜず，日常誰れにても行い得る方法であると信ずる．尙お立位に於ける粘膜皺襞像が前後兩壁何のものなるかを鑑別する事は困難である．

第 1 圖

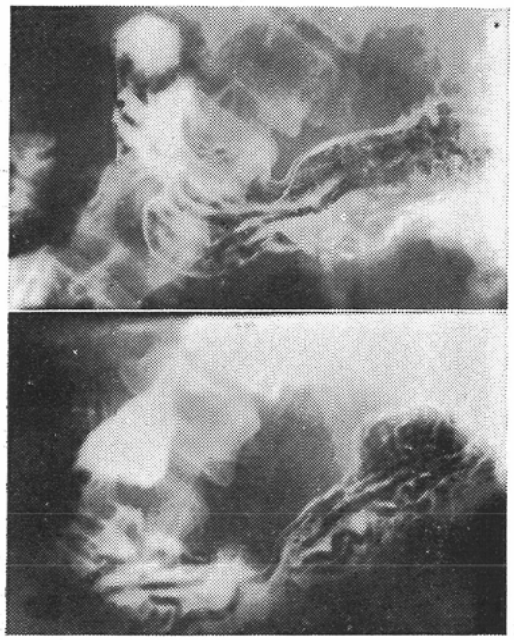

第 2 圖

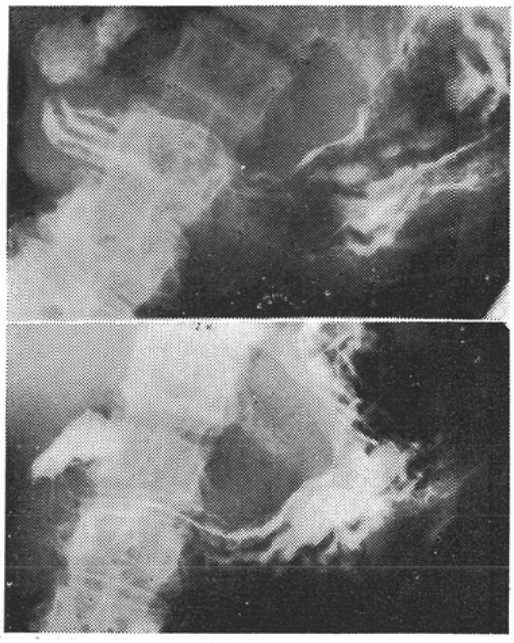

第 3 圖

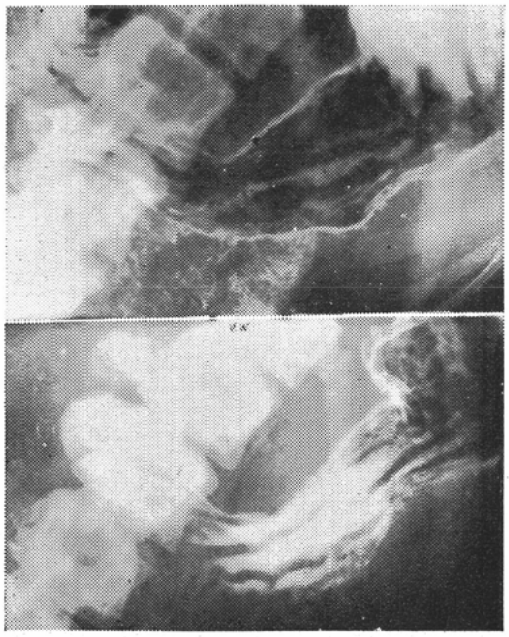

第 4 圖

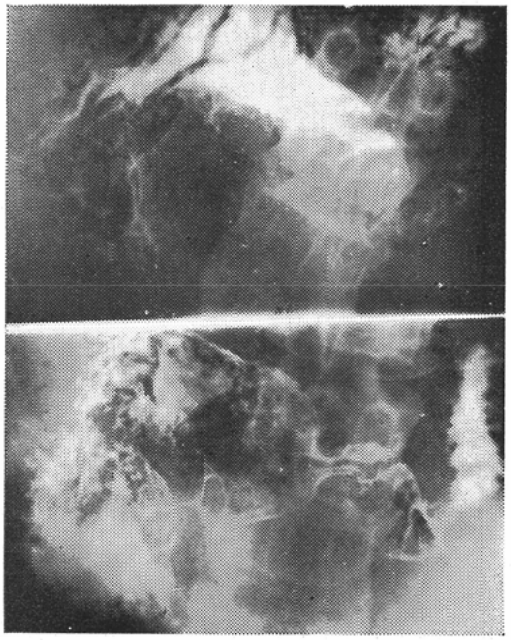

第 5 圖

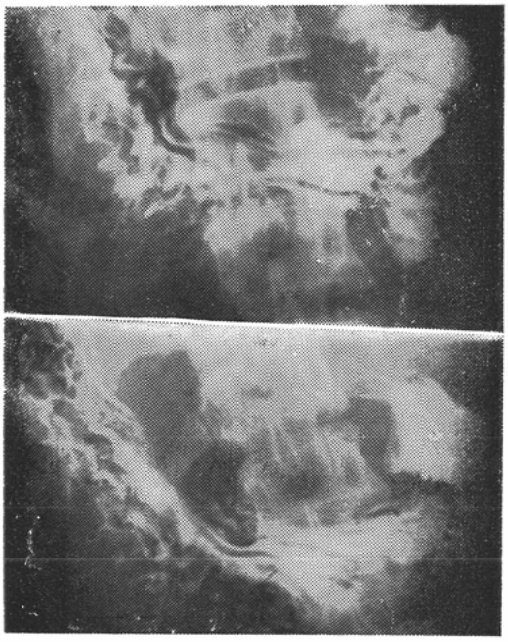

第 6 圖

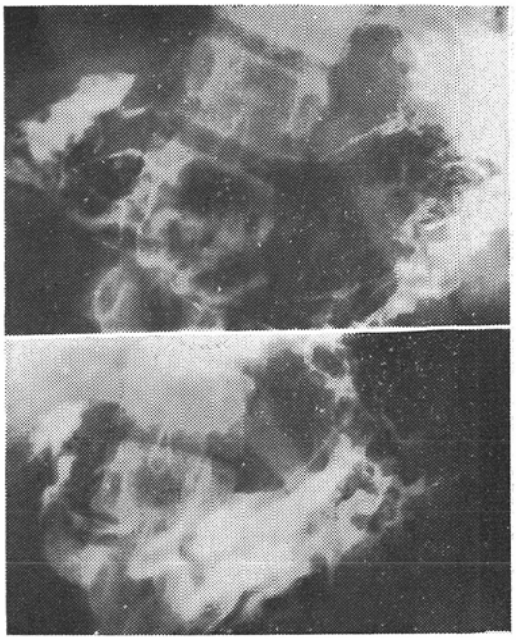

第 7 圖

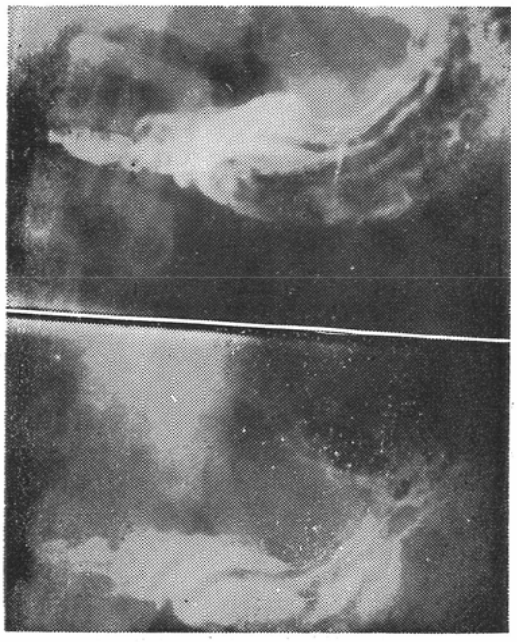

第 8 圖

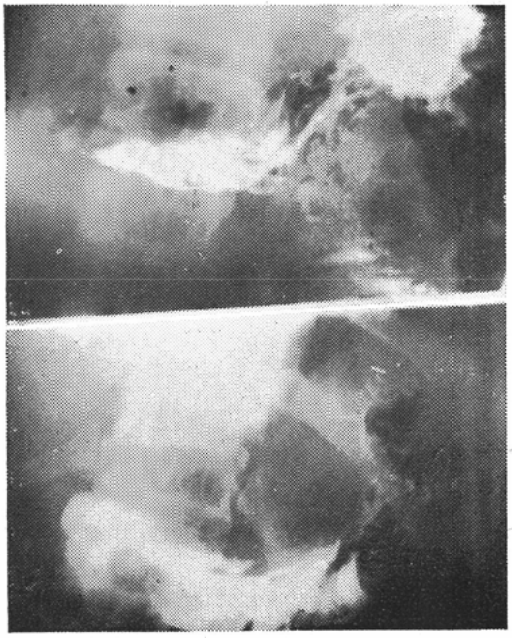

第 9 圖

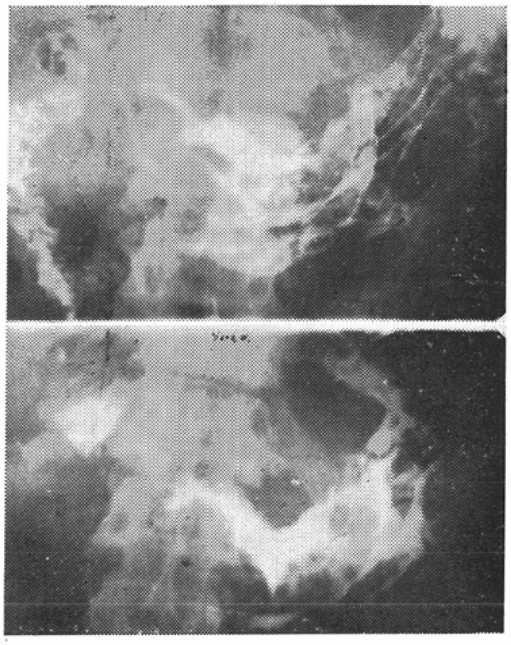

附圖說明 (上圖が後壁，下圖が前壁を現わす)

正常胃粘膜皺襞像，附圖 1～3

慢性胃炎の粘膜皺襞像殊に島嶼狀の小斑點を認む，附圖4～6

胃潰瘍の粘膜皺襞像壁合の Ramdwall 明瞭，附圖 7～8

胃癌の粘膜皺襞像，皺襞の缺損明瞭，附圖 9