ニューモシスチス・カリニ肺炎のHRCT所見

塚田　博　吉村　宣彦　山本　貴子　古泉　直也
秋田　眞一　小田　純一　酒井　邦夫

新潟大学医学部放射線医学教室

High-resolution CT findings of Pneumocystis carinii Pneumonia

Hiroshi Tsukada, Norihiko Yoshimura, Takako Yamamoto, Naoya Koizumi, Schinichi Akita, Jyunichi Oda and Kunio Sakai

High resolution CT (HRCT) was performed on 7 patients with pneumocystis carinii pneumonia (PCP). Six cases were proven bacteriologically by bronchoalveolar lavage; one case was proven by autopsy. Three patients were re-scanned after specific treatment and symptomatic relief.

All the CT scans were abnormal, usually showing bilateral diffuse ground-glass opacity, through which the pulmonary vessels remained visible. Chest X-ray, on the other hand, showed a normal pattern in one patient. Other changes such as air space consolidation (in 4cases) and thickening of peripheral pulmonal vessels (in 2 cases) were also seen. Air space consolidation was found in three cases with mixed infection (cytomegalovirus pneumonia in 2 cases, aspergillosis in one case). No patient showed significant mediastinal or hilar lymph node enlargement, pleural effusion or cystic pulmonary change.

HRCT findings such as ground-glass opacity and air space consolidation were shown to disappear in some cases of PCP after specific treatment.

HRCT is useful to evaluate the sequential pulmonary changes after the specific therapy.

Research Code No.: *206. 1*

Key words: *Pneumocystis carinii pneumonia, HRCT, Ground-glass opacity*

Received Dec. 20, 1993; revision accepted Jun. 1, 1994

Department of Radiology, Niigata University, School of Medicine

はじめに

現在ニューモシスチス・カリニ肺炎（以下PCP）は，AIDS患者の合併症および主要死因として代名詞と言われる程に広く知られている．また白血病，悪性リンパ腫等の悪性腫瘍や膠原病，臓器移植といった基礎疾患のある患者に，大量の免疫抑制剤，抗腫瘍剤，抗生物質や副腎皮質ホルモンあるいは放射線療法が行われることで二次的免疫不全状態に陥りPCPを併発することでも知られている．PCPの胸部単純写真に関して今までに多くの報告がなされてきたが[1),2)]，PCP初期には正常所見を示し早期に診断できないことも指摘されている[3)]．CT特にHigh-resolution CT（以下HRCT）は胸部単純写真に比し，肺野の変化を早期に指摘でき[4)]，陰影の性状および分布を正確に把握できるなどの評価を得ており[5),6)]，PCPにおいてもその有用性が期待される．しかしPCPのHRCTを検討した報告はいまだ少なく，その特徴的所見および治療後の変化を調べることは臨床的に重要と思われる．今回我々は本症7例のHRCT所見と胸部単純写真を比較し，さらにCT所見の治療後の経時的変化を検討したので報告する．

対象と方法

対象は，当院にて経験した7例（Table 1）で，男性3例，女性4例．年齢は38歳から69歳までの平均58歳．基礎疾患はネフローゼ症候群2例，ネフローゼ症候群およびSLE（systemiclupus erythematosus）1例，SLE 1例，悪性リンパ腫1例，悪性リンパ腫および骨髄線維症1例，間質性肺炎および類天包瘡1例．

PCP発症前治療として，全例にプレドニゾロン（PSL）によるステロイド療法がなされており，1例には放射線療法（縦隔肺門照射36Gy）が，1例にはパルス療法が，また1例ではPCPの予防投与として2週に一度のPentamidine吸入がなされていた．

PCPの診断は，6例が気管支肺胞洗浄（BAL）にて，1例は病理解剖にて確診された．BALにて確診された6例中2例にサイトメガロウイルスを，1例にアスペルギル

Table 1 List of patients with PCP

Case	Age	Sex	Underlying disease	Treatment before PCP	Method of diagnosis	Specific treatment	Days	PO2 (Torr)	LDH (IU)	Course
1	55	♀	SEL Nephrotic syndrome	PSL	BAL (with CMV)	ST	2	68.6 (02:5 1/min)	2263	cure
2	65	♂	Nephrotic syndrome	PSL	BAL	ST	8	46.9 (02:4 1/min)	2103	cure
3	69	♀	Nephrotic syndrome	PSL	BAL	ST	1	87.4 (02:6 1/min)	1241	death
4	66	♂	Malignant lymphoma Myelofibrosis	Pulse Tx PSL	autopsy	ST	2	35.8 (RA)	973	death
5	51	♀	SLE	PSL	BAL (with CMV)	ST Semi-pulse Tx	9	52.9 (RA)	7689	death
6	38	♀	Malignant lymphoma	PSL Radiation (36Gy)	BAL	ST Pulse Tx	10	71.4 (RA)	755	cure
7	64	♂	IP Pemphigoid	PSL Pentamidine	BAL (with Aspergillus)	ST Diflucan	0	55.7 (RA)	1856	death

SLE; systemic lupus erythematosus, PSL; prednisolone, ST; sulfamethoxazole+trimethoprim, BAL; bronchoalveolar lavage
Days; period from apperance of PCP symptoms to CT examination, RA; room air, CMV; cytomegalovirus

スが証明された．

呼吸器症状の出現または血液ガス上PO2の低下を認めた日を発症日とした場合，7例の発症からCT施行までの期間は0日から10日にわたり，平均4.6日であった．またCT施行時ST合剤投与がすでになされていた症例は1例で，6例はCT施行後に投与された．またPCPの治癒した3例では，CTでの経過観察が可能であった．

X線CTは日立W1000を使用し，全例肺尖から横隔膜までを撮影した．7例のHRCTはスライス厚2.5mm・スライス間隔1cm．CT画像はwindow level=−700，window width=1200で表示した．胸部単純写真はCT施行前後24時間以内に撮影されたものと比較した．比較において，肺血管陰影が同定できない程の陰影濃度の上昇を示すair space consolidation，肺血管陰影が同定できるほどの陰影濃度の上昇を示すground-glass opacityおよび肺血管壁の不整・肥厚を示す線状陰影，さらに陰影の分布やリンパ節腫大，胸水や嚢胞性陰影の有無を検討した．

結　　果

PCP 7例の胸部単純写真とCT所見の対比をTable 2に示した．胸部単純写真では，線状陰影およびground-glass opacityが肺門より両側中下肺野へ広がって見られたのに対し，CTではground-glass opacityは全例両側全肺野にびまん性に広がって見られ（Fig. 1），線状陰影としては胸膜に達する肺静脈（2次小葉間隔壁）の肥厚様所見として2例に見られるのみであった（Fig. 4）．

一方，胸部単純写真では，2例にしか見られなかったair space consolidationが，CTでは4例に見られた（Fig. 2）．またCTでは全例に異常陰影が認められたのに対して，胸部単純写真ではほぼ正常所見と思われる1例があった（Fig. 3）．さらに胸部単純写真では片側にしか陰影を指摘できなかったのに対し，CTでは両側に陰影を指摘できた1例も見られた．またCTでは胸膜近傍に層状の非浸潤領域を認めるPCZ(peripheral clear zone)所見が6例に見られた（Fig. 4）．

Table 2 Chest X-ray (CXP) and CT (HRCT) findings in the first examination of 7 patients with PCP

Findings	CXR	CT
Normal	1	0
Air space consolidation	2	4
Ground-glass opacity	6	7
Linear shadow	5	2
Distribution		
unilateral	1	0
bilateral	5	7
upper zone	2	7
middle zone	6	7
lower zone	5	7
LN swelling	0	0
Effusion	0	0
Cystic air space	0	0

Fig. 1　Characteristic CT findings of PCP-CT scan demonstrates bilateral diffuse ground-glass opacity, through which the pulmonary vessels remained visible.

治療後の経過を観察できた3例では，ground-glass opacity および air space consolidation の改善または消失が見られ，経過中2例に胸膜下において胸膜と平行に走行する線状陰影；SCLS(subpleural curvilinear shadow)の出現が見られた（Fig. 4）.

その他リンパ節腫大，胸水および嚢胞性陰影は初回検査時ならびに経過観察時において，いずれも認められなかった.

ST 合剤が CT 施行後投与された6例においては，PCP 発症から CT 施行までの期間は0～9日までの平均3.7日であったが，CT 施行までの期間と陰影濃度や陰影の広がりといった浸潤程度との間には，明らかな相関は認められなかった.

病理解剖を行えた1例も CT 上 ground-glass opacity を呈したが，病理所見(Fig. 5)では，a）肺胞内の泡沫状の滲出物，b）リンパ球や形質細胞を主とした細胞浸潤による肺胞間質の肥厚といった，PCP に典型的な病理像[7]が認められた.

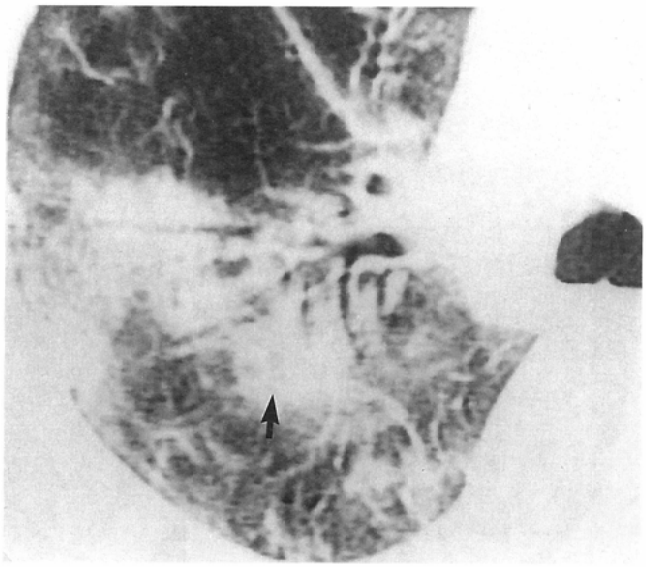

Fig. 2　HRCT scan through the carina shows air space consolidation(↑) in the right lung in which the pulmonary vessels can not be seen.

考　　察

PCP の確定診断は，気管支鏡を用いた BAL や TBLB (transbronchial lung biopsy)などでなされるが，PCP 患者の呼吸状態は極めて悪いことが多く，気管支鏡検査を行うことはかなり侵襲的である．またたとえ検査が行えたとしても，確診率はおよそ60％前後といわれ[8]，確診が得られない場合もあり，このような場合は ST 合剤が臨床的判断のもとに投与されることが多い．よって PCP の診断

(A)

(B)

Fig. 3　(A)　Chest radiograph shows a normal or near normal finding.　(B)　CT shows ground-glass opacity in bilateral lung fields, especially marked in the right lung. Both images are from the same patient on the same day.

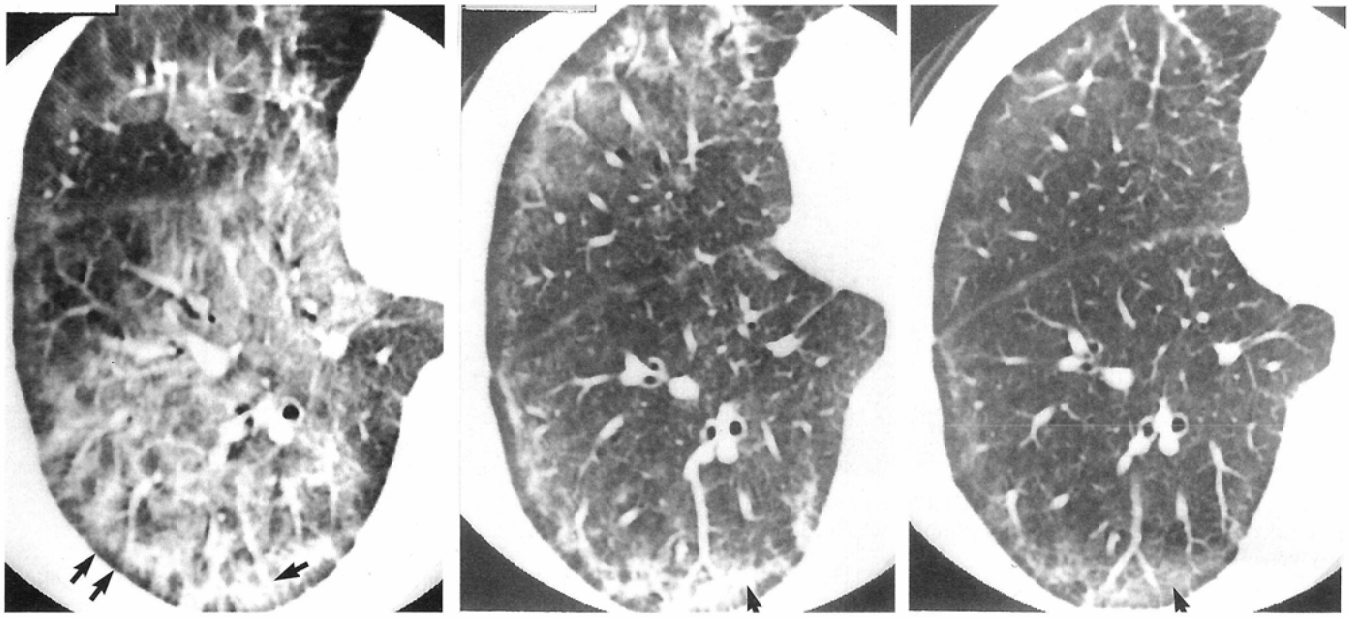

(A) (B) (C)

Fig. 4 Improved case with PCP-(A) Five days after onset of PCP symptoms. HRCT scan shows diffuse ground-glass opacity with peripheral clear zone (PCZ, ↑ ↑). Thickening of peripheral pulmonary vessel (↑) is suggested. (B) One month later from (A) Ground-glass opacity almost disap- peared. Subpleural curvilinear shadow (SCLS, ↑) appeared in anterior and posterior subpleural region. (C) One month later from (B). SCLS changed to ground-glass opacity (↑).

率を高めるためには，非侵襲的な検査により早期に病変が指摘される必要がある．先に述べたごとく，胸部単純写真では PCP 早期には異常所見を示さないこともあり，また Ga シンチでは PCP 病変の描出において感度は高いが，特異性に欠ける[9]．これらのことより，びまん性肺疾患に優れた評価を得ている HRCT が，PCP の早期診断においても期待される非侵襲的検査と思われたので，今回本症における HRCT 所見の分析を試みた．

1．胸部単純写真との比較

PCP の胸部単純像は両側肺門より末梢へ広がる陰影を呈すると言われているが[2]，自験例 7 例では ground-glass opacity や線状陰影を主体に，両側中下肺野を中心に分布する典型像を呈していた．しかし CT 所見と比較した場合，陰影所見に若干の差異が見られたり，分布の上で胸部単純写真では上肺野の陰影を指摘しにくい場合のあることが判明した．また胸部単純写真ではほぼ正常と思われた 1 例において CT 上明らかな陰影が指摘されたり，胸部単純写真では片肺にしか陰影を指摘できなかった 1 例においても CT では両側に陰影が指摘可能であった．このことから，CT は胸部単純写真よりも陰影の分布を正確に把握できると同時に，胸部単純写真では指摘困難な陰影を描出できるなどの利点のあることが確認された．

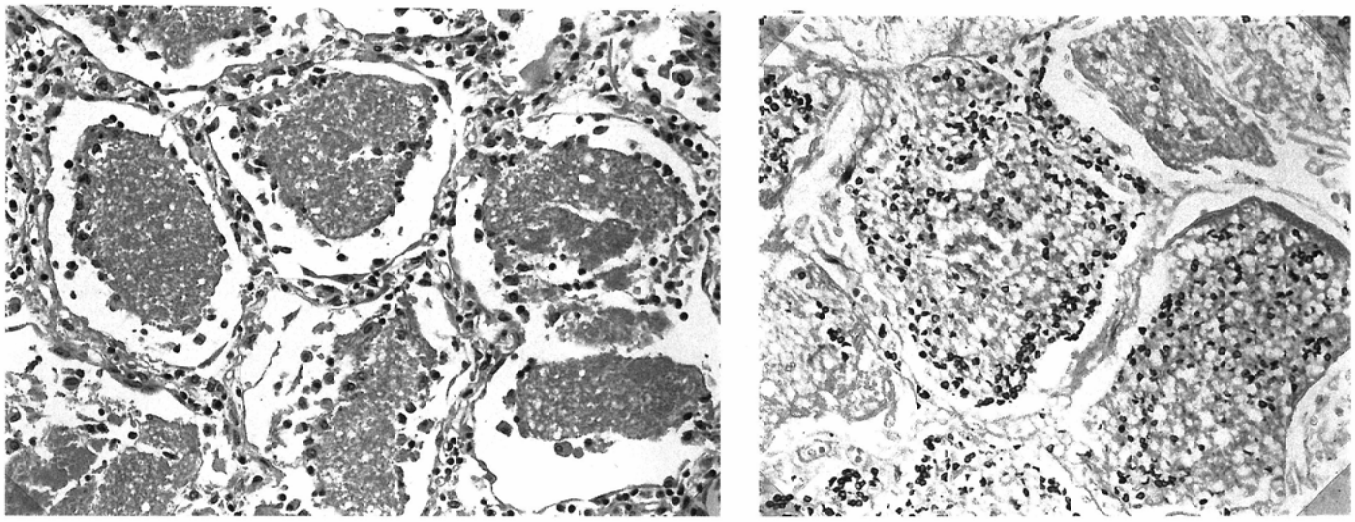

(A) (B)

Fig. 5 (A) Microscopic findings of the specimen from lung showing intra-alveolar foamy exudate and interstitial pneumonia.
(B) Grocott stain of pneumocystis carinii pneumonia showing small round organisms within alveolar lumen.

2．初回検査時のHRCT所見

PCPのHRCT所見として，全例に両側性びまん性に広がるground-glass opacityが認められた．自験例1例の病理解剖ではPCPに典型的な所見が認められたが，同じくPCPのHRCT所見を報告したBerginら[10]も，14例全例にground-glass opacityを認めており，このうち11例のTBLBに共通する病理学的所見として，a）肺胞腔内にみられるフィブリンや細胞成分よりなる泡沫状滲出物，b）浮腫や細胞浸潤による肺胞壁の肥厚，の2つの特徴を挙げている．またPCP 11例のHRCT所見を報告したMoskovicら[11]も，PCPの特徴的陰影として両側性びまん性の，特に病初期における軽度の肺野濃度の上昇所見を"fine alveolar consolidation"と表現して8例（73％）に見られたと報告しており，この陰影は我々の用いたground-glass opacityとCT上同一の陰影と思われ，両側性びまん性のground-glass opacityはPCPの特徴的陰影のひとつと考えられた．

しかしMoskovicら[11]はこのground-glass opacityに伴って気管支壁の肥厚が9例（82％）に認められたと報告しているが，自験例においては気管支壁の肥厚は認められず，ground-glass opacityを走行して胸膜に達する肺静脈（2次小葉間隔壁）の肥厚様所見を2例（29％）に認めるのみであった．

さらに自験例4例（57％）に，air space consolidationがみられた．Berginら[10]も3例（21％）に同様所見があったと報告し，病理学的には周囲のground-glass opacityに比し，局所的により強い浸潤が肺胞腔内ならびに肺胞壁におきている，すなわち浸潤の程度が陰影濃度の違いとして現れているのではないかと推測している．

PCPにおいては混合感染特にサイトメガロウイルスとの感染が問題にされるが，air space consolidationのみられた自験例4例中2例にサイトメガロウイルスが，1例にはアスペルギルスの混合感染が認められた．Aafedtら[12]が報告した8例のサイトメガロウイルス肺炎のCT所見でも，またKuhlmanら[13]が報告した9例のアスペルギルス肺炎のCT所見でも，自験例で見られたようなair space consolidationが特徴のひとつとして挙げられている．したがってCT上のair space consolidationから，Bergin[10]らが推測したPCPの浸潤程度の違いを反映したものか，ウイルスとの混合感染によるものかの鑑別は困難であると思われた．

PCZは自験例では6例（86％）に見られ，ground-glass opacityに次いで高率に認められたが，Moskovicら[11]は1例（9％）にしか見られなかったと報告している．しかし他にPCPにおけるPCZに関しての報告がないので，自験例のように高頻度の所見か否かについては今後の検討が望まれる．

リンパ節腫大や胸水は，自験例では1例も認められず，PCPでは稀な所見と思われた[10),11)]．また嚢胞性陰影に関しては，Moskovicら[11]は1例（9％）で見られたと報告．さらにKuhlmanら[14]は，PCPにおける嚢胞性陰影の出現は他の免疫不全患者に比しAIDS患者で有意に多く認められたと報告しているが，自験例では1例も認められなかった．

3．治療後のHRCT所見

病態の改善により，ground-glass opacityならびにair space consolidationの改善または消失が認められたが，病理学的にはPCPや混合感染による肺胞腔内の泡沫状滲出物や肺胞壁の浮腫や細胞浸潤の改善を反映しているものと推測される．自験例3例中2例においてground-glass opacityの改善に伴い，SCLSが出現または消失する経過が認められたが，多発性筋炎および皮膚筋炎に合併した間質性肺炎の経過においても同様の所見を我々は認めており[15]，SCLS自体は可逆性所見であり，本疾患に特有な所見ではないと思われた．

4．発症から検査施行までの期間とCT所見

ST合剤投与前にHRCTを施行された6例では，発症当日にHRCTを施行した症例においても9日目に施行した症例においても，両側性びまん性にground-glass opacityが認められ，発症からHRCT施行までの期間と陰影の広がりや浸潤程度との間には明らかな相関は認められなかった．このことは，HRCTに現れたPCPの画像所見が，個々の症例の免疫不全状態やPCPの暴露の程度といった因子によって左右されることを示唆しているものと思われた．

以上自験7例のPCPに共通するHRCT所見として，PCZを伴う両側性びまん性のground-glass opacityが挙げられるが，この所見はPCPだけに見られる特異的な所見ではなく，過敏性肺臓炎，肺水腫，肺出血，薬剤性肺炎，肺胞蛋白症等においても認められる．過敏性肺臓炎では小葉中心性に粒状陰影が見られる点が[16]CT画像上の鑑別点となるが，その他の疾患との画像所見のみでの鑑別は困難と思われる．しかし，臨床上PCPが疑われるような状況下にある場合，すなわち免疫不全状態にある患者に呼吸症状の悪化が見られた場合，非侵襲的な検査であるHRCTを早期に行うことは，陰影の有無や性状を早期かつ正確に把握することができるため，画像所見上の特異性はやや欠けるが，臨床情報との組合せによりPCPの診断率をより高め，同時に治療も早期に開始できると思われる．よってPCP診断においてもHRCTは重要な検査であると考えられた．

まとめ

PCP 7例の初回検査時および治療後のHRCT所見を検討した．

1．PCPの初回検査時のHRCT所見では，PCZを伴う両側性びまん性のground-glass opacityが特徴的と考えられた．

2．air space consolidationはPCPの浸潤程度の違い

を反映するものか，混合感染によるものかの鑑別は困難と思われた．

3．HRCT は胸部単純写真に比し，異常影の早期発見や進展度の把握に有用であり，また治療効果を評価するのに役立つことが分かった．

4．PCP の発症から HRCT 施行までの期間と浸潤程度との間には明らかな相関は見られず，画像所見は個々の症例の免疫状態や PCP の暴露の程度に左右されるものと思われた．

文　献

1) Forrest JV : Radiographic findings in pneumocystis carinii pneumonia. Radiology 103 : 539-544, 1972
2) DeLorenzo LJ, Huang CT, Maguire GP and Stone DJ : Roentgenographic patterns of pneumocystis carinii pneumonia in 104 patients with AIDS. Chest 91 : 323-327, 1987
3) Gedroyc WMW, Reidy JF : The early chest radiographic changes of pneumocystis pneumonia. Clinical Radiology 36 : 331-334, 1985
4) Hartelius H, Gaub J, Jensen LI, et al : Computed tomography of the lungs in acquired immunodeficiency syndrome. Acta Radiologica 29 : 641-644, 1988
5) Gamsu G, Klein JS : High resolution computed tomography of diffuse lung disease. clinical Radiology 40 : 554-556, 1989
6) Webb WR, Muller NL, Naidich DP : High-resolution CT of the lung. Raven Press 1992
7) Katzenstein ALA, Askin FB : Surgical pathology of non-neoplastic lung disease. WB Saunders Company 1990
8) Walzer PD, Perl DP, Krogstad DJ, et al : Pneumocystis carinii pneumonia in the United States. Annals of Internal Medicine 80 : 83-93, 1974
9) Woolfenden JM, Carresquillo JA, Larson SM, et al : Acquired immunodeficiency syndrome : Ga-67 citrate imaging. Radiology 162 : 383-387, 1987
10) Bergin CJ, Wirth RL, Berry GJ, et al : Pneumocystis carinii pneumonia : CT and HRCT observations. JCAT 14 : 756-759, 1990
11) Moskovic E, Miller R, Person M : High resolution computed tomography of pneumocystis carinii pneumonia in AIDS. Clinical Radiology 42 : 239-243, 1990
12) Aafedt BC, Halvorsen RA, Tylen U, et al : Cytomegalovirus pneumonia : computed tomography findings. J Canad Assoc Radiol 41 : 276-280, 1990
13) Kuhlman JE, Fishman EK, Siegelman SS : Invasive pulmonary aspergillosis in acute leukemia : characteristic findings on CT, the CT halo sign, and the role of CT in early diagnosis. Radiology 157 : 611-614, 1985
14) Kuhlman JE, Knowles MC, Fishman EK, Siegelman SS : Premature bullous pulmonary damge in AIDS : CT diagnosis. Radiology 173 : 23-26, 1989
15) 塚田　博，古泉直也，秋田眞一，他：多発性筋炎および皮膚筋炎に合併した間質性肺炎における HRCT 所見の経時的変化．臨床放射線 39：145-150，1994
16) Masanori A, Kita N, Higashihara T, et al : Summer-type hypersensitivity pneumonitis : comparison of high-resolution CT and plain radiographic findings. AJR 158 : 1223-1228, 1991