The University of Osaka
Institutional Knowledge Archive

Title	骨、軟部病変のリンMR Spectroscopy
Author(s)	北川, あず真; 佐伯, 光明; 今村, 惠子 他
Citation	日本医学放射線学会雑誌. 1995, 55(15), p. 1017-1024
Version Type	VoR
URL	https://hdl.handle.net/11094/15923
rights	
Note	

The University of Osaka Institutional Knowledge Archive : OUKA

https://ir.library.osaka-u.ac.jp/

The University of Osaka

骨，軟部病変のリンMR Spectroscopy

北川　あず真[1)]　佐伯　光明[1)]　今村　惠子[1)]
大橋健二郎[1)]　石川　徹[1)]　中島　久弥[2)]　高木　正之[3)]

1）聖マリアンナ医科大学放射線医学教室　2）同整形外科学教室　3）同病理学教室

^{31}P-MR Spectroscopy of Bone and Soft Tissue Lesions

Azuma Kitagawa[1)], Mitsuaki Saeki[1)], Keiko Imamura[1)], Kenjirou Ohashi[1)], Tohru Ishikawa[1)], Hisaya Nakajima[2)] and Masayuki Takagi[3)]

We studied 24 patients with bone and soft tissue lesions using ^{31}P-MR spectroscopy (MRS). On image selected in vivo spectroscopy (ISIS) localized spectra, spectroscopic parameters were calculated : PME/noise ratio, γ NTP/noise ratio, PME/γ NTP and total metabolite signals (TMS). PME/noise, PME/γ NTP and TMS were higher in malignant lesions than in benign ones. We set the criterion for malignancy as follows : PME/noise > 2.0 and γ NTP/noise > 2.0 and PME/γ NTP > 1.0. The accuracy of this criterion was 0.91 for malignant lesions and 1.0 for benign lesions. In six malignant tumors, MR spectra were obtained before and after chemotherapy. They were compared with the degree of tissue degeneration evaluated on pathological specimens. TMS after chemotherapy were markedly reduced in 3 cases. TMS seemed to reflect the degeneration of tumors. It could be said that MRS is a useful tool in differentiating from benign tumor lesions malignant bone or soft tissue lesions and in monitoring the effect of chemotherapy.

Research Code No. : *599. 9*

Key words : *^{31}P-MRspectroscopy, Bone lesion, Soft tissue lesions, Chemotherapy*

Received Jun. 28, 1994 ; revision accepted Nov. 2, 1994

1) Department of Radiology, St. Marianna University School of Medicine
2) Department of Orthopedic Surgery, St. Marianna University School of Medicine
3) Department of Pathology, St. Marianna University School of Medicine

はじめに

近年，高磁場強度の磁気共鳴装置の発展に伴って，生体内におけるin vivo ^{31}P MR spectroscopyが可能になってきたが，この方法は，非侵襲的に組織内の生化学的代謝を見ることのできる唯一の手段である．

骨軟部腫瘍に対するMagnetic Resonance Spectroscopy（以下，MRS）を利用した診断の試みはまだ，始められたばかりであり，確立されたものではない．悪性腫瘍におけるMRSの報告は1983年にGriffithS[1)]らにより報告されて以来，このままの研究がなされており，多くの悪性腫瘍ではPhosphomonoester（PME）のピークがその他のピークに比べて相対的に高い傾向にあるとされている[2)-5)]．この傾向は悪性骨腫瘍においても同様であることが報告されており[1)-16)]，さらに，腫瘍からのリン酸化合物の信号強度は化学療法前後で変化することも知られている[1)-6),8),10)-12),14)-16)]．このため化学療法の治療効果のモニタリングとして期待がもたれている．しかし，良性病変（良性腫瘍と非腫瘍性腫瘤）と悪性腫瘍を比較検討し，MRSにおける鑑別としての明確な基準値を示した報告は見られない．

今回われわれは術前もしくは生検前に^{31}P-MRSを行い，組織学的に証明された骨軟部病変をretrospectiveに検討し，MRSにおける良悪性の鑑別や治療効果のモニタリングとしての有用性と問題点を考察したので報告する．

対象および方法

1988年から1992年まで聖マリアンナ医科大学病院整形外科において生検もしくは手術にて診断が確定した良性病変13例（良性腫瘍：10例，非腫瘍性腫瘤：3例），悪性病変11例である（Table 1）．性別は男性９例，女性15例であり，年齢は14歳から91歳まで平均44.2歳であった．悪性腫瘍の11例中６例では，化学療法前後のMRスペクトルと病理組織を比較検討した．

使用したMR装置はPhilips社製Gyroscan S15（1.5T）で31Pの共鳴周波数は25.8MHzであった．送受信兼用の表面コイル（径14cmまたは5cm）を用い，非局在化スペクトルと局在

化スペクトルを得た．非局在化スペクトルにてMR感度の目安とし，また，化学シフト設定(phosphocreatine(PCr)を0ppmとする)に利用した．局在化はImage Selected In vivo Spectroscopy(ISIS法)により行い，考察，解析の対象としたのはすべてその局在化スペクトル[4),8),9),13),16)]である．5cmコイルを使用したのは症例8 (Table 1)の1例のみで，他はすべて14cmのコイルで測定した．

測定パラメーターは，繰り返し時間(TR) 2秒，掃引幅3kHz，データ採取1028点，信号積算は最大1028回であった．得られた自由誘導減衰(FID)は5-10Hzのline broadening filterを乗じ，convolution difference補正の後，フーリエ変換し，スペクトルを得た．位相補正は手動で行い，基線は多項式近似で補正を行った．

スペクトルについては次の4項目を検討した；①ノイズ(noise value)，②PMEとγ-Nucleoside Triphosphate (γNTP)のそれぞれのピーク高とノイズの比(PME/noise, γNTP/

Teble 1 Patient details and spectroscopic data of malignant and benign bone and soft tissue lesions

case	age sex	pathology	VOIsize (cm)	Peak height/Noise value PME/noise	γNTP/noise	Intensity (PME/γNTP)	TMS*
Malignant							
1.S, K	14F	Osteosarcoma	5×5×5	4.6	3.0	1.15	785
2.T, F	82F	Osteosarcoma	5×5×6	7.6	8.5	0.67	1928
3.N, T	75M	Osteosarcoma	3×5×4	2.6	2.3	2.78	365
4.I, N	18F	Osteosarcoma	4.5×12×5	7.2	9.6	0.88	2331
5.K, K	21M	Synovial sarcoma	5×4×5	6.1	5.9	1.17	1090
6.T, E	91M	Leiomyosarcoma	3.5×5×3.5	6.1	5.9	1.67	1483
7.H, S	26M	Malignant neurinoma	5×12×4	6.1	6.7	1.10	1332
8.H, K	75F	Malignant lymphoma	3×3×3	8.0	9.6	1.10	2286
9.Y, T	44M	Fibrosarcoma	3×4×3	2.1	4.3	0.16	571
10.S, S	43M	Liposarcoma	4×7×4	1.6	1.6	1.00	635
11.K, S	56F	Malignant neuroepitherioma	5×5×4.5	6.3	6.3	1.38	1134
Benign							
12.W, M	18F	Hemangioma	3×5×3	2.9	3.9	0.30	596
13.S, M	66M	Schwannoma	3×3×3	1.6	1.5	1.40	176
14.K, T	66F	Schwannoma	3×5×4.5	2.0	2.7	0.90	416
15.K, M	17F	Fibroma	4.5×6×4.5	3.8	5.8	0.13	1697
16.H, Y	33F	Giant cell tumor	3×3×3	2.5	6.3	0.18	425
17.T, M	21F	Abscess	4×4×4	1.5	–	–	180
18.M, A	14F	Tumoral calcinosis	3×5×3	1.8	–	–	380
19.K, H	75F	Synovial cyst	3×8×3	–	–	–	−52
20.K, Y	51M	Lipoma	5×7×4	–	–	–	79
21.K, M	44F	Lipoma	3×10×5	–	–	–	134
22.N, K	59F	Lipoma (atypical type)	6×14×8	–	–	–	−132
23.N, M	35M	Enchondroma	3×8×3	–	–	–	16
24.Y, K	16F	Brodie's abscess	3×3×3	–	–	–	3

*TMS ; Total Metabolite Signals (see the text)

Table 2 MR spectral change postchemotherapy, prior to surgery, versus level of histological degenerations

case	TMS findings before and after chemotherapy			degree of tissue degenerations
	before	after	after/beforex100	
1	785	566	72.1	80%
2	1928	29	1.5	90%
3	365	289	79.2	10%
4	2331	48	2.1	99%
5	1090	492	45.1	80%
10	635	397	62.5	90%

noise)，③PMEとγNTPの信号強度(intensity)，④全信号面積.全信号面積はPMEからβ-Nucleoside Triphosphate(βNTP)までの信号面積(Total Metabolic Signal,以下TMSと略)を積算し求めた[16]．PMEとγNTPの信号強度はLorentz曲線を用いたcurve fittingにより求めた．スペクトルのリン信号強度を患者間で比較し，また治療経過に伴う変化を追跡するに当たってはリンMRSの感度の個体内，個体間変動が問題になるので，本研究で使用した直径14cm表面コイルを用いて検討した．対象は大腿筋(11例を同じ日に2回測定)で標準物質(methyl-phosphonic acid)を同時スキャンして，その信号強度から推定した[16]．

MRSのためのスカウト像にはT1強調画像を利用し，関心領域(Volume-of-Interest，以下VOIと略)は腫瘍の内部にVOIが腫瘍からはみ出さない程度に，できるだけ大きく設定した．

化学療法前後のスペクトルはTMSで比較し，術後の組織標本中の壊死の割合と比較検討した．変性，壊死の割合(degree of degeneration)は病理医により肉眼的におおよそのパーセンテージで評価した．化学療法に関しては，骨肉腫例では一般的によく行われているメソトレキセート大量療法にビンクリスチン，シスプラチン，アドリアマイシンを合わせた療法を用いている．その他の悪性腫瘍に関しては，化学療法の治療方針で定まったものは行われていない．

結　　果

測定結果はTable 1に，また治療経過を追跡した結果はTable 2に示した．

(1)　リン酸化合物の対ノイズ比について

悪性腫瘍では，全例から明瞭なリン酸化合物の信号が得られ(Fig.1)，PMEおよびγNTPのピーク高とノイズとの比(PME/noise, γNTP/noise)は1.6から9.6であり，ノイズと比較して高値を示した．良性病変は13例中明らかなリン酸化合物のピークが得られたものは5例であった(Table 1, Fig.2)．他の8例では局在化スペクトル上PCr以外のリン酸化合物のピークはほとんど確認できなかった(Fig.3)が，非局在化スペクトルでは筋肉の信号パターンが観察された．良性病変中，PMEとγNTPが明らかに検出された5例では，PME/noiseは1.5から3.8，γNTP/noiseは1.5から6.3であり，PME/noiseに関しては悪性腫瘍との間に有意差があった($p < 0.01$)．信頼できる信号強度の目安として，ノイズとの比が2.0以上であることを一つの基準値とすると，悪性腫瘍では脂肪肉腫(case10) 1例を除く全例で基準値以上であった．

良性病変のなかで，症例17，18はPMEのみ同定することができたが，その他のリン酸化合物に関しては，相当する化学シフトの位置にピークを指摘できず，PME/noiseも2.0以下であった．

(2)　PMEとγNTPの比について

次に得られたスペクトルについて，悪性腫瘍内で高値を示すと言われているPMEをγNTPと比較して検討した．PME/γNTP(信号強度比)については，悪性腫瘍11例中8例で1.0以上を示した．良性病変のなかでは，信号が得られた5例中4例がPME/γNTPは1.0以下であった．

(3)　TMSについて

TMSに関しては，悪性腫瘍群では365から2331と比較的高値を示したのに対し，良性病変群では，例外的に1697と高値を示した線維腫の1例(症例15)を除いて，−132から596と悪性腫瘍群に比して低い値を示す傾向にあった(Fig.4)．

以上の結果(1)，(2)よりMRSによる悪性腫瘍の診断基準としてPME/noise, γNTP/noiseをそれぞれ2.0以上，なおかつPME/γNTPを1.0以上と仮定し検討した．この診断基準によると，悪性腫瘍における正診率は0.91(10/11)，良性病変における正診率は1.0(13/13)であった．

(4)　化学療法によるTMSの変化

Table 2は化学療法前後のTMSの変化を示したものであ

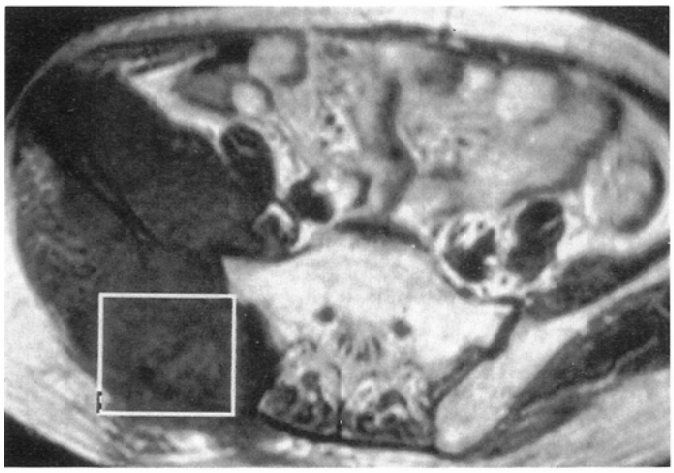

(A)

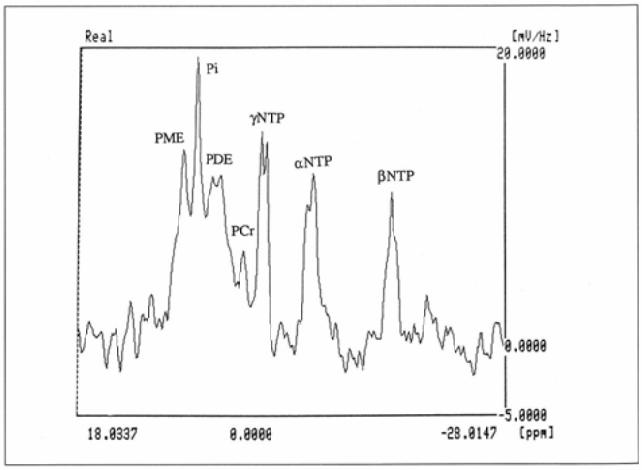

(B)

Fig.1　Osteosarcoma in the right iliac bone. 82-year-old female (case 2)
(A)Axial T1-weighted image. The right iliac bone is totally invaded and intra pelvic organs are compressed by this mass.
(B)MR spectrum of the lesion.Signals of phosphorus compounds can be clearly noted.

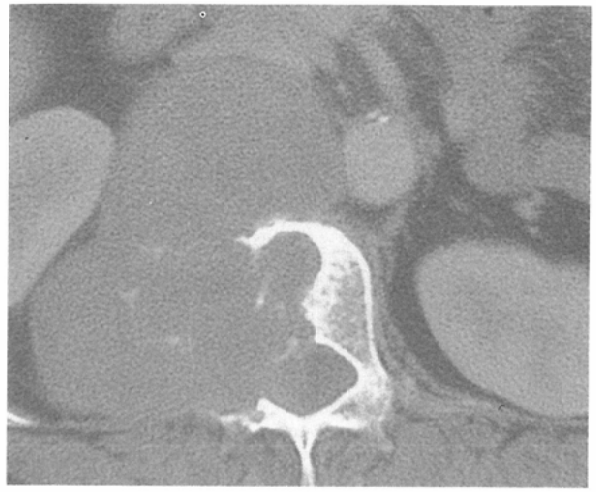

(A)

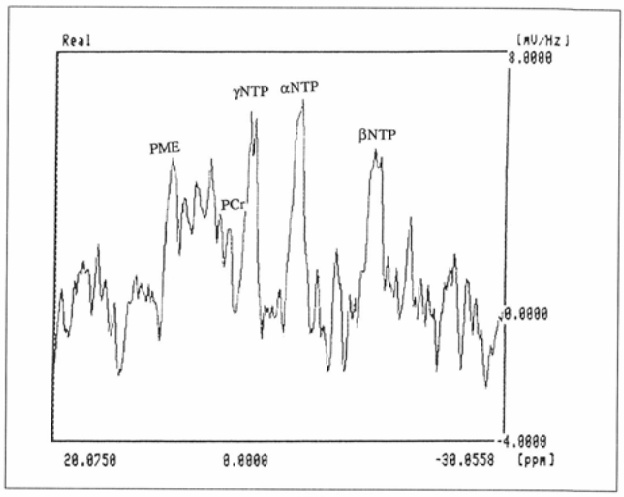

(C)

(B)

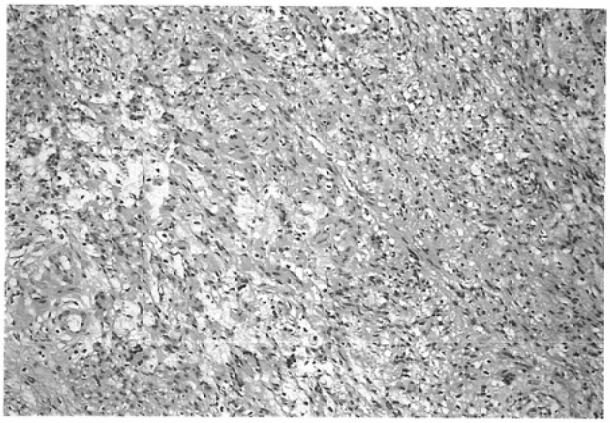

(D)

Fig.2 Schwannoma in lumbar spine. 66-year-old female (case 14)
(A)CT of the lumbar spine.A huge soft tissue mass invades the lumbar spine.
(B)Gadolinium enhanced axial T1-weighted image (500/15).
(C)Spectrum of this schwannoma. Peaks of phosphorus compounds are visualised.
(D)Pathological specimen showed fibrous cells without malignant potential.

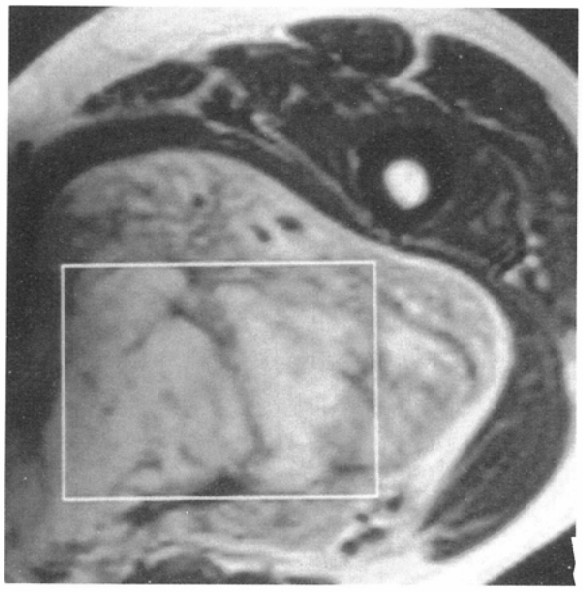

(A)

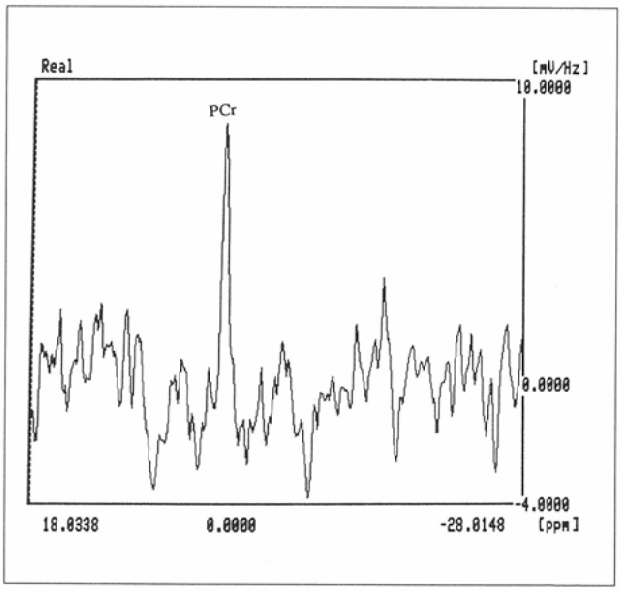

(B)

Fig.3 Lipoma (atypical type) in the left thigh. 59-year-old female (case 22).
(A)Axial T1-weighted image (415/20). An inhomogeneous high intensity mass is seen anterior of the femur.
(B)MR spectrum does not show any peaks of phosphorus compounds except for PCr.PCr signal seemed to be a contamination originated from the surrounding muscles.

る．化学療法の効果はスペクトルのTMS上の変化として全例で認められ，術後組織標本において10％から99％の壊死率を認めた．化学療法後のTMSは治療前のTMSに比して1.5－79.2％に減少し，特に肉眼的な壊死率の高いもの(症例4)では化学療法後のTMSは前のTMSと比べて5％以下に減少していた(Fig.5)．なお，測定の再現性等を見るために14cm表面コイルを用いて大腿筋のMRSを行ったが(n = 11,2回測定)，個体間変動は6％(1σ)，個体内変動(再現性)は5％(1σ)であった[16]．

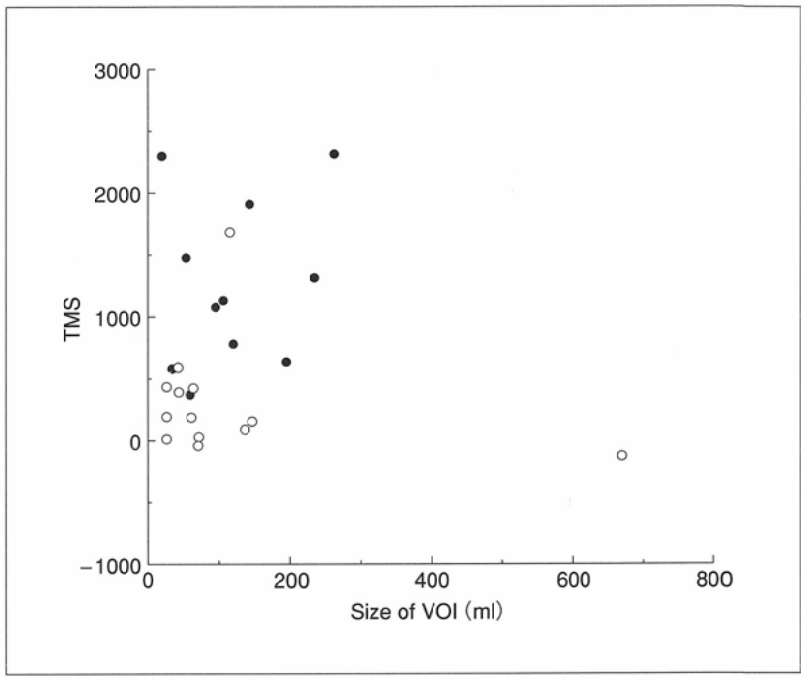

Fig.4　Total Metabolite Signals (TMS, see the text) of the benign and malignant lesions in relation to the size of Volume-of-Interest (VOI). Closed circles indicate malignant lesions and open ones benign lesions.

考　　察

従来より骨腫瘍の診断に際しては，単純X線写真が主体であり，これは現在においても変わるものではなく，単純X線上の所見と腫瘍の組織型に好発年齢，好発部位などが加味された分類がなされている[17)-23)]．しかし軟部腫瘍に関する診断は画像上あまり系統立てられていないのが事実である[17,)22)-25)]．

一方，in vivo MRSは人体内の組織において細胞レベルでの生化学的代謝の情報を与えるものであり，骨軟部領域においてはMRSの応用は，運動負荷による筋肉の代謝過程[3)]や代謝異常疾患においての代謝過程の解明[3),5)]および腫瘍内の代謝や化学療法の治療効果のモニタリング[2)-9),11),12),14)-16)]などに応用されている．悪性腫瘍の^{31}P-MRスペクトルの特徴としては，相対的にPMEが高値を示すことが知られており[2)-16)]，Negendankらの報告では悪性骨軟部腫瘍においてPMEが高値を示すことが述べられている[3)]．PMEは主成分として細胞膜を合成するリン脂質の前駆物質を含んでおり，悪性腫瘍におけるPMEの相対的上昇は腫瘍細胞の速く，旺盛な細胞増殖を反映するものと考えられている[3),8),9),12)]．

今回われわれは，骨軟部領域の良性および悪性病変を対象として，^{31}P-MRSのパターン分析を行い，鑑別診断における基準値の設定を行った．また悪性腫瘍例では化学療法の治療効果判定としてTMSの変化を組織像と比較し検討した．得られた局在化スペクトルでは，今までの報告とは異なり腫瘍周辺筋肉からの信号混入と考えられるPCrのピークはほとんど見られなかった．これは，われわれが過去に報告してきたようにISIS法による局在化が優れているためと考えられた[4),8),9),13),16)]．

まず，良性および悪性の鑑別診断におけるMRSの有用性であるが，従来の報告では，悪性腫瘍の^{31}P-MRスペクトルの特徴として，悪性腫瘍は相対的にPMEが高値を示すことが知られており[2)-16)]，Negendankらの報告でも，悪性骨軟部腫瘍においても同様にPMEが高値を示すことが述べられている[3)]．しかし，骨軟部良性病変における^{31}P-MRSの報告はまだ少ない．Negendank[12)]らは良性腫瘍スペクトルは筋肉のスペクトルと類似しているが，良性腫瘍のPhosphodieter (PDE)のピークが筋肉のそれより大きかったと報告している．しかし彼らの方法では信号を得るための局在化については問題があり，腫瘍周辺の組織からの信号の影響が小さくないと考えられるところから，腫瘍内代謝物質の多少を推定することは困難であると考えられる．また，筆者らが調べた限りでは骨軟部領域での悪性病変と良性病変とを比較検討した報告は見られない．今回の検討からは，まず，限局した腫瘤より得られた局在化スペクトルでは，今までの報告とは異なり腫瘍周辺筋肉からの信号混入と考えられるPCrのピークはほとんど見られなかったことが特徴的であった．これは，われわれが過去に報告してきたようにISIS法による局在化が優れているためと考えられた．次に，従来の報告では，PME/NTP等の比を検討する際もノイズを考慮したものはなく，それらの比の信頼性にはばらつきがあった．そこでわれわれはノイズから見たPMEとγNTP信号の信頼性を対ノイズ比に基づいて検討したうえで，PME/γNTPを評価した．悪性腫瘍群ではPME/noiseが2.0以上の例が多く，またPME/γNTPが1.0以上の例が多く，従来の報告と同様の傾向であり[2)-16)]，さらに良性病変と比較した結果有意差が認められた($p < 0.01$)．さらにこれらの結果から悪性腫瘍の基準値を，PME/noise ≧2.0, γNTP/noise ≧2.0　PME/γNTP ≧1.0以上と設定したが，悪性腫瘍における正診率は0.91 (10/11)，良性病変における正診率は1.0 (13/13)であった．このことは，PME，γNTP信号ともにnoiseよりも有意に高く(すなわち，代謝物質の信号が高く)，しかもPME/γNTPが高ければ悪性の傾向が強いことを示しており，この設定値はMRSにおける良悪性の鑑別の一つの指標になると考えられた．

しかし，良性腫瘍のなかでも例外的に信号強度が高値を

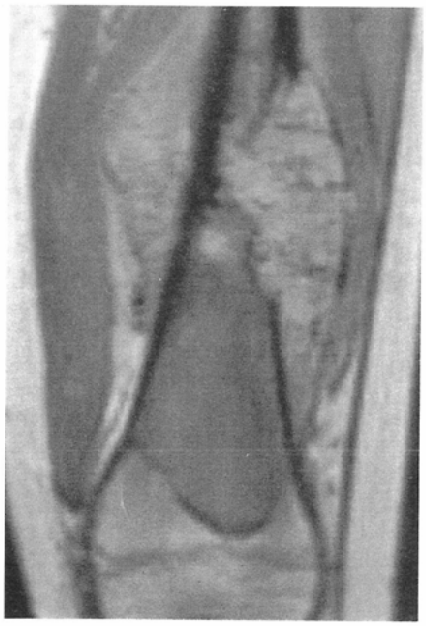

(A)

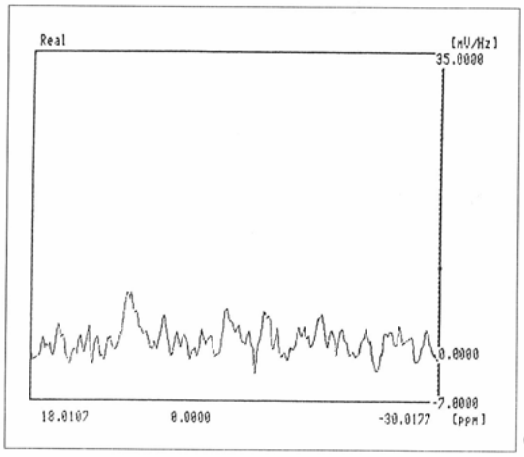

(D)

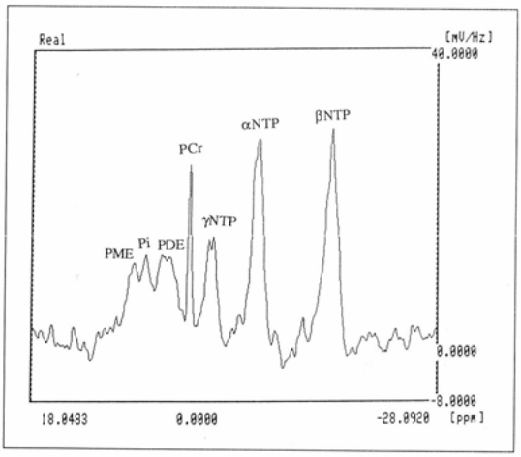

(B)

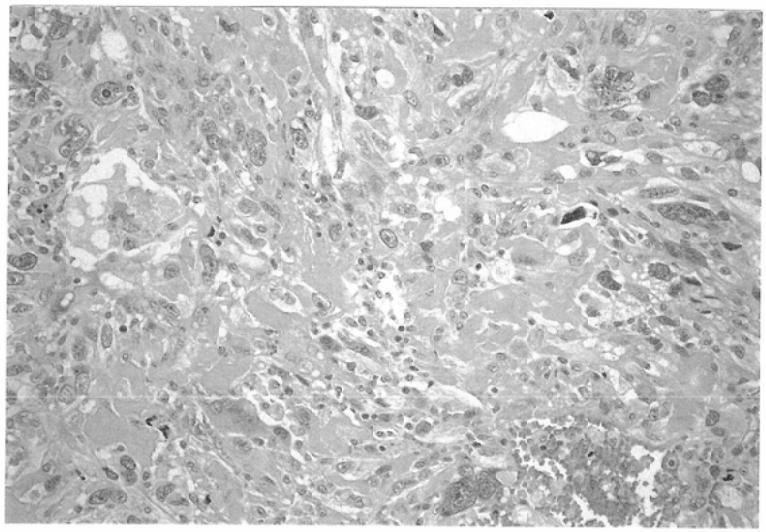

(E)

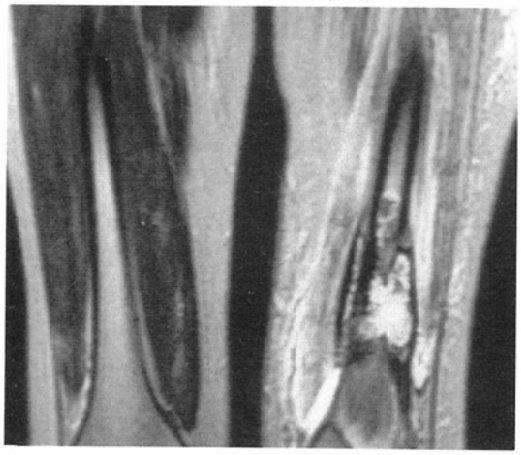

(C)

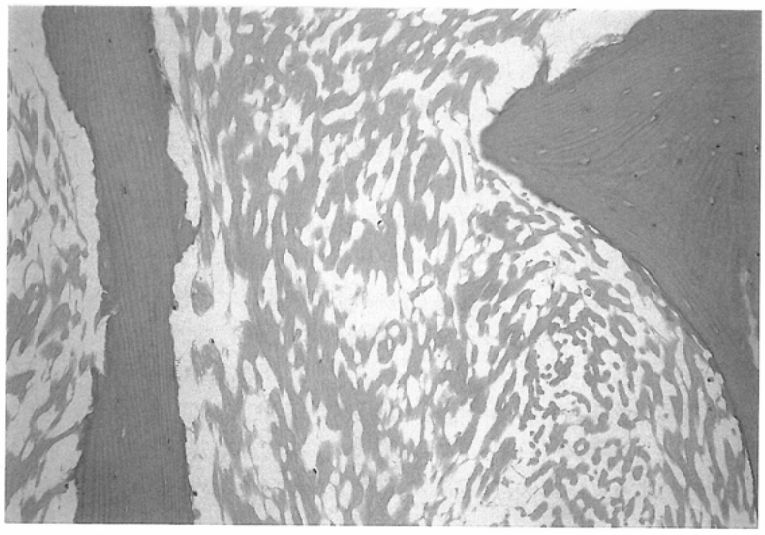

(F)

Fig.5 Osteosarcoma in the left femur. 18-year-old female (case 4)
(A) Coronal T2-weighted image. An inhomogeneous mass lesion with intermediate signal intensity is seen around the femur. The mass invades to the bone marrow
(B) Spectrum of the lesion shows evident peaks of phosphorus compounds
(C) Coronal T2-weighted image after chemotherapy. Signal intensity of the mass markedly increased and the size of the mass decreased compared to Fig.5 (A) .
(D) Spectrum after chemotherapy. Phosphorus peaks were completely reduced.
(E) Specimen at biopsy. The biopsied tissue is occupied by the tumor cells.
(F) Specimen after chemotherapy. Whole specimen is filled with necrotic tissues (degree of histological degenerations was estimated to be 99%).

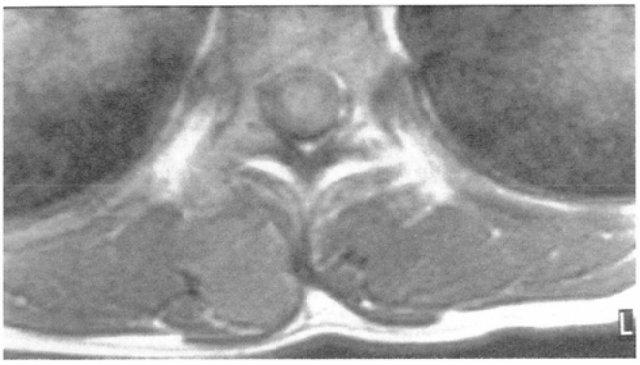

(A)

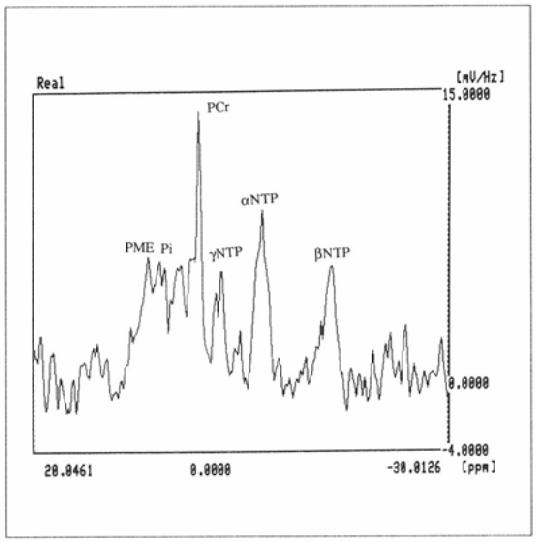

(C)

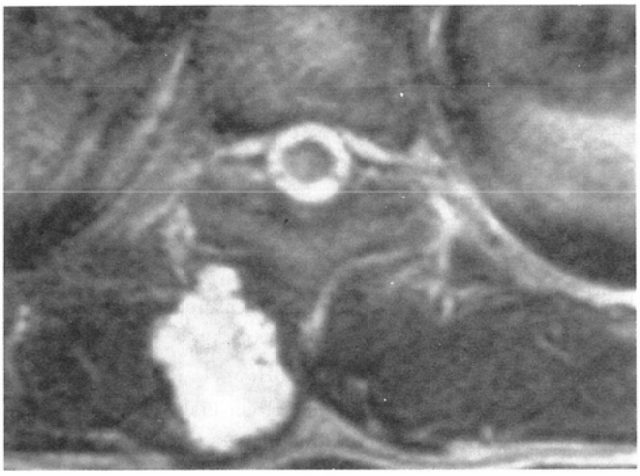

(B)

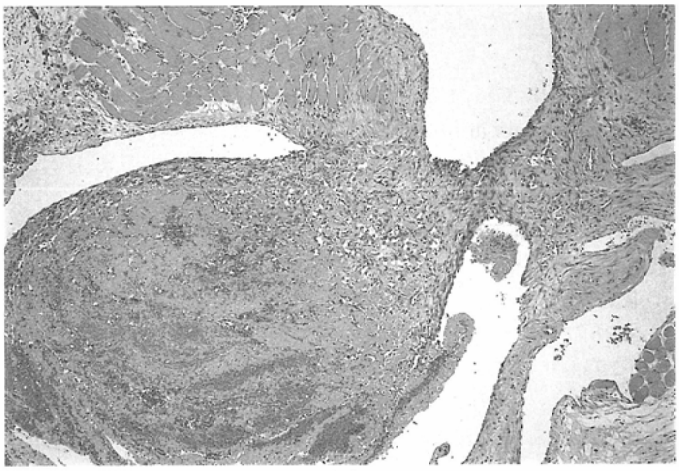

(D)

Fig.6　A Hemangioma in the para spinal muscles. 18-year-old female (case 12)
(A) Axial T1-weighted image. The mass with intermediate signal intensity is seen at the right side of the dorsal muscles.
(B) T2-weighted image. A mass with high signal intensity can be seen.
(C) MR spectrum of the hemangioma. Phosphorus peaks are clearly detected.
(D) Pathological secimen shows active thrombus formation.

示したものがあった．これらは紡錘形細胞を主体とした線維性腫瘍が３例あり，線維腫の細胞密度の高さや腫瘍の局所再発の傾向などに関連があることが示唆され，悪性腫瘍との鑑別には注意が必要であると思われた．また，血管腫(症例12)の１例でも信号強度が高値であったが，本腫瘍が背筋群内に入り組んで発育しており，腫瘍間部周辺筋肉の信号混入が避けられなかったこと，さらに，海綿状に張り巡らされた腫瘍血管内の活発な血栓の形成が信号強度の高値を起こしたものと推察された(Fig.6)．

TMSとVOIの大きさの関係を見ると(Fig.4)，VOIの大きさにかかわらず，良性病変群では悪性腫瘍群に比べてTMSが低値を示す傾向が認められ，組織単位体積当たりの代謝物質の濃度が低いことが推察された．しかし，線維腫の1例(症例15)は例外的にTMSが高値を示したが，PME/γNTPは0.13と低かった．線維腫は，組織学的には細胞成分に富んだ腫瘍であり悪性転移は起こさないが局所再発しやすく，その特徴から良性病変としては高いTMSが得られたことが示唆される．

悪性腫瘍例では，化学療法の治療効果を組織像から判定しMRスペクトルと検討を行ったが，肉眼的な変性，壊死率が90％以上と高いもので，TMSが2％程度に減少していた．Redmond[11]らは術後組織の壊死率とMRスペクトルとの相関

を調べ，相関はなかったと報告している．しかし彼らの行った方法では，MRSの局在化が三次元的ではなく病変部自体の信号が十分に評価されていないことが原因と思われる．MRSは画像上の腫瘍が形態的に変化をきたすより前にTMSの減少やおのおのの信号の低下として現れることが予想され，早期の効果判定としての役割が期待される．MRSを治療のモニタリングに応用する場合にはVOIの設定が非常に重要となる．信号積算時間から見て実際上腫瘍がある程度十分な大きさ，少なくとも1辺が3cm以上であることが必要である．しかも，ISIS法での領域選択は矩形であるため，腫瘍中心にVOIを設定すると腫瘍周辺がVOIに含まれにくくなる．一般的には，大きな腫瘍においては，腫瘍細胞が最も活性を残すと思われる腫瘍周辺がVOI内に含まれにくくなる結果，腫瘍の中心壊死による信号強度の低下を腫瘍全体についての治療の効果として，過大評価する可能性が考えられる．single voxel法のMRSでは，一般的にこのような問題があるが，^{31}P-MRSでchemical shift imaging法が実用的なものとなれば，部分的に解決できるであろう．

結　語

骨軟部病変について行われた局在化^{31}P-MRスペクトルをretrospectiveに検討したところ，MRスペクトルのいくつかのパラメータについて良悪性間で顕著な相違が見出された．良悪性の鑑別に対して^{31}P-MRスペクトルの基準を設定し高い正診率を得た．また，悪性腫瘍の化学療法の治療効果判定においても^{31}P-MRスペクトルの変化は組織標本の所見を反映するものと考えられ，今後さらに臨床応用を重ねていくつもりである．

文　献

1) Griffiths JR, Cady E,Edwards RHT, et al : ^{31}P-NMR studies of a human tumor in situ. The Lancet June 25, 1435-1436, 1983
2) Negendank W : Studies of human tumors by MRS ; a review. NMR Biomed, 5 : 303-324, 1992
3) Alex MA, Thomas LC : MR spectroscopy ; Clinical perspective. Radiology 173 : 593-599,1989
4) 佐伯光明，芦田　浩，今村恵子，他：悪性肝腫瘍に対する^{31}P-MRSの臨床応用；治療経過の判定を中心に．日本医放会誌5：744-754,1992
5) 坂井悠二：物理的方法および生化学的方法との組み合わせ MRI, MRS, 癌と化学療法，16 : 639-645, 1989
6) Redmond OM, Bell E, Stack JP, et al : Tissue characterization assessment of preoperative chemotherapeutic response in musculoskeletal tumors by in vivo ^{31}P magnetic resonance spectroscopy, Mag. Reson. Med 27 : 226-237, 1992
7) Mark M, Dewhirst H, Sostman D, et al : Soft tissue sarcomas ; MR imaging and MR spectroscopy for prognosis and therapy monitoring. Radiology, 174 ; 847-853, 1990
8) 中島久弥，別府諸兄，南郷明徳，他：骨軟部腫瘍に対する磁気共鳴スペクトロスコピー(MRS)の応用；特に骨肉腫に対する治療効果判定について．別冊整形外科，No.17 : 26-31, 1990
9) 中島久弥，磯見　卓，諸見里　浩，他：骨軟部腫瘍および非腫瘍性疾患における^{31}P-MRS；診断手段としての有用性の検討．日本整形外科学会誌67 : S873-S874, 1993
10) Zlatkin MB, Lenkinski RE, Shinkwin M, et al:Combined MR imaging and spectroscopy of bone and soft tissue tumors. J Compt Assist Tomo14 : 1-10, 1990
11) Redmond OM, Stack JP, Dervan PA et al : Osteosarcoma ; use of MR imaging and MR spectroscopy in clinical decision making. Radiology, 172 : 811-815, 1989
12) Negendank WG, Crowley MG, Ryan JR : Bone and soft tissue lesions ; diagnosis with combined H-1 MR imaging and ^{31}P MR spectroscopy. Radiology 173 : 181-188, 1989
13) 今村恵子，福井　厚，芦田　浩，他：MRS 3次元領域選択における周辺信号の混入；実験および臨床データの分析．日本医放会誌52 : 86-95, 1992
14) Sostman HD, Prescott DM, Dewhirst MW, et al : MR imaging and spectroscopy for prognostic evaluation in soft tissue sarcomas. Radiology 190 : 269-275, 1994
15) Ross B, Helsper JT, Cox IJ, et al : Osteosarcoma and other neoplasms of bone. Arch Surg, 122 : 1464-1469, 1987
16) Imamura K, Ashida H, Nakajima H, et al : Reproducibility of MR spectroscopy in patients undergoing dialysis and evaluation of the therapeutic response of tumors. Invest Radiol (to be published).
17) 清水　耕：骨軟部腫瘍，守屋秀繁編：整形外科のMRI. 166-198, 1991, 中外医学社，東京
18) 奥山武雄：骨腫瘍診断の進め方，画像診断別冊，骨，関節の画像診断，40-51, 1993, 秀潤社，東京
19) 川口智義，古屋光太郎，奥山武雄：骨腫瘍診断　治療における画像検査の役割，画像診断別冊，骨　関節の画像診断，52-61, 1993, 秀潤社，東京
20) 牛込新一郎：骨腫瘍の病理 update，画像診断別冊，骨，関節の画像診断，62-68, 1993, 秀潤社，東京
21) Richard A Mcleod, Krishnan K Unni, 片山　仁：悪性造骨性腫瘍；subject review. 画像診断別冊，骨　関節の画像診断，69-82,1993, 秀潤社，東京
22) 大場　覚，多田信平：骨　関節のCT MRI．臨床放射線(10月臨時増刊号)，1195-1458, 1992，金原出版，東京
23) 福田国彦，多田信平：特集：骨腫瘍の画像診断　MRIによる診断　臨床画像 8：64-72,1992
24) 白神伸之，甲田英一，平松京一：単純写真による診断　良性腫瘍．臨床画像8 : 26-36, 1992
25) Ernest U : Common soft tissue tumors. Clinical Symposia 2, 34 : 2-32, 1993