The University of Osaka
Institutional Knowledge Archive

Title	“Brain Attack”時代のMRI-MRIによる超急性期脳梗塞,内頸動脈狭窄の評価
Author(s)	青木, 茂樹
Citation	日本医学放射線学会雑誌. 1999, 59(5), p. 163-169
Version Type	VoR
URL	https://hdl.handle.net/11094/15932
rights	
Note	

The University of Osaka Institutional Knowledge Archive : OUKA

https://ir.library.osaka-u.ac.jp/

The University of Osaka

総　説

"Brain Attack"時代のMRI
－MRIによる超急性期脳梗塞，内頸動脈狭窄の評価－

青木　茂樹

山梨医科大学放射線医学教室

Current Techniques in MR Imaging of Cerebral Infarction

Shigeki Aoki

The imaging of cerebral infarction is a current topic now that the usefulness of both thrombolysis for hyperacute infarction and carotid endarterectomy has been established. Diffusion-weighted imaging (DWI) by EPI is a highly sensitive method of detecting hyperacute infarction. Further, the combination of DWI and perfusion MR makes it possible to detect hyperacute infarction as well as predict the final size of infarction. Contrast-enhanced MRA can demonstrate carotid bifurcation without flow-related signal loss within 30 seconds and can visualize major cervical arteries from the aortic arch to the circle of Willis.

Research Code No. : *503*

Key words : *Brain, infarction; Magnetic resonance (MR), diffusion study; Magnetic resonance (MR), vascular studies*

Received Jan. 25, 1999

Department of Radiology, Yamanashi Medical University

本論文は第34回日本医学放射線学会秋季臨床大会（1998年10月）の教育講演：Common diseaseの画像診断（5．頭部MRI）において，「"Brain Attack"時代のMRI：脳梗塞とその広がり・原因診断」の演題で発表されたもので，日本医学放射線学会誌編集委員会より執筆依頼した．

背　景

脳血管障害は死因のトップの座を降りたとはいえ，未だにその上位にあり（死亡統計の方法が変わり，2位に戻った），その内訳では，高血圧のコントロールなどにより減じている脳出血に変わり，脳梗塞が多くなりつつある．また，高齢者に多く発生し，死に至らなくとも患者のQOLを著しく低下させることから，高齢化社会に向けて予防・診断・治療のさらなる進歩が望まれている．

近年，脳梗塞の積極的治療法の有用性が確認され，脳梗塞の治療法は大きく変わってきている．1つには，発症3時間以内の，経静脈性の血栓融解（tPA使用）により出血のriskは増えるが，3カ月後の予後がよいことが示されたことがある[1]．これにより，Heart attackにならって，"Brain attack"として社会的認知を計り，医療関係者のみならず，一般に出来るだけ早く治療を受けるべきだという知識を広げようと言う提案がなされている[2]．もう1つには，内頸動脈起始部の狭窄に対する内膜剥離術があげられる．70％以上の症候性の狭窄で，内膜剥離術施行群と対照群との長期予後の差がまず示され[3]，さらに低い狭窄率や無症候性の狭窄における有用性も明らかにされつつある．

一方，MRIでは，EPIを用いた拡散強調画像の臨床機への導入により，T2強調像を含めた他の画像診断法では描出困難な超急性期の脳梗塞が容易に描出可能となってきた[4)-6)]．拡散強調画像と造影剤を用いて得られる灌流画像との組み合わせで，血栓融解術の適応をさらに検討し治療成績を上げようという多くの試みがなされている．また，造影MR angiographyの導入により従来のMRAではdephasingなどにより正確な描出が困難であった内頸動脈起始部の描出が可能となってきた[7),8)]．内膜剥離術の術前評価は経動脈性のX線DSAで行われていたが，そのriskは無視できず，出来るだけ侵襲性の少なく，かつ施設による差が少なく再現性のよい評価法が望まれており，造影MRAはCTA[9)]，US[10),11)]とともにその役割が期待されている[7),8),12),13)]．

このように，最近有用性の確立してきた脳梗塞の治療法の適応を決める上で，MRIの役割は大きい．ここでは，日常のMRIでもっとも多く検査されるcommon diseaseである

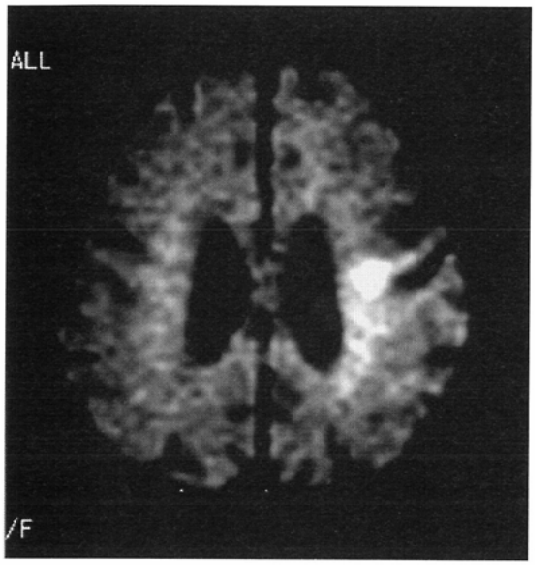

(A)

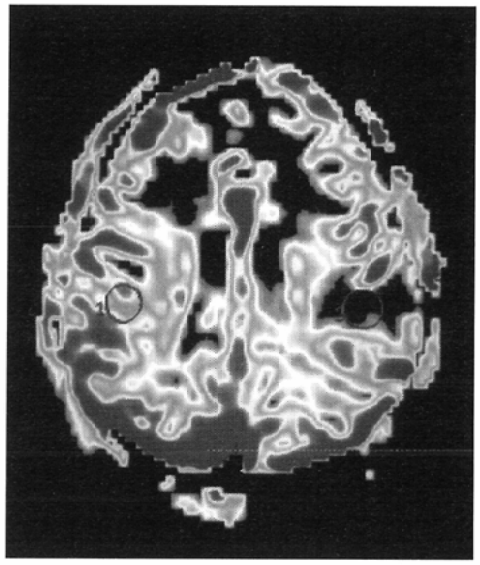

(B)

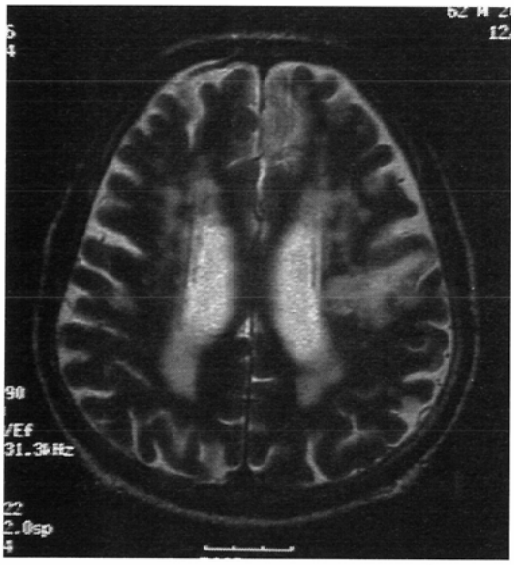

(C)

Fig. 1 A 62-year-old man with hyperacute infarction (45 minutes).
FLAIR-based isotropic diffusion-weighted image (b = 1000 sec/mm^2) (A) scanned at 45 minutes after onset shows a significantly high-intensity area in the left frontal lobe with surrounding faint high intensity.
Perfusion MR image (B) (CBV map) obtained with contrast material shows decreased blood volume in the left frontal lobe of the MCA territory as well as in both anteromedial frontal lobes of the ACA territory. The decreased CBV area is larger than the high signal area on DWI. The decreased CBV area outside the high signal area on DWI is considered to be mostly penumbra.
Catheter angiography was performed just after this MR image showed thrombi in the MCA and ACA branches. Intraarterial thrombolysis was performed, and most thrombi except those in the left ACA branch disappeared within 3 hours.
T2-weighted image one week after onset (C) shows newly recognized high signal areas in the left frontal lobe of the MCA territory and in the left medial frontal lobe of the ACA territory. The former corresponds to the high-intensity area in the DWI (A). The latter is considered to have developed after initial MR imaging due to the delay of thrombolysis in this territory. Other high signals can be seen on the T2-weighted image on the first day as well and are considered to represent old infarction/ischemic change.

が，比較的放射線科では注目されなかった脳梗塞について，紙面の関係上，拡散強調画像を中心とした超急性期の存在・広がり診断を述べ，簡単にMRI/MRAによる頸動脈の評価についてまとめる．

超急性期脳梗塞の存在・広がり診断

1．存在診断

従来から超急性期脳梗塞では，動脈のflow voidの消失，動脈内腔の造影効果の出現などが直後から，脳溝の消失，脳回の腫脹，白質灰白質のコントラストの消失が12時間以内に，T2強調像やFLAIRでの高信号，髄膜の造影効果，mass effectが12時間から24時間以内に認められるとされる．しかし，拡散強調および灌流画像の臨床応用により，容易に梗塞部位が直接確認できるようになった．

2．拡散強調画像

拡散強調画像は既に1980年代後半から報告があったが[14)-16)]，動きによるアーチファクトが出やすいため高速なEPIとの組み合わせが可能となって普及するようになった撮像法である[17)-19)]．簡単にいえば，通常の撮像法にプロトン（通常は水）のランダムな動き（つまり拡散，またはブラウン運動）が早い場合に信号が低下するような傾斜磁場を加えた画像である．つまり，拡散が低下している部分が高信号となる．脳梗塞早期では細胞が膨化し（cytotoxic edema），相対的に細胞内のプロトンが増加し，細胞内は細胞外に比べ複雑な内部構築によりプロトンの動きの制限が多いため，voxel内のプロトンの動きは全体として低下し，梗塞部が相対的に高信号として描出される．

拡散強調画像を得るために加えた傾斜磁場をmotion probing gradient（MPG）と言い，その強さをb-factorと呼ぶ．拡散強調画像のみではMPGを加える元の撮像法（通常T2強調像）の影響が残ることがある．元のT2強調像の高信号の影響が拡散強調像に残り，拡散が低下していないのに拡散強調画像で高信号を呈することをT2 shine throughという．白質線

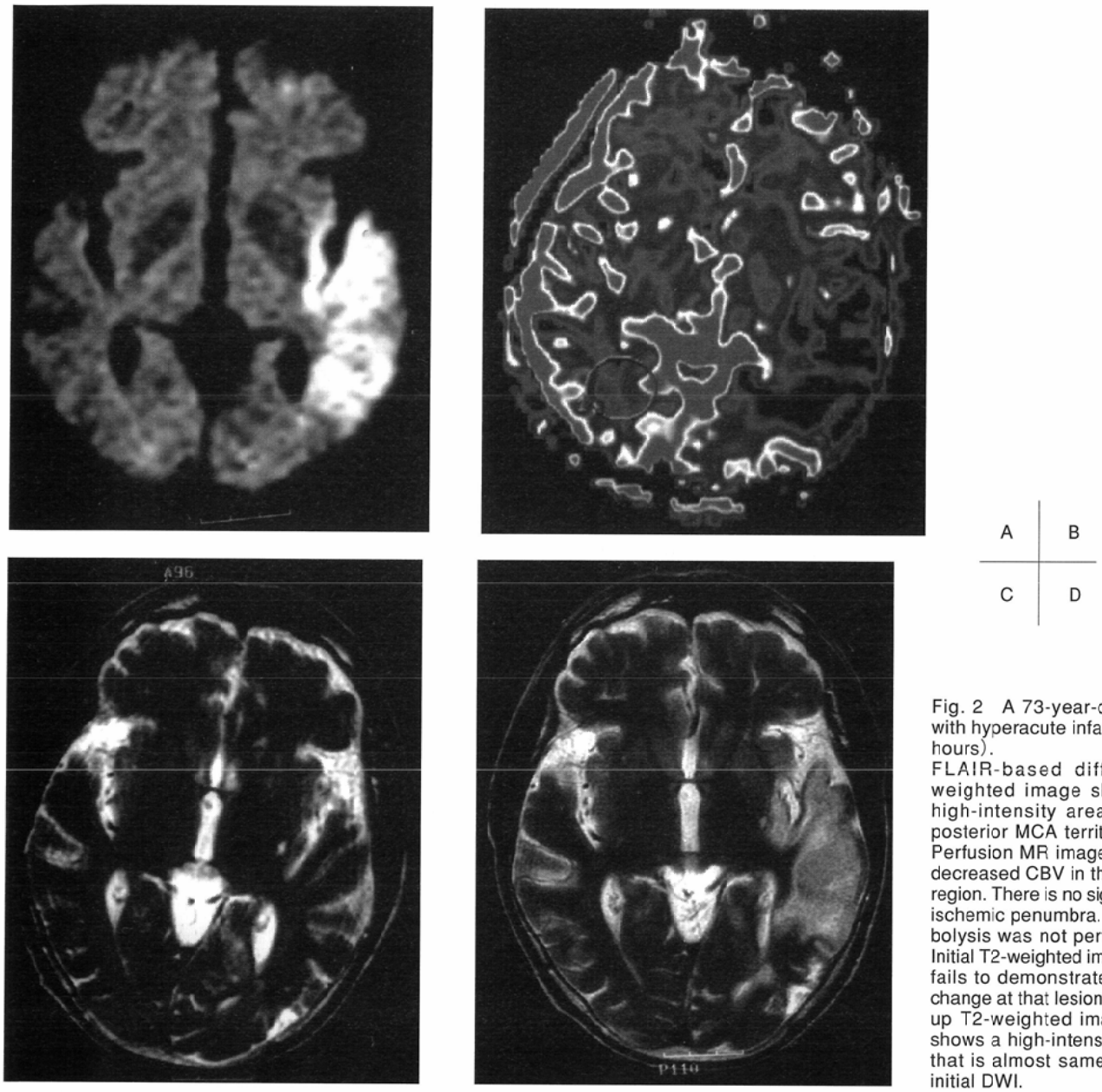

Fig. 2　A 73-year-old man with hyperacute infarction (3 hours).
FLAIR-based diffusion-weighted image shows a high-intensity area in the posterior MCA territory (A). Perfusion MR image shows decreased CBV in the same region. There is no significant ischemic penumbra. Thrombolysis was not performed. Initial T2-weighted image (C) fails to demonstrate signal change at that lesion. Follow up T2-weighted image (D) shows a high-intensity area that is almost same as the initial DWI.

維の走行と加えた傾斜磁場の方向が平行の場合，拡散強調画像でその線維の信号が低下し，他の線維が高信号に見られる．T2，白質線維の方向による影響を除くためには，実際には元のT2強調像や傾斜磁場の方向を変えた拡散強調画像を参照しつつ，読影することになる(拡散係数を計算する方法もあるが，b-factorが高い画像が容易に得られるようになり，必要性は少なくなってきた)．ここでは，b-factor 1000 sec/mm^{2}程度の，拡散の方向性を排した計算画像であるisotropic imageを中心に提示する．

3．拡散強調画像ではいつから，どの梗塞も高信号となるか

実験では疎血直後から拡散係数の低下が見られるが，臨床ではいつから観察できるかはまず疑問となるところである．結論から言うと，臨床でMRIが施行される時期(つまり発症30分以上)ではほとんどの“脳梗塞”がある程度以上の高信号として描出されると考えてよい(Fig. 1，2)．ただし，ここでいう脳梗塞は不可逆性の変化を起こした部分をさす．

実際には脳虚血から脳梗塞に至る過程は複雑で，疎血の程度と時間が関与している(Fig. 3，4)[20)-22)]．また，神経症状を来す脳血流の閾値と，脳梗塞を来す脳血流の閾値にも差がある[22)]．その複雑な過程で一時期の画像の意味付けはいくつかありえるが，拡散強調画像(b-factor 1000 sec/mm^{2}程度)で明らかな高信号を呈するのは，虚血性疾患に関しては不可逆性変化を来した部と考えるとわかりやすい．たとえば，神経症状をきたし，拡散強調画像を行ったがはっきりとした高信号がみられず，後に脳梗塞と判断された場合は，拡散強調画像が脳梗塞を描出できなかったのではなく，拡散強調画像を施行した時点では，まだ不可逆性変化(脳梗塞)に至らなかったが，一定以上の虚血がさらに続いたためのちに脳梗塞となったと考えればよい．

MGHのGonzalezによれば，神経症状が続き最終的に脳梗

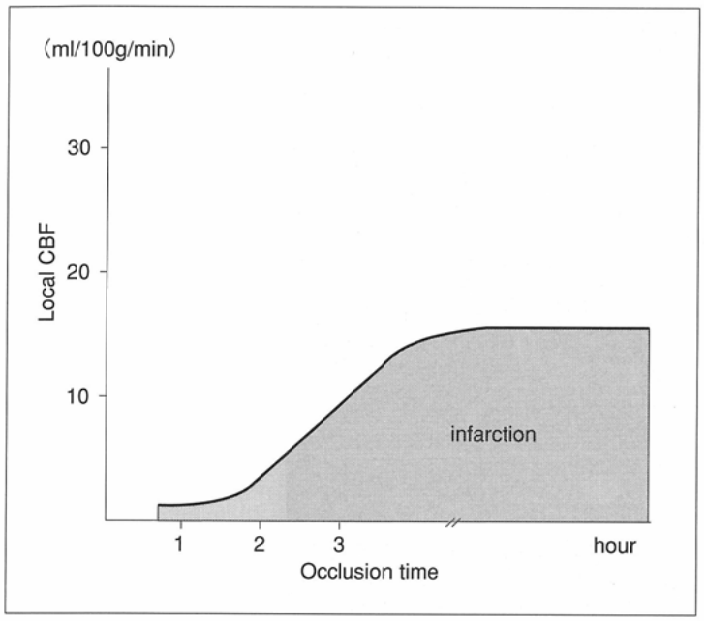

Fig. 3 Effect of the depth and duration of ischemia on the magnitude of stroke[22].

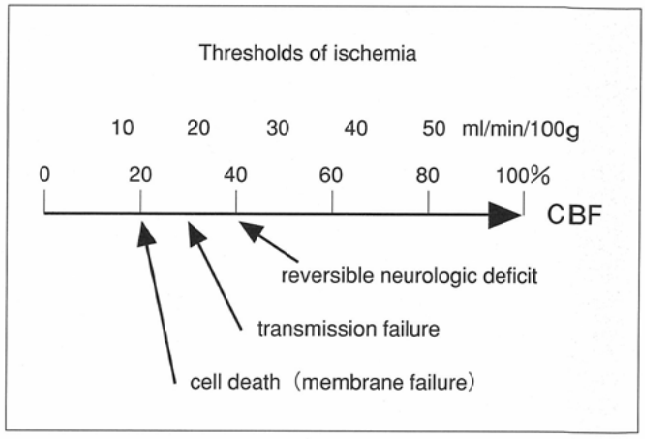

Fig. 4 Several thresholds of ischemia/infarction.

塞とした582例中25例(4%)で拡散強調画像で病変が描出されなかったという[23]．それらは，ラクナ梗塞，早期の虚血，画質不良で描出されない場合と考えられ，あわせても5%以下と報告している．また，不可逆かどうかの点では，2700例以上の拡散強調画像の検討では拡散強調画像の高信号が回復したのは4例(0.15%)，その中で虚血による拡散強調画像の高信号は1例(0.05%)という．他の報告でも，24時間以内の脳梗塞の描出能は非常に高く，Lovbladら[5]はsensitivity 88%，specificity 95% (N = 151)，Burdette[6]らは100% (N = 13)と報告している．

4．脳梗塞は拡散強調画像でいつまで高信号か

拡散強調画像の高信号がいつまで続くかも臨床的に重要である．多くの施設では発症数時間以内にMRIを撮る体制がまだ整っておらず，数日後に撮像することが多いし，脳卒中を繰り返した場合に前の梗塞巣と今回の梗塞巣との鑑別にも必要な知識となる．

通常の拡散強調画像(b-factor 1000 sec/mm^{2}程度)では，10日まではある程度以上の高信号を示すと考えてよいようである(Fig. 5)[6]．超急性期脳梗塞の細胞膨化による拡散低下は数日でもとに戻りはじめ1週間ほどで正常脳と同程度の値(pseudo-normal)となるが[24,25]，拡散強調画像ではT2延長の影響が残り10日前後まではほとんどのものがある程度以上の高信号となるようである．Burdetteら[6]は1日以内100% (N = 13)，1～4日96% (N = 48)，5～9日94% (N = 17)，

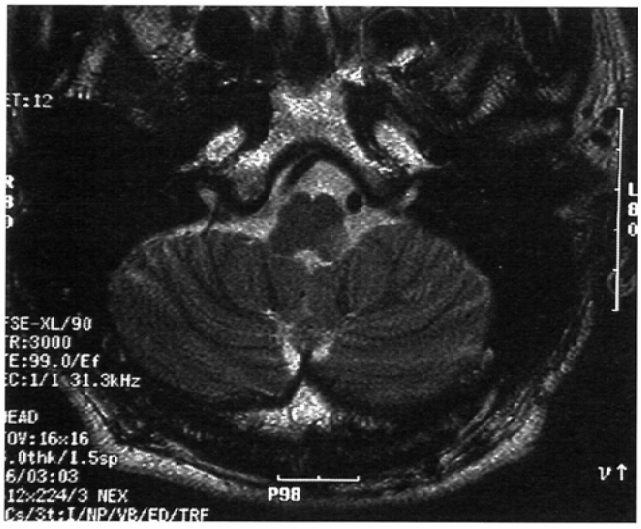

(A)

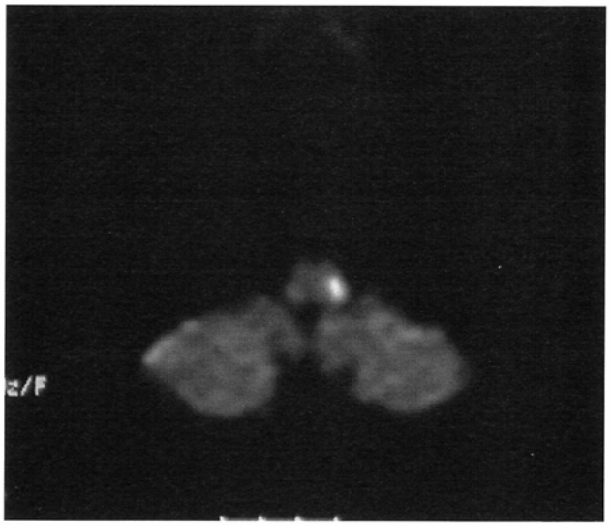

(B)

Fig. 5 A 46-year-old man with Wallenberg syndrome for 10 days.
T2-weighted image (A) shows faint high signal intensity in the left lateral medulla. Diffusion-weighted image shows definite high signal intensity at the same portion, lending credibility to the T2WI finding. DWI also indicates that the lesion is relatively new (within 2 weeks).

Table 1　High signal intensity lesions on diffusion-weighted imaging other than acute hematoma

Seizure focus
Encephalitis
T2 shine-through
Cell death except infarction
Subacute hematoma
Abscess
Spongiform encephalopathy

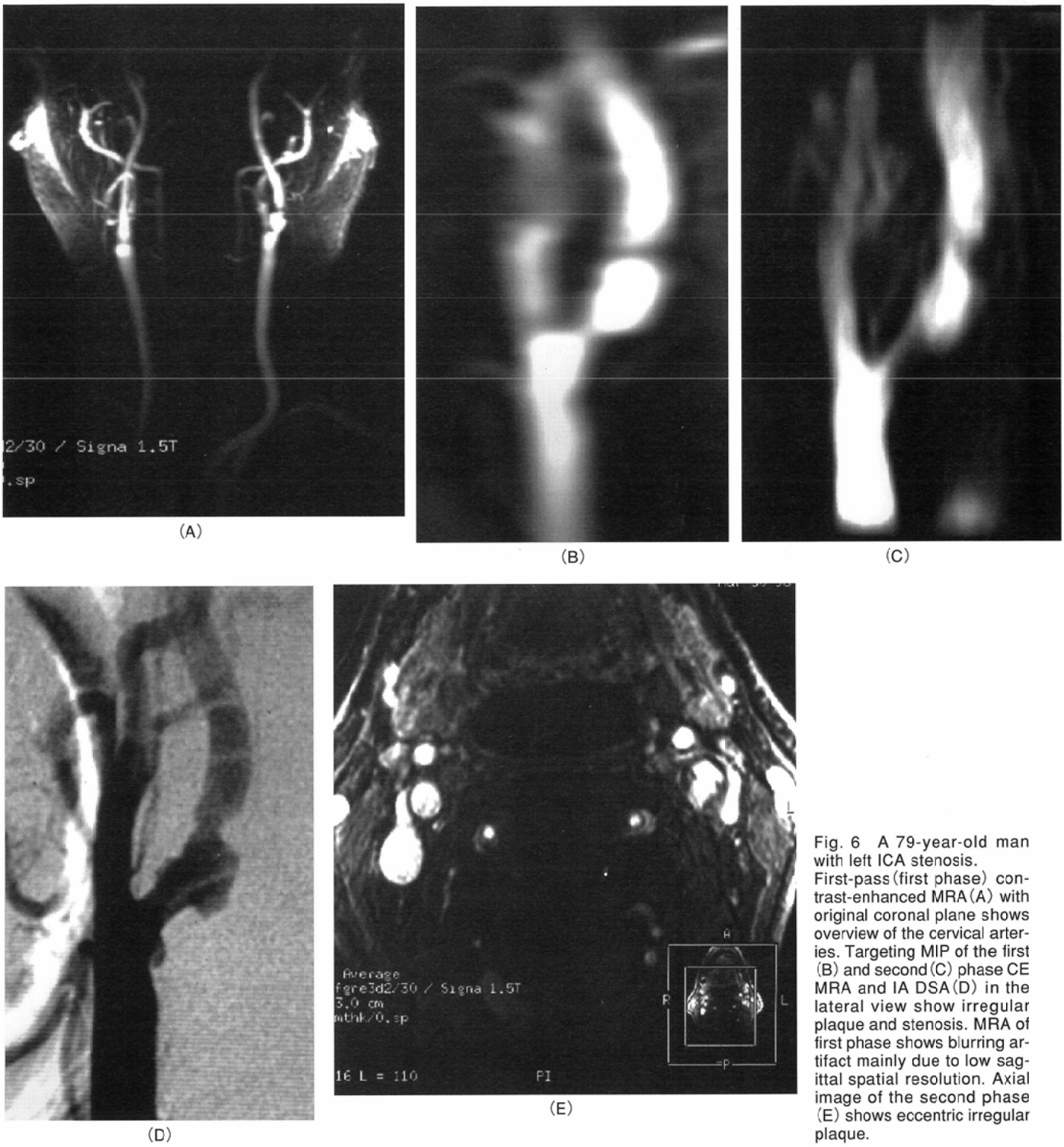

Fig. 6　A 79-year-old man with left ICA stenosis.
First-pass (first phase) contrast-enhanced MRA (A) with original coronal plane shows overview of the cervical arteries. Targeting MIP of the first (B) and second (C) phase CE MRA and IA DSA (D) in the lateral view show irregular plaque and stenosis. MRA of first phase shows blurring artifact mainly due to low sagittal spatial resolution. Axial image of the second phase (E) shows eccentric irregular plaque.

(A)

(B)

Fig. 7 A 35-year-old woman with arteritis.
First-pass CE MRA (A) shows a dilated right common carotid artery and occlusion of the left common carotid and left subclavian arteries. Axial image of the second phase shows marked thickening of the carotid wall.

10～14日60%(N=5)，14日以降0%(N=10)と報告している．

5．拡散強調画像における高信号の鑑別

拡散強調画像における高信号が急性期脳梗塞に特異的と言うわけではない．鑑別にはTable 1のようなものが挙げられるが，脳卒中様症状を来して，数時間以内に撮像した場合に注意を要するものはてんかんがほとんどと思われる．また，拡散強調画像の画質が向上するに従い，軽度の信号上昇も認識できるようになり，単に高信号でなく，軽度の高信号と著明な高信号(過去の報告の高信号：不可逆な"脳梗塞")とを区別する必要が生じるであろう．

6．広がり診断：潅流画像

上述のごとく，ある時点での不可逆性変化におちいった部分の描出は拡散強調画像で可能と考えるが，それだけでは超急性期の脳梗塞の診断には十分でない．超急性期では撮像時より脳梗塞がさらに広がるからである．つまり超急性期においては，最終的な梗塞の広がりを予測する必要がある[17)-19)]．脳梗塞では心停止などと異なりleptomeningeal anastomosisやWillis' ringなどの側副血行路により，ある程度の血流が残っている．10数ml/100g/min程度に血流が低下した状態では，すぐには脳梗塞に至らないが，血流低下が続くと梗塞にいたる(Fig. 3，4)[22)]．虚血の中央部で血流低下が著しくすでに梗塞に至った部をcore，虚血部の辺縁などである程度血流が低下しているがまだ梗塞には至っていない部をpenumbraと呼び，そのpenumbraが今後梗塞になりうる部位であり，かつある程度治療可能な部となる．MRIでは，簡単に言うと，coreの部が拡散強調像での高信号，潅流画像でのある程度以上の血流低下部がischemic penumbraとなる[17)-19)](Fig. 1，2)．

MRIを用いた潅流画像は，Gd-キレート剤の通過を連続的に観察して計算するもの，造影剤を用いず血流をラベルしてから撮像する方法があるが，前者がいまのところ撮像時間が短く，多く用いられる．

頸動脈分岐部のMRA

内頸動脈起始部の狭窄に対する内膜剥離術の有用性が確立し，血管造影が手術自体に次ぐ大きなリスクであることが指摘されてから，非侵襲的評価法の確立が急務となっている．造影前のMRAで全体像をみて，分岐部自体はUSで評価する方法が普及しつつあったが，造影MRAの進歩により，それのみでの評価も可能となってきた[7),8)]．

造影MRAでは，造影剤の注入から撮像までのタイミング[26)]，造影剤の注入量，撮像がcentric view order(コントラストを決定するk spaceの中央を最初に撮像する)かどうか，撮像時間などの多くの点が関与し，現時点では，使用装置，目的により至適方法が異なるとおもわれる．われわれは，総頸動脈から分岐部に2×5 cmほどのsampling volumeを設定し，造影剤の到達により自動的にスキャンを開始する方法(Smart Prep)を用いて，まず広い範囲の撮像を15秒ほどで行い，その直後に分岐部に限った比較的分解能の高い撮像(撮像時間1分)を行っている(Fig. 6，7)．Phased array coilsを用いて，第1相目はcentric orderの冠状断，2相目は通常の軸位断として，両方で造影MRAを作っている．第1相目が何らかの理由で画質不良の場合も，第2相目である程度補える．広範囲の高分解能の撮像がまだ困難で，triggerにまれにミスがある現時点での1つの方法と考えている．また，第2相目は原画像が診断に耐えうる画質となり，血管炎，腫瘍の浸潤などの評価に有用である(Fig. 7)．一部の施設では，5秒以下の撮像時間で1mm程度の分解能の3D撮像を繰り返す3D MR DSAが可能となっており[7)]，今後その方向となると思われる．

内膜剥離術の有用性を確立したNASCETによる頸動脈の計測法は，もっとも強い狭窄部の幅(直径)/正常の内頸動脈(狭窄より遠位)の幅(直径)である[3),27),28)]．分母が狭窄部の予想される正常の太さでなく，遠位の正常部として客観

性を持たせるようにした点が従来多く行われていた方法と異なるので，注意を要する．ヨーロッパでのECST[29]は分母に予想される正常の太さを用いる．狭窄率を表記する場合にはどの方法でのものかを明記する必要があり，われわれは70% stenosis（NASCET）などと記載している．

まとめ

脳梗塞の新たに確立された治療法に伴い必要とされる画像診断の知識として，超急性期脳梗塞における拡散強調画像，頸動脈狭窄の評価における造影MRAの2点について簡単にまとめた．

文献

1) The National Institute of Neurological Disorders and Stroke rt-PA Stroke Study: Tissue plasminogen activator for acute ischemic stroke. New Eng J Medicine 333: 1581-7, 1995
2) Barinaga M: Finding new drugs to treat stroke. Science 272: 664-6, 1996
3) North American Symptomatic Carotid Endarterectomy Trial Collaborators: Beneficial effect of carotid endarterectomy in symptomatic patients with high-grade carotid stenosis. N Engl J Med 325: 445-453, 1991
4) Barest GD, Sorensen AG, Gonzalez RG: Magnetic resonance imaging of cerebral infarction. Top Magn Reson Imaging 9: 199-207, 1998
5) Lovblad KO, Laubach HJ, Baird AE, et al: Clinical experience with diffusion-weighted MR in patients with acute stroke. AJNR 19: 1061-6, 1998
6) Burdette H, Ricci PE, Petitti N, et al: Cerebral infarction: Time course of signal intensity changes on diffusion-weighted MR images. AJR 171: 791-5, 1998
7) Willig DS, Turski PA, Frayne R, et al: Contrast-enhanced 3D MR DSA of the carotid artery bifurcation: Preliminary study of comparison with unenhanced 2D and 3D time-of-flight MR angiography. Radiology 208: 447-51, 1998
8) Remonda L, Heid O, Schroth G: Carotid artery stenosis, occlusion, and pseudo-occlusion: First-pass Gadolinium-enhanced three-dimensional MR angiography-preliminary study. Radiology 209: 95-102, 1998
9) Cinat M, Lane CT, Pham H, et al: Helical CT angiography in the preoperative evaluation of carotid artery stenosis. J Vasc Surg 28: 290-300, 1998
10) Carpenter JP, Lexa FJ, Davis JT: Determination of duplex Doppler ultrasound criteria appropriate to the North American Symptomatic Carotid Endarterectomy Trial. Stroke 27: 695-9, 1996
11) Chang YJ, Golby AJ, Albers GW: Detection of carotid stenosis. From NASCET results to clinical practice. Stroke 26: 1325-8, 1995
12) Vanninen RL, Manninen HI, Partanen PK, et al: How should we estimate carotid stenosis using magnetic resonance angiography? Neuroradiology 38: 299-305, 1996
13) Faro SH, Mohamed FB, Chen CY, et al: Carotid artery bifurcation: Multiple-flip-angle, three-dimensional, time-of-flight MR angiographic technique. Radiology 206: 555-9, 1998
14) Le Bihan D, Breton E, Lallemand D, et al: MR imaging of intravoxel incoherent motions: Application to diffusion and perfusion in neurologic disorders. Radiology 161: 401-7, 1986
15) Moseley ME, Cohen Y, Mintorovitch J, et al: Early detection of regional cerebral ischemia in cats: Comparison of diffusion- and T2-weighted MRI and spectroscopy. Magn Reson Med 14: 330-46, 1990
16) Le Bihan D, Turner R, Douek P, et al: Diffusion MR imaging: Clinical applications. AJR 159: 591-9, 1992
17) Sorensen AG, Buonanno FS, Gonzalez RG, et al: Hyperacute stroke: Evaluation with combined multisection diffusion-weighted and hemodynamically weighted echo-planar MR imaging. Radiology 199: 391-401, 1996
18) Warach S, Dashe JF, Edelman RR: Clinical outcome in ischemic stroke predicted by early diffusion-weighted and perfusion magnetic resonance imaging: A preliminary analysis. J Cereb Blood Flow Metab 16: 53-9, 1996
19) Fisher M, Prichard JW, Warach S: New magnetic resonance techniques for acute ischemic stroke. JAMA 274: 908-11, 1995
20) 畑　隆志：脳血管障害における脳循環諸量．山口武典，他編：脳卒中学，2-25，1998，医学書院，東京
21) Sundt TM, Grant WC, Garcia JH: Restoration of middle cerebral artery flow in experimental infarction. J Neurosurg 31: 311-322, 1969
22) Jones TH, Morawetz RB, Crowell RM, et al: Thresholds of focal cerebral ischemia in awake monkeys. J Neurosurg 54: 773-782, 1981
23) Gonzalez RG: Cerebral infarction: Current status of imaging and future directions. RSNA 209 (suppl): 100, 1998
24) Albers GW: Diffusion-weighted MRI for evaluation of acute stroke. Neurology 51: S47-9, 1998
25) Perez-Trepichio AD, Xue M, Ng TC, et al: Sensitivity of magnetic resonance diffusion-weighted imaging and regional relationship between the apparent diffusion coefficient and cerebral blood flow in rat focal cerebral ischemia. Stroke 26: 667-74, 1995
26) Kim JK, Farb RI, Wright GA: Test bolus examination in the carotid artery at dynamic gadolinium-enhanced MR angiography. Radiology 206: 283-9, 1998
27) Eliasziw M, Fox AJ, Sharpe BL, et al. Carotid artery stenosis: External validity of the North American Symptomatic Carotid Endarterectomy Trial measurement method. Radiology 204: 229-33, 1997
28) Fox AJ: Carotid endartectomy trials. Neuroimaging Clin N Am 6: 931-8, 1996
29) Randomised trial of endarterectomy for recently symptomatic carotid stenosis: Final results of the MRC European Carotid Surgery Trial (ECST). Lancet 351: 1379-87, 1998