OUKA
Osaka University Knowledge Archive

Title	肺結核症の直接擴大撮影法による觀察(擴大撮影法の?究 第12報)
Author(s)	小見山, 喜八郎; 藤巻, 正裕; 橋本, 美輝 他
Citation	日本医学放射線学会雑誌. 1956, 15(11), p. 1028-1037
Version Type	VoR
URL	https://hdl.handle.net/11094/15957
rights	
Note	

Osaka University Knowledge Archive : OUKA

https://ir.library.osaka-u.ac.jp/

Osaka University

肺結核症の直接擴大撮影法による觀察
(擴大撮影法の研究 第12報)

弘前大學醫學部放射線醫學教室(主任 高橋信次教授)
小見山 喜八郎
國立青森療養所(所長 渡邊紘二博士)
藤巻正裕 橋本美輝 坂上絢一郎

(昭和30年9月30日受付)

(本研究は文部省試驗研究費の援助によつた. 感謝の意を表す. 高橋信次)

緒 言

X線寫眞に表われた肺結核の陰影をその性狀から滲出性陰影, 增殖性陰影, 硬化性陰影, 石灰化陰影及び空洞等と分類している[17]がそれらがX線的にどのような構造を有するものであるかを直接擴大撮影して觀察し, それを從來の普通單純寫眞と比較してその形を具體的ならしめようと試みてみた.

撮影裝置及び撮影方法

X線發生は單相全波整流 500ma 型を用いた. 管球はマツダ SDW−6kw を自己バイアス法によつて微小焦點 (0.13〜0.16mm²) となし使用した[2].

撮影方法について述べると, 管球焦點フイルム間距離は 150cmと一定にし, 被寫體を擴大率に應じて管球焦點とフイルムとの間の適當な位置に置いて撮影した.

此の際, 被寫體を固定したまま自由に前後左右及び上下に移動出來る撮影台を試作使用し, 出來るだけ體位の相異が各寫眞についてなくなる樣に努力した.

撮影條件は管電壓, 管電流を一定にし被寫體の胸厚に應じて露出時間を變える方法にした. 卽ち 70kv., 30ma., 0.2〜0.3秒でこの時の被寫體の胸厚は17cmから22cmの間であつた. 同一被寫體について, 普通單純寫眞, 微小焦點單純寫眞, 直接2倍擴大寫眞及び直接3倍擴大寫眞の4枚宛を撮り, その陰影の性狀を互に比較檢討したのである. フイルムはフジXレイフイルムを用い現像は指定處方に從つた. 此の時使用した增感紙は, 單純寫眞の際も直接擴大寫眞の際も同じで極光−MSである[3]. 又, 何れの場合も整光板は使用しなかつた. 尙, 觀察したこれらの4枚の單純寫眞並びに直接擴大寫眞の對比度を全く同一にする事は困難であつたが, それらの寫眞の對比度が略ゝ同一となる樣に何回も撮影して略ゝ同一のものを選び出しそれらについて觀察した.

觀察結果

觀察例は全部で41例でその中滲出性陰影は6例, 增殖性陰影は14例, 硬化性陰影は12例, 石灰化による陰影5例又空洞陰影は4例であつた.

觀察は先づ普通單純寫眞と微小焦點單純寫眞とについて行ない次に擴大寫眞と單純寫眞とを比較した.

單純寫眞による比較

(A) 滲出性陰影:

(1) 普通單純寫眞: 一見して雲絮狀を呈している. 陰影の性質は略ゝ均等であつて中に不鮮明な稍ゝ濃い陰影を認める場合もあるがこれは滲出性陰影の中にあるものか別の重複投影された陰影であるかはわからない. 陰影はその中心部から次第に四圍に薄れて行く樣で判然とした境界を健康部との間に持たない. 大きさは種々で形も不規則

である.

(2) 微小焦點單純寫眞：普通單純寫眞による場合と同じく略ゝ均等な淡い陰影であつてその邊緣も特に鮮鋭に境されてはいない. 從つて健康肺野と病巢との境界を限定づけることは不可能である.

(B) 增殖性陰影：

(1) 普通單純寫眞：健康肺野と區別出來る點狀陰影である. 陰影そのものの性質は均等である. その一つ一つの點狀陰影の大いさは 0.8～2 mm位迄で, その大いさのものは花瓣狀に長いものが多くそれが3個多い時は5～6個放射狀にその花瓣の一方の端を中心に向けて集まつて居り全體として略ゝ4～6 mmの直徑の大いさとなつている. (第1圖の1上, 第3圖の1) 或いは規則的な放射狀でなく不規則な形狀のものもありもつと大きい斑點狀のものもある. (第2圖上, 第3圖の2). その時には可成り凹凸のある周邊でその大いさは種々で4×8 mmの稍ゝ細長いものから4～6 mmの直徑の稍ゝ圓形を呈するものもある. これはむしろ金米糖狀である.

(2) 微小焦點單純寫眞：普通單純寫眞との間に陰影の形, 大いさに相異を見出し難い. 寫眞全體として鮮鋭で陰影も鮮鋭ではあるけれどもその形における新らしいもの又大いさを計測しても變化はない樣である. 新しい增殖性陰影を發見する事もない. 唯, 普通單純寫眞で陰影の存在が不確實である時にそれを確認出來る場合がある.

(C) 硬化性陰影の索狀陰影：

(1) 普通單純寫眞：索狀陰影の性質は線狀をなして肺紋理とは關係なく肺野を走つて居り可成り暈を伴つている. その爲に索狀陰影は太さが略ゝ一樣にみえる. 併し處々濃い陰影を與える部分がありそこから分枝を出しているのを認める事がある. その分枝の先は自然に肺野の中に消失している. この樣な索狀陰影が數狀相交錯し一つの病巢を形成している. (第4圖上, 第5圖上, 第6圖)

(2) 微小焦點單純寫眞：一本一本の線は鮮鋭でありその分枝も判りと見る事が出來る. 普通單純寫眞では判りと認められない分枝もよく出ている. 併し, より細い分枝が認められたり又その分枝の先端のより精しい構造を認める事は出來ない.

(D) 空洞陰影：

普通單純寫眞：形は圓形のものも不正形のものもある. 又その壁も薄いもの厚いものと種々で一樣ではない. 又同じ空洞の場合についても空洞壁は一樣の厚さは示さず空洞壁の外壁の一部に浸潤がある如く見える場合もある. 誘導氣管支えの移行部は, 殊に空洞內壁の薄い時には判りしない場合がある. 空洞壁の狀態はこの寫眞からは窺い知る事は殆んど困難である. (第7圖上, 第8圖)

(2) 微小焦點單純寫眞：輪狀陰影は普通單純寫眞より鮮鋭である. 時にその輪狀陰影から細かい分枝を出しているのが見られる事があり普通單純寫眞ではその場所は分枝というよりは浸潤の如く見られるものである. 空洞內壁の狀態は普通單純寫眞による場合と同じくその性狀は不明である.

(E) 石灰化陰影：

普通單純寫眞も微小焦點單純寫眞も圓形乃至多角形の濃い陰影である. 兩者に所見の相違は認め難い.

以上の如く, 單純寫眞を比較してみると微小焦點單純寫眞の鮮鋭度は普通單純寫眞に勝りその故に陰影の觀察はし易くなつている. 併し普通單純寫眞で見えない血管陰影をよりよく追跡したり又病巢の數をより多く發見する事は出來ない樣である. 普通單純寫眞で不確實な陰影を確認出來る場合があり, 陰影の形を見誤る事は少なくなる.

擴大寫眞による觀察

(A) 滲出性陰影：

(1) 直接2倍擴大寫眞：矢張り朦朧として雲絮狀である. 邊緣は自然に薄れて正常肺野に移行し境界を判りと定める事は出來ない. 單純寫眞で不鮮明に見られた陰影の中の斑點狀陰影が目立つて來てそのために雲絮狀の陰影は却つて目立なくなる樣な感じを與える.

(2) 直接3倍擴大寫眞：直接2倍擴大寫眞と同樣である.

(B) 增殖性陰影：

（1） 直接2倍擴大寫眞：單純寫眞でみた陰影の形がそのまゝ擴大されて觀察される．花瓣狀陰影はむしろ不正形といつた方がよく放射狀に配列している場合その數は單純寫眞と同じ3～5個である．併しその放射狀の配列の眞中は完全に融合している場合もあり又附着せずに遊離の狀態にある場合もある事がわかる．又，その各陰影の先は細くなつて互に他の增殖性陰影と連絡しているものもある．單純寫眞で金米糖狀をなしている陰影もその尖つた先から細い線狀陰影を出しているものがあり，その線狀陰影は自然に肺野の中に消失していることもあり隣りの增殖性陰影と連絡し合つている事もある．（第1圖の1下，第1圖の2，第3圖の1）又單純寫眞では稍と大きい斑點狀の陰影は小さい點狀陰影に分離されている．更に單純寫眞では觀察し難い點狀陰影が多數認められる．その形はやはり星形～金米糖狀で1㎜前後の大いさである．（第2圖下，第3圖の2）．單純寫眞と擴大寫眞とでその數を比較してみると第1表の如くであつた．但し觀察せる肺野の面積は單純寫眞の場合は何れも1 cm^2，直接2倍擴大寫眞では4 cm^2，又直接3倍擴大寫眞では9 cm^2 であり，肺野を內側，中央，外側の3肺野に分けて觀察した[5]．此の場合內側肺野は肺門陰影と重なつて正しくは觀察し得ぬので除外した．

2） 直接3倍擴大寫眞：その像は稍と暈けているがその形を見失う事はない．直接2倍擴大寫眞でみた星型～金米糖狀陰影をなお一層よく見得る．陰影の數をみると直接2倍擴大寫眞でみたより更に多くなつている．（第1表）．

（C）硬化性陰影：

（1） 直接2倍擴大寫眞：單純寫眞では略と一樣な太さと思われた線狀陰影は太くなつたり細くなつたりして伸びているものである事がわかる．單純寫眞でも或る程度分枝を認めたがその外に更に細い分枝があるのがわかる．その樹枝狀をなす陰影は互に伸びて連絡し合つている事もある．（第4圖下，第5圖下，第6圖）．又，單純寫眞では索狀陰影のみと思われた硬化巢肺野に病的增殖像をしばしば認める．

第 1 表 （1） 外側肺野

症 例	×1		× 2	× 3
	0	B		
1	8	10	16	
2		11	19	22
3	7	8	13	18
4	5	5	9	12
5	9	8	13	
6	6	9	14	33
7	10	8	22	
8	10	13	19	24
增殖性陰影の數	60	72	125	109
算術平均	7.5	9.0	15.6	21.8
百 分 率	100	120%	208%	290%

（2） 中央肺野

症 例	×1		×2	×3
	O	B		
1	7	10	15	19
2	5	7	18	22
3	8	6	16	21
4	5	5	8	11
增殖性陰影の數	25	28	57	73
算術平均	6.25	7.0	14.25	18.25
百分率	100	112%	228%	292%

×1：單純寫眞｛O；普通單純寫眞 B；微小焦點單純寫眞

×2：直接2倍擴大寫眞

×3：直接3倍擴大寫眞

（2） 直接3倍擴大寫眞：索狀陰影は暈を伴つている．併しその分枝の狀態は直接2倍擴大寫眞に於けると略と同樣に觀察する事が出來る．併し直接2倍擴大寫眞以上には精しく觀察する事が出來なかつた．

（D）空洞：

（1） 直接2倍擴大寫眞：單純寫眞でもその內壁の大きい凹凸は識別する事が出來るが大低は殆ど平滑に見える場合が多い．併し擴大像をみると細かい凹凸が多數あるものである事がわかる．又境界層が部分的に厚くなつたり薄くなつたりしている狀態が單純寫眞によるより更によくわかる．肺野えの移行部は肺野と劃然と區別されている處もあるが時には肺野にぼかされるように自然に移行するところもある．境界層の內部構造を認

第1圖（1）

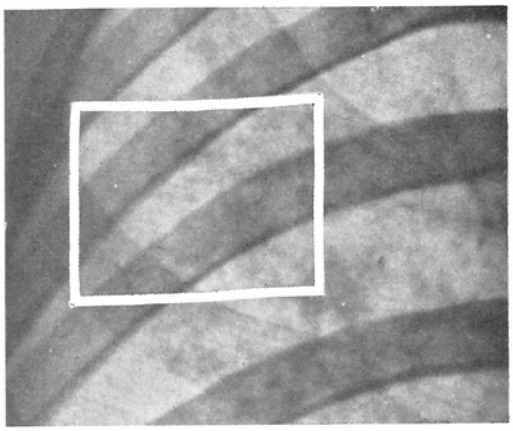

普通單純寫眞



直接2倍擴大寫眞

第　1　圖　（2）

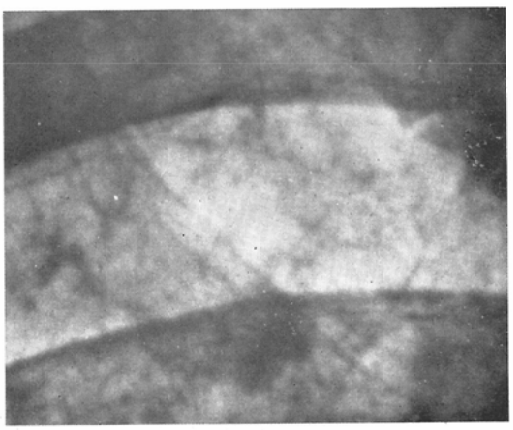

直接2倍擴大寫眞

第　2　圖

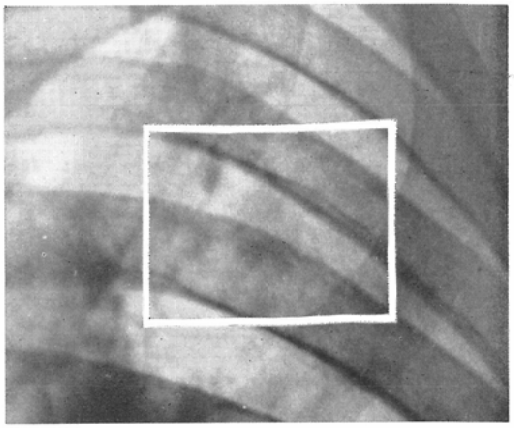

普通單純寫眞

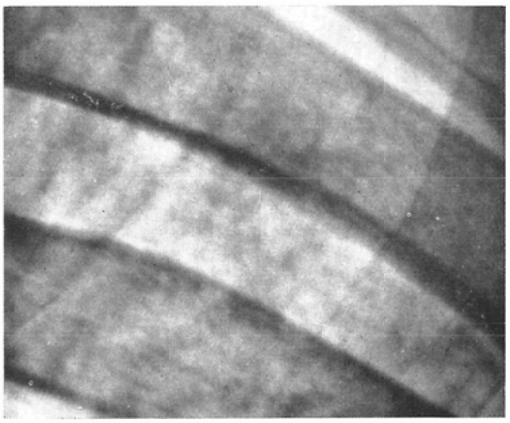

直接2倍擴大寫眞

第3圖　（1）第1圖（1），（2）の說明圖



左端上：普通單純寫眞，個々の陰影は點狀で肺野に散在的に在る．或いは放射狀に3～5個並んでいる場合もある．

左端下：微小焦點單純寫眞，普通單純寫眞より鮮銳度に於て勝つている．併し所見は殆んど變らない．

中央：直接2倍擴大寫眞，個々の點狀陰影は星型を呈している．そしてその星型の先端から細い絲條陰影が出て居りそれは肺野に自然に消える事もあり又隣り合う星型陰影と連絡し合つている事もある．陰影の數は略ゝ2倍に增えている．

右端：直接3倍擴大寫眞，陰影は稍〻暈けているが直接2倍擴大寫眞でみた陰影の狀況は一層明瞭である．

第3圖　（2）　第2圖の說明圖



左端上：普通單純寫眞，稍〻大きい斑點狀を呈する陰影が見られる．その周邊は凹凸不整である．

左端下：微小焦點單純寫眞，やはり斑點狀である．陰影は鮮銳でその周圍の凹凸は大きくなつている．

中央：直接2倍擴大寫眞，陰影は小さい點狀陰影の集まりである事が判明する．　個々つ點狀陰影は星型であつてその先端からやはり線狀陰影が出ている．

右端：直接3倍擴大寫眞，暈が大きいが一層明らかに陰影の性狀を見得る．

第　4　圖

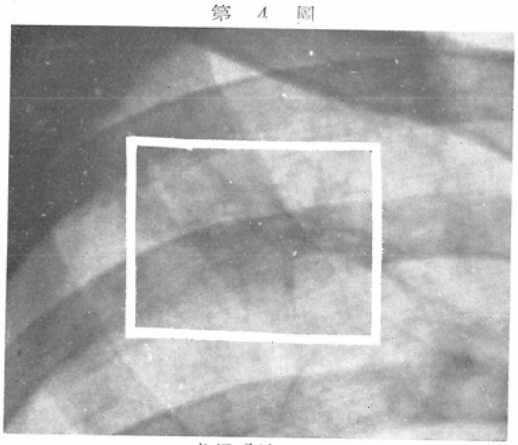

普通單純寫眞

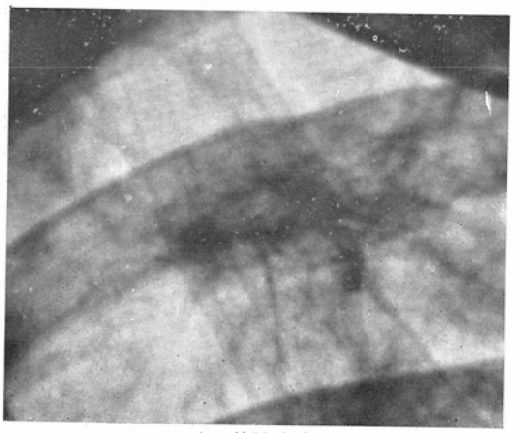

直接2倍擴大寫眞

第　5　圖

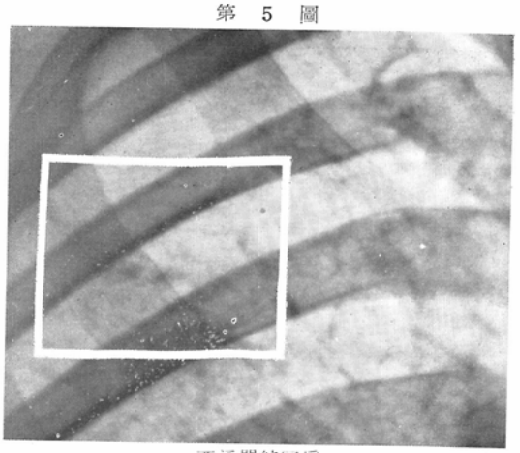

普通單純寫眞

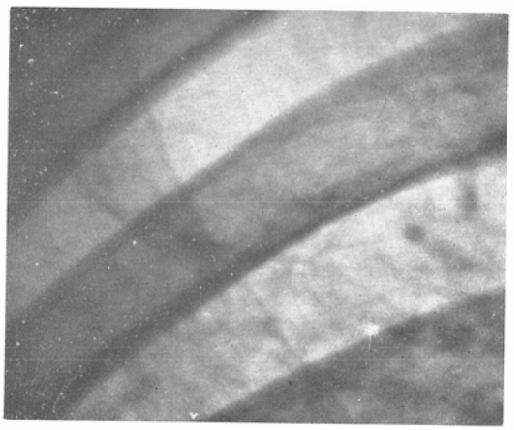

直接2倍擴大寫眞

第　6　圖

第4圖，第5圖の說明圖

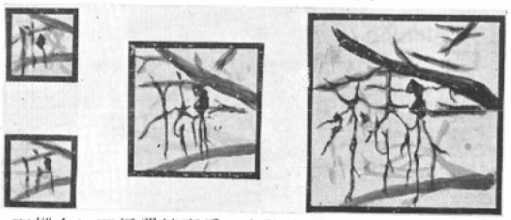

左端上：普通單純寫眞，索狀陰影の性質は線狀をなし肺紋理と無關係に肺野を走つている．太さは略〻一樣に見える．處々に分枝を出している．

左端下：微小焦點單純寫眞，一本一本の線狀陰影は前者より鮮銳である．その分枝も一層よく見る事が出來る．併しそれ以上に新らしい所見を見出す事は出來ない．

中央：直接2倍擴大寫眞，單純寫眞で略〻一樣な太さと思われるものも細い處もあり太い處もあるものである事がわかる．單純寫眞でみたより細かい分枝を見る事が出來る．その樹枝狀分枝は肺野に自然に消える事もあり隣り合う索狀陰影と連絡し合う事もある．

右端：直接3倍擴大寫眞，陰影の狀況は明瞭であるが直接2倍擴大寫眞以上に精しい所見は見られなかつた．

第7圖

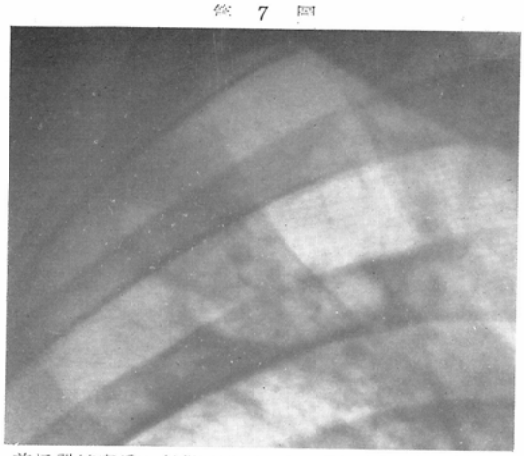

普通單純寫眞：輪狀である．その壁の厚さも一様ではない．　又その內壁の性狀はよくわからない．

直接2倍擴大寫眞：その內壁には細かい凹凸が多數ある事がわかる．併し境界層そのものの內部構造を認める事は出來なかつた．

第8圖　第7圖の說明圖

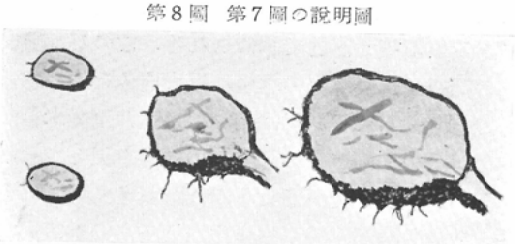

左端上：普通單純寫眞
左端下：微小焦點單純寫眞
中央：直接2倍擴大寫眞
右端：直接3倍擴大寫眞

める事は擴大像においても不可能であつた．誘導氣管支えの移行部が判明する場合が多い．（第7圖の下，第8圖）．

（2）　直接3倍擴大寫眞：空洞壁の狀況をよりくわしくは見得ない．却つて直接2倍擴大像より暈が大となつて見難くなる．

（E）石灰化陰影：

（1）　直接2倍擴大寫眞：單純寫眞で無構造の大きい石灰化を思しめたものが實はその陰影に隙間があつて多數の小さい陰影が集まつているように見える．肺野の小さい石灰化陰影は單純寫眞では單に丸い陰影を與えているに過ぎないが擴大像を見ると時に眞中に特に濃い小圓形の核狀の陰影を有するものがあるのがわかる．星型に石灰化を起しているものも擴大寫眞からは容易に認むることが出來る．又單純寫眞では認める事が出來なかつた小さい石灰化陰影を認める場合もある．その大いさは 0.8㎜徑であつた．

（2）　直接3倍擴大寫眞：暈が大となつているけれども直接2倍擴大寫眞で觀察し得た石灰化の狀態は一層明瞭で見易くなつている．

以上の様な直接擴大寫眞の所見を單純寫眞の所見と比較してみると，擴大寫眞は單純寫眞で見られた陰影の性狀を一層よく巨視的に觀る事が出來る．從つてその所見を見落す様な事は決してない．又所見を見誤るような事もない．その上單純寫眞に出ていない陰影の細部の構造を認める事が出來更に單純寫眞で發見するより多くの病巢を發見出來る．併し滲出性陰影の場合には，單純寫眞と直接擴大寫眞との間に所見に大差を認め得なかつた．

以上の外，肥厚した葉間肋膜を見ると，單純寫眞では普通及び微小焦點何れも一條或は二條の細い平滑な線として肺野を横切つて居り末梢肺野にゆくとその先端は追跡し難くなつている．直接2倍擴大寫眞をみると末梢にゆくに從つて段々厚さを增して三角狀に擴がつて居る狀態がよくわかる．更に直接3倍擴大寫眞ではその細い線陰影は決して平滑に伸びて居るものでなく細かい屈曲をもつている事が判りする．併しその線陰影から肺野に樹枝狀の分枝を出したりすることは全く認めず完全に肺野を横切つている．又單純寫眞では認められなかつた葉間肋膜が直接2倍擴大寫眞及び直接

3倍擴大寫眞で1～2條の中央肺野を横に走る細い線として認める場合があつた．併しこの場合は外側肺野迄は追跡出來なかつた．

又，直接擴大寫眞では氣管支が目立つて認められる様になる．この場合は二條の相對する索狀陰影が肺門部から外側に向い，中に澄明な部分がある．その相對する二條の索狀陰影はいろいろな厚さのものがあり，又一本の索狀陰影も一樣の厚さでなく處により厚くなつたり薄くなつたりしており，一般に末梢にゆくにつれて幅狹くなつている．

誘導氣管支も單純寫眞でみるよりもその内壁には空洞の場合の様に細かい凹凸が多數あり更に外壁からは肺野に樹枝狀の陰影が出ている事がある．これらの變化は單純寫眞では判りしないものである．

胸廓成形術後の肺野を擴大してみると，壓縮された肺の狀態をよく見得るようになる．卽ち單純寫眞では見難い肺葉境界が鮮明に出てくるし，切斷肋骨斷端の骨膜に石灰化を起しているのが認められる様になる．壓縮された小さい肺野が直接擴大されているので所見の觀察は容易で見落すことはなくなる．

考　按

X線撮影によつて表れた肺結核による陰影を，表われた陰影の性質から雲絮狀を呈している滲出性陰影，點狀をなす增殖性陰影，索狀の硬化性陰影，輪狀の影像を與える空洞陰影，濃い不正形の陰影である石灰化と5つに分けてその5つを肺結核の5基本型として分類している[12)~17)]．

それらの陰影の性質は普通單純寫眞によつてかなり精しく調らべられているがそれが直接擴大して觀察されたことは殆どない[6)]．吾々はこれらの5基本型を直接擴大すると，その陰影の表れ方がどうなるかを調べてそれが單純寫眞による觀察に比べてどの様な利點があるかについて考按してみようと思う．

實驗方法，實驗裝置に對する吟味は已に精しくなされて居り[5)]，吾々もそれに從つて行う事が出來，しかも滿足すべき結果が得られたのである．

滲出性陰影について：

これは一般に細葉内に限局する事は少なく多くの場合直ちに小葉内に擴がるものである．從つてこれに一致した大いさの病變を示し陰影の周圍になる程濃度は段々と薄れてゆく．その邊緣は滲出液を含む肺胞と，まだ空氣のある肺胞とが入り混つているだろうから健康肺と判然と境されることはなく不鮮鋭で朦朧としている．これを直接擴大しても單純寫眞と同樣に朦朧として居りその陰影の中に少し濃い陰影を與える點狀の陰影が目立つてきているが，果たしてそれが乾酪變性に陷入つた滲出性陰影の中心部であるかどうかは斷言出來ない．滲出性陰影の擴大像からは單純寫眞に於けるより以上に新しい所見を見つけることは困難のようである．從つてこの場合は特に擴大撮影して觀察しても單純寫眞より以上によい結果を得る事は期待されないと考えられる．

增殖性陰影について：

單純寫眞で見られた陰影の形はそのまゝ直接擴大されて居るので所見は單純寫眞に比べて見易くなつて居るし陰影の形を具體的に摑むことは容易であり從つて所見を見落すようなこともなくなつてくる．又，單純寫眞では細葉性增殖性陰影の診斷は稍ゝ困難であるが擴大寫眞では容易に觀察し得る．卽ち實際問題としてはそれが病的增殖像として擴大寫眞に多數現われて來ているのである．又硬化性陰影に迄なつた肺結核の病巢を擴大してみると小さい增殖像を認める事があり，更に單純寫眞では殆ど正常と思われた肺野にも病的增殖像がある事が擴大寫眞で認められる．この事は肺結核の經過，進展狀況の推察に重大なる意義があるものと考えられる．又，個々の星型乃至金米糖狀陰影がその先端から細い線狀の陰影を出してそれが互いに連絡しているような像を與えている場合が多數見られるが線維性變化によるものか或いは增殖性陰影と重複投影された正常肺野の末梢細網狀陰影[5)]によるものかは，にわかには斷言出來ないが增殖性變化に伴つて發達した線維構造と考えてよいのではなかろうか．

硬化性陰影について：

これらの索狀陰影は，淋巴管の硬化，結締織の

増殖による[16]のであるが，この索狀陰影の構造は擴大寫眞からは極めて容易に又單純寫眞に於けるよりもその分枝の狀況を精しくみる事が出來る．從つて病巢の狀況判斷については單純寫眞をみるよりも有用である．時には硬化巢に單純寫眞では認められない增殖性陰影を認める事がありこの事は肺結核の進展狀況を推察するにも亦有用なものであると云い得る．

空洞陰影について：

空洞內壁の性狀は擴大寫眞でないとよくわからない．卽ち擴大寫眞で認める多數の凹凸は單純寫眞で觀察する事はなかなか困難である．誘導氣管支內壁についても同樣の觀察をなし得，この事から擴大寫眞では空洞の淸淨度の度合を或る程度迄は推察出來るものと考えられる．空洞壁そのものの微細構造を窺う事は然し乍ら此の程度の擴大率では不可能であつた．誘導氣管支壁をみると，その外壁から多數の樹枝狀の分枝が肺野に出て居るのを擴大寫眞で見るが，それは肺結核の進展がそういう氣管支壁の淋巴管を傳わつて[18]起る事から當然そこに線維性の變化が起り得，その線維性變化によつて生じた陰影であると考えてよかろう．更に，氣管支の觀察が擴大寫眞で容易となることから氣管支に病變がある場合にはその發見が單純寫眞によるよりも勝れるであろうと思う．

以上の外，胸廓成形術を施した肺野は狹く單純寫眞ではしばしば觀察は困難であるがそれを擴大して觀察すれば肺野は擴大投影されるので觀察は容易となる．又，葉間肋膜の觀察はその陰影を單純寫眞によるよりも外側肺野迄觀得るのでその肥厚の狀態は一目瞭然として居り，更に新しく單純寫眞では見られなかつたものを發見したのは，索狀陰影の分枝を新しく發見したり病的增殖像を新しく發見したのと同じ理由によるものであろう．石灰化陰影は擴大されて見易くなつて居り，具體的な形を見得るが それ自身の意義は 重大ではない．

結　論

1)　自己バイアス微小焦點管球（實効焦點の大いさ0.13～0.16mm²）を應用して成人肺結核患者の直接2倍及び直接3倍擴大撮影を行なつた．

2)　直接擴大寫眞による肺結核陰影の觀察は單純寫眞による場合に比べ容易であり陰影を見落すような事は少ない．

a）增殖性陰影は具體的に直接2倍擴大で 1～2㎜の大いさの金米糖狀をなしそれが不規則に肺野に撒布されている．時にはその金米糖狀陰影の先端から細い線狀陰影が出ている事がある．それが他の陰影と連絡しているのもある．或いは2～4㎜の大いさの花瓣狀を呈しそれが放射狀に3～5個並んでいる場合もある．又單純寫眞に於けるよりも擴大寫眞に於ては病巢をより多く發見出來る．

b）索狀陰影は一樣の太さのものでなく細い處も太い處もあるものであることを知つた．又細かい樹枝狀の分枝をその索狀陰影から出しているものであることも判つた．

c）空洞及び誘導氣管支內壁は單純寫眞でみるより細かい凹凸を多數認める．併し空洞壁そのものより精しい構造を認める事は出來なかつた．

d）石灰化陰影では單純寫眞で一つの大きな石灰化を思わせるものも擴大してみると分離して見られる場合がある．

e）滲出性陰影については擴大寫眞と單純寫眞との間に著明な相違を認める事がなかつた．

3)　この外，擴大寫眞では氣管支が目立つて投影されて來る．葉間肋膜の觀察は容易となり新たに發見することもある．又胸廓成形術後の肺野の觀察も容易で萎縮肺の狀況が鮮明である．

4)　以上の事から肺結核の診斷は擴大撮影をなす事によつて益々確實となり肺結核の進展狀況，經過の觀察，更に豫後の推定，治療の選擇などに有用であることを知つた．

（本論文要旨は第21回弘前醫學會例會（昭和30年2月26日）の席上にて演說せり）

文　獻

1）高橋信次，小見山喜八郎：日醫放誌，14卷，3號，220～226，(昭29)．—2）小見山喜八郎：日醫放誌，14卷，8號，487～494(昭29)．—3）小見山喜八郎：日醫放誌，15卷，2號，81～86(昭30)．—4）松田忠義：日醫放誌，14卷，12號，767～774(昭

30) .—5) 吉田三毅夫: 日醫放誌, 15卷2號, 91～99(昭30). —6) 高瀬潤一, 山崎昇: 第14回日醫放學會總會演說, (昭30, 4, 2). —7) Ernest H. Wood; Radiology, 61, 3, 382～389 (1953). —8) Van der Plaats G.G.; Fortsch. Roentgenstr., 77, 605～610, (1953). —9) Zimmer E. A.; Fortsch. Roentgenstr., 75, 292～301 (1951). —10) Burger G.C. E., Combee B. and Van der Tunk, J.H.; Philips Technical Review, 8, 11, 321～329(1946). —11) Allen C. and Allen E. P.; Brit. J. Radiol., 26, 309, 474～480(1950). —12) Schinz H. R., Baensch W. E., Friedl E., Uehlinger E.; Lehrbuch der Roentgendiagnostik, Band 5(1951). —13) British Authors; Text-Book of X-Ray Diagnosis Vol. 1, (1938). —14) 宮川米次, 岡西順二郎: 肺結核, 上卷, 南山堂(昭23). —15)岡治道: 結核病論, 上卷, 永井書店(昭27). —16) 岡西順二郎: 肺結核のレントゲン圖譜, 南山堂, (昭17). —17) 岩崎龍郎, 重松逸造, 胸部レ線寫眞講座, 10集, 金原出版社, (昭28). —18) 栗田口省吾: 結核新書, 15, 醫學書院, (昭28).

Pulmonary Tuberculosis in Enlargement Radiography.
(Study on Enlargement Radiography 12th Report)

By

Kihachiro Komiyama

From the Department of Radiology, Hirosaki University Hospital, Hirosaki. (Director: Prof. S. Takahashi)

Masahiro Fujimaki, Yoshiteru Hashimoto, Kenichiro Sakagami

The National Aomori Sanatorium, Hiranai, Aomori-ken. (The Head; G. Watanabe M.D.)

This paper is concerned with the enlarged image of tuberculous shadows in the lungs. The 41 patients of lung tuberculosis were roentgenographed as well in twice and in thrice enlargement by means of a very fine focus of 0.15 mm sq. in size of our own device, and these images of the tuberculous shadows were examined in comparison with the image of normal roentgenograms. The exposing conditions was 70 kv of tube terminal, 30 ma of tube current, focal film distance of 150 cm and exposing time of 0.2 second.

1) The productive focal lesion, are sharply defined from the sourrounding normal lung and the form of the starlike of 1-2 mm in diameter. These foci, often, arranged in the form of radiating petals 3 to 5 in number when taken by enlargement radiography. Then these foci often were projecting fibrous shadows at the top of the starlike, and these fibrotic shadows disappeared into the normally translucent lung, or connected with the invading neighbouring productive lesion. The shadows of productive lesion in the radiogram increased in number with increasing of the times of enlargement. When the number of this in the normal roentgenogram is, from the statistical point of view, compared with one in the roentgenogram enlarged twice and thrice magnified, the ratio of the number measured 1 to 2.28 to 2.92.

2) The strands in indurative tuberculosis are coarser, more irregular than the normal vascular shadows and is not imaged as the same regular branching as that of normal radiogram. This strands are shoot out a fine branches from at places to the sourrounding lung. And these fine branches are disappeared into the normal lung or connected with

other strands or productive shadows.

3) The cavitation is imaged as a ring shadows, having a clearly defined wall and the thickness of the wall. The inside of the wall is not even. This uneveness of inner part the wall do not observed in the normal roentgenograms.

4) The image by exsudative lesion is impossible to find between the normal roentgenograph and enlarged radiograph.

5) The image of calcification, hair line and the limitted lung field by thoracoplasty etc, became easier to be observed.

The conclusion reached that the enlargement radiography applied to the examination of the lung tuberculosis, presents the more detailed finding in the changes than that taken by normal radiography.