The University of Osaka
Institutional Knowledge Archive

Title	実験的脳血管攣縮に対するPTA施行後の血管壁の組織学的変化について
Author(s)	藤原, 尚美; 大川, 元臣; 田邉, 正忠 他
Citation	日本医学放射線学会雑誌. 1994, 54(5), p. 378-388
Version Type	VoR
URL	https://hdl.handle.net/11094/16004
rights	
Note	

The University of Osaka Institutional Knowledge Archive : OUKA

https://ir.library.osaka-u.ac.jp/

The University of Osaka

実験的脳血管攣縮に対するPTA施行後の血管壁の組織学的変化について

藤原　尚美[1)]　大川　元臣[1)]　田邉　正忠[1)]
入江　恵子[2)]　長尾　省吾[2)]

1）香川医科大学放射線医学教室　2）香川医科大学脳神経外科学教室

The Effect of PTA on Cerebral Vessels in Experimental Vasospasm : A Histopathological Study

Naomi Fujiwara[1)], Motoomi Ohkawa[1)], Masatada Tanabe[1)], Keiko Irie[2)] and Seigo Nagao[2)]

Although the percutaneous transluminal angioplasty (PTA) is an useful procedure for the treatment of symptomatic vasospasm after subarachnoid hemorrhage, the morphological changes in spastic intracranial vessels after PTA are not yet clear. The purpose of this study was to evaluate the effects of PTA angiographically and histologically. Chronic cerebral vasospasm was induced by producing a blood clot in the subarachnoid space around the top of internal carotid siphon in Japanese monkey. After angiographic recognition of vasospasm, PTA was carried out with silicone microballoon at 1 atomosphere, 3 times for 10 seconds. Angiography after PTA disclosed significant dilatation at the site of PTA, without any significant dilatation of distal spastic vessels. Papaverine hydrochloride was then infused intra-arterially, which resulted in significant dilatation of distal spastic vessels. Upon histological examination, deformation and some denudation of endothelial cells were noted in the intimal layer. At the site of denudation, attachment of platelets was observed despite generalized heparinization. Internal elastic lamina and the media were also stretched and myocytes were deformed and arranged irregularly. These changes were not uniform all over the vascular walls. We conclude that the prolonged effect of PTA may be caused by mechanical damage of endothelial cells and myocytes, and the nonuniformity of histological changes in vascular wall may be a leading cause of its rupture during PTA.

Research Code No. : *503.9*

Key words : *PTA, Cerebral vasospasm, Histological change, Monkey*

Received Oct. 25, 1993 ; revision accepted Nov. 24, 1993

1) Department of Radiology, Kagawa Medical School / 2) Department of Neurosurgery, Kagawa Medical School

緒　言

破裂脳動脈瘤症例にしばしば合併してみられる脳血管攣縮は，患者の生命予後に重大な影響を及ぼす最も重要な因子のひとつである[1)-3)]．従来よりこの脳血管攣縮に対してさまざまな治療法が試みられてきたが，確実な治療法はいまだ確立されていない[4)-6)]．特に近年注目されている治療法のひとつにpercutaneous transluminal angioplasty（以下，PTAと略す）がある[7)-14)]．しかし，PTAの効果の発現機序に関して頭蓋内攣縮血管を用いて基礎的に検討したものは1報告をみるのみである[15)]．

今回，著者らは日本ザルを用い，Espinosaら[16)]の方法に準じて実験的脳血管攣縮モデルを作製し，攣縮血管にPTAを施行し，PTA施行後の正常および攣縮血管の組織学的変化を比較することによりPTAの頭蓋内攣縮血管における拡

張効果の機序について検討した．

材料および方法

1．実験動物

実験動物には，体重7-14 kgの9匹の日本ザル（Macaca fuscata）を雌雄の別なく使用した．なおこの実験は香川医科大学動物実験指針に沿って施行した．

2．実験方法

(1)　正常時脳血管造影

塩酸ケタミン（6-10 mg/kg）および硫酸アトロピン（1 mg/kg）を筋注後，左前腕より臭化パンクロニウム（0.1 mg/kg/hr）静注にて無動化後，5.5-6.5 Fr.挿管チューブ（Portex社製）を気管内に挿管した．呼吸状態は，レスピレーター（シナノ製作所製SN-480-5）を使用しnormocapniaにし，体温は37℃に維持した．

鼠径部を切開し，右（あるいは左）大腿動脈を剥離したのち血管壁に小切開を加え4.5 Fr.Formocath[R]（Becton-Dickinson社製）を選択的に右内頸動脈に挿入した．手押しにて300 mgI/mlの非イオン性造影剤を4-5 ml注入し，脳血管造影を施行した．

(2)　脳血管攣縮モデル作製

右前頭側頭開頭（1例を除く）施行後，手術用顕微鏡（Zeiss社製）を用いてシルビウス裂を開き内頸動脈，中大脳動脈，前大脳動脈を確認し，くも膜を剥離した．脳底槽の脳脊髄液を吸引後，この部位に自家凝血塊（術前に5 ml採血し，室温にて放置し凝血したもの）を詰め込み，硬膜を閉じ閉頭した．1例は，左前頭側頭開頭を行い，以下同様の方法にて脳血管攣縮モデルを作製した．

メチル硫酸ネオスチグミン（0.06 mg/kg）および硫酸アトロピン（0.02 mg/kg）静注により筋弛緩薬をリバースし，呼吸状態の十分な改善を待って抜管した．

(3)　PTA

全例術後7日目に全身麻酔下に血管造影を施行し，脳血管攣縮を確認後にPTAを施行した．造影用に使用したカテーテルは，6.0 Fr.ナイロンカテーテル（Cook社製）で，これを内頸動脈分岐部に留置してガイディングカテーテルとし，PTA用に2.0 Fr.シリコン バルーンカテーテル（Dow Corning社製）を挿入した．このシリコンバルーンカテーテルは実験用に作製したもので，定常状態で外径0.5 mm，長さ2 mmのものを使用した（Fig. 1(A)）．バルーンの拡張程度は，造影剤注入量にてコントロールした．注入量0.05-0.06 mlの時に最大となり，最大圧1.0気圧であった．その時のバルーンのサイズは，外径2.2 mm，長さ6.5 mmであった．透視下にて内頸動脈のC1までバルーンカテーテルを挿入し攣

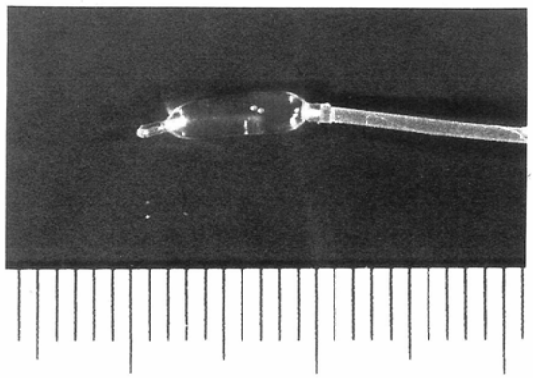

(A)　Silicone microballoon catheter inflated at 1 atmosphere

(B)　A plain X-ray film showing an inflated balloon in artery

Fig. 1

縮した内頸動脈の拡張術を行った（Fig. 1(B)）．バルーンの拡張圧は1.0気圧，拡張時間は10秒間で，3回から4回繰り返して施行した．実験中は，動脈内に血圧測定用のカテーテルを挿入し持続的に動脈圧を測定した．PTA施行後，血管拡張確認のための血管造影を行った．

(4)　塩酸パパベリン投与

PTA後，血管造影を行い末梢血管の拡張程度を血管造影上の血管径で比較した．拡張程度の不良な3例に対して塩酸パパベリン（40-100 mg）の動注を施行した．

投与方法は，Tracker-18カテーテルを内頸動脈サイフォン部まで挿入してその部位にカテーテルを留置し，1例は塩酸パパベリン40 mgを手押しにて1～2分かけて1回動注，同様に1例は80 mgを1～2分かけて1回動注，他の1例は塩酸パパベリン100 mgを生食に溶かして全量を60 mlとし1時間かけて動注ポンプにて注入した．投与終了後に動注後の血管造影を行った．

(5)　血管造影上の変化に対する評価

術前および術後のフィルム上で血管径を計測した．測定部位は，内頸動脈のC1（内頸動脈サイフォン部から前大脳動脈，中大脳動脈の分岐部までの部分），中大脳動脈のM1（中大脳動脈の水平部分）および前大脳動脈のA1（内頸動脈分岐部から前交通動脈までの部分）のいずれも中央部分とした．術前のフィルム上の径を100%とし

Table 1　The percent caliber values in seven monkeys

No.	VESSELES								
	ICA			MCA			ACA		
	SPV	PTA	PPV	SPV	PTA	PPV	SPV	PTA	PPV
1	51.2	108	-	56.8	61.8	-	56.8	57.0	-
2	42.3	104	104.6	33.8	80.4	89.4	1.9	45.3	77.8
3	50.8	101	106.8	58.6	53.4	90.2	90.4	52.0	73.5
4	43.8	108	-	39.4	62.7	-	61.4	56.0	-
5	42.1	110	112.4	39.8	57.9	91.8	77.8	60.4	74.1
6	40.1	109	-	34.0	53.8	-	52.1	73.5	-
7	44.7	-	-	43.5	-	-	56.5	-	-

(%)

ICA=internal carotid artery, MCA=middle cerebral artery, ACA=anterior cerebral artery, SPV=spastic vessels seven days after operation, PTA=percutaneous transluminal angioplasty, PPV=papaverine hydrochloride was infused after PTA, -=not done

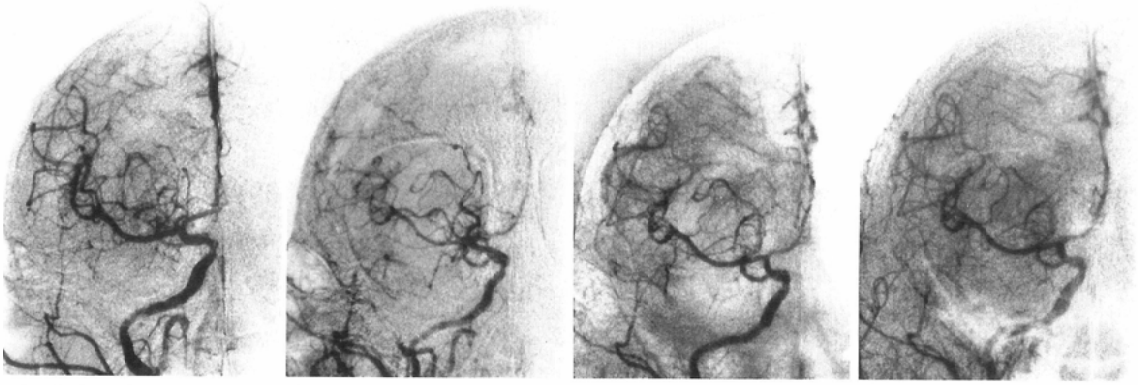

(A) A baseline angiogram of the right carotid artery

(B) An angiogram obtained seven days after subarachnoid hemorrhage. Severe vasospsms of internal carotid artery, middle cerebral artery, and anterior cerebral artery are evident.

(C) Angiogram following percutaneous luminal angioplasty shows that the internal carotid artery has returned to almost normal size.

(D) Angiogram obtained after infusion of papaverine demonstrates a normal diameter size as the baseline.

Fig. 2

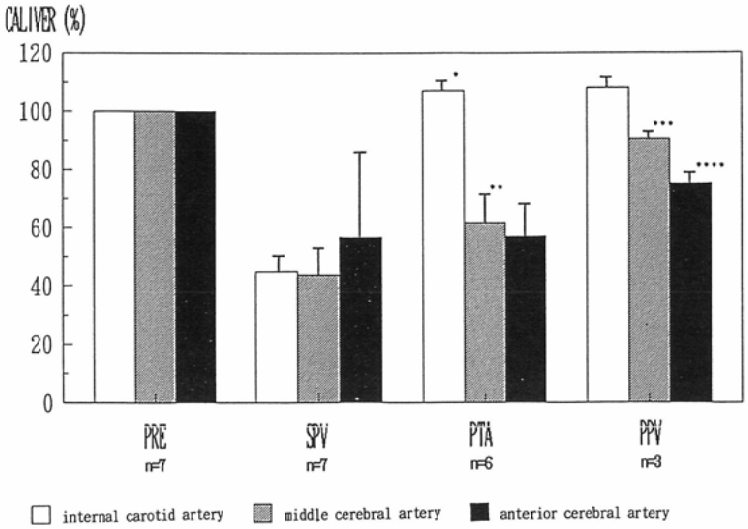

PRE=before operation, SPV = spastic vessels seven days after operation, PTA =percutaneous transluminal angioplasty, PPV = papaverine hydrochloride was infused after PTA

Fig. 3　Percent mean (±SD) caliber in the vessels: Significant dilatation of internal carotid artery and middle cerebral artery by percutaneous transluminal angioplasty (*=p<0.01 and **=p<0.05 respectively) as compared to the respective spasm data as well as significant peripheral dilatation of middle cerebral artery and anterior cerebral artery by percutaneous transluminal angioplasty and infusion of papaverine (***=p<0.01 and ****=p<0.05 respectively) as compared to the respective percutaneous transluminal angioplasty data was obtained.

て，それぞれの血管径を％で算出した．

(6)　組織学的検討

PTA 終了後（PTA 後塩酸パパベリン投与の3例では，投与後約2時間後），全例全身麻酔下でペントバルビタール過剰投与後脱血し，開胸して右腕頭動脈内に 19 G エラスター針を挿入し，150 cmH_2O 圧で固定液を注入した．固定液は，光顕用に 10% ホルマリン 500 ml，電顕用には Karnovsky 液 500 ml を使用した．灌流固定後，開頭し脳底部の血管および脳を摘出した．それぞれの固定液内に 24 時間浸したのちに両側の内頸動脈 C 1，中大脳動脈 M 1 を中心に血管を採取した．

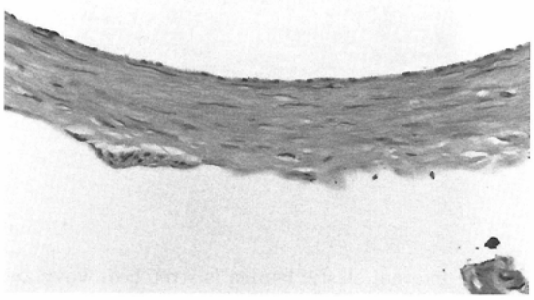

(A)　The intimal layer with flattened endothelial cells: Note the alternating layers of smooth muscle cells producing a regular media pattern (H & E: ×240).

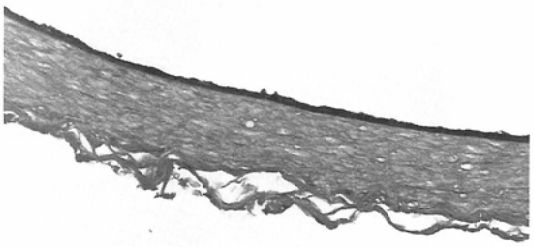

(B)　The internal elastic lamina is continuous (Elastica van Giesson: ×240).

Fig. 4　Light micrographs of internal carotid artery of normal monkey

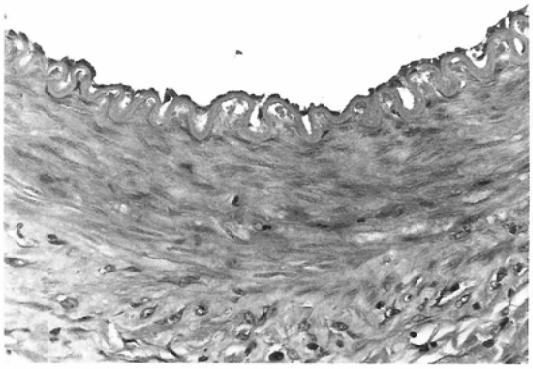

(A) The spastic vessels show marked corrugation of the intimal and elastic lamina. The endothelial cells reveal swelling and vacuolization, and the medial layer demonstrates thick proliferative changes accompanied by cell infiltration (H & E: ×240).

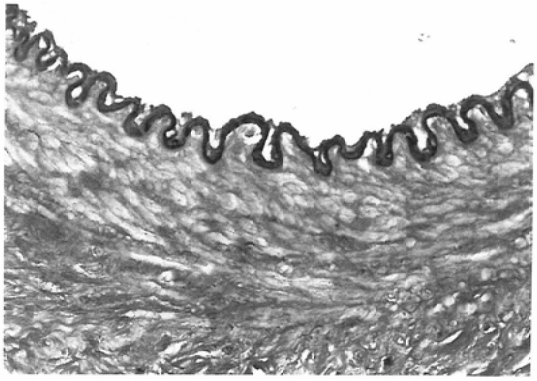

(B) The internal elastic lamina has marked corrugation (Elastica van Giesson: ×240).

Fig. 5 Light micrographs of internal carotid artery of subarachnoid hemorrhage induced monkey

光顕的検討はヘマトキシリン・エオジン染色，エラスチカファンギーソン染色により行った．

3. 対照実験

2匹において正常血管の状態および正常血管に対するPTAの影響を組織学的に検討するために，血管造影を施行後，右内頸動脈にPTAを攣縮血管と同じ条件で施行し，前述の方法で組織を採取した．

結　果

1. 血管造影上の変化 (Fig. 2 (A)-(D))

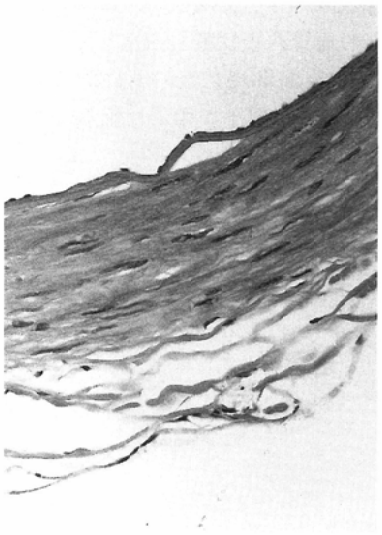

(A) The intima reveals loss of endothelial cells (H & E: ×300)

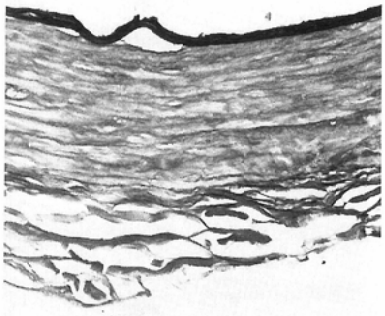

(B) The internal elastic lamina is stretched, wavy and dehiscent between the elastic lamina and the media (Elastica van Giesson: ×300).

Fig. 6 Light micrographs of internal carotid artery after percutaneous transluminal angioplasy in normal monkey

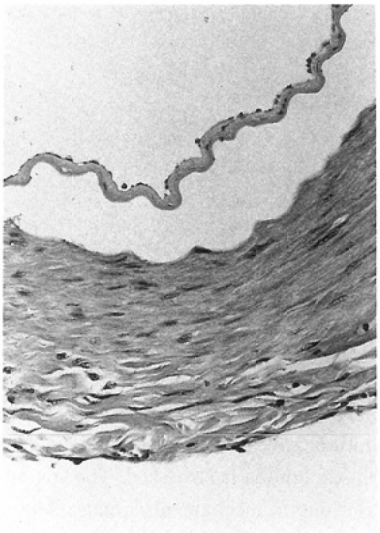

(A) The intima reveals loss of endothelial cells: The internal elastic lamina is stretched and dehiscent between the elastic lamina and the media (H & E: ×300).

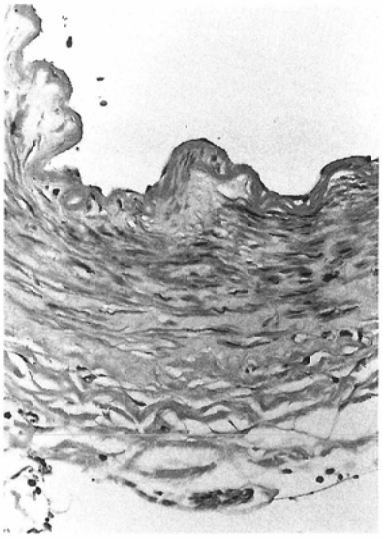

(B) In the media some myocytes are stretched and flattened with corkscrew nuclei. The arrangement of medial smooth muscle cells is disordered (H & E: ×300).

Fig. 7 Light micrographs of internal carotid artery after percutaneous transluminal angioplasty in SAH induced monkey

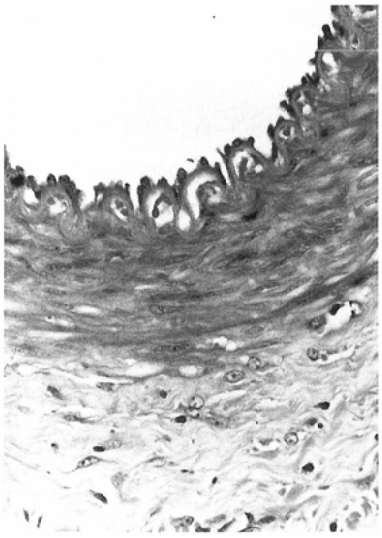

(A) The spastic vessels have marked corrugation of the intimal and elastic lamina. The medial layer demonstrates thick proliferative changes (H & E: ×500).

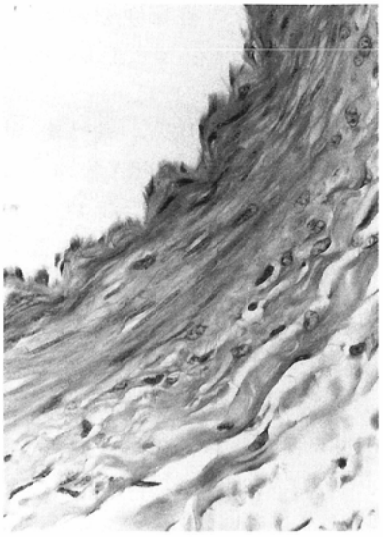

(B) The medial layer after percutaneous transluminal angioplasty and infusion of papaverine is thinner than the one after percutaneous transluminal angioplasty (H & E: ×500).

Fig. 8 Light micrographs of middle cerebral artery after percutaneous transluminal angioplasty and infusion of papaverine in subarachnoid hemorrhage induced monkey

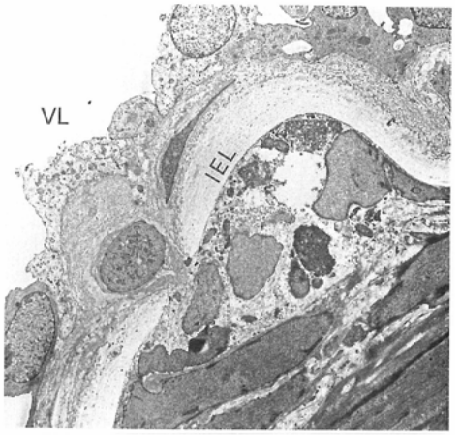

(A) The internal elastic lamina shows marked corrugation.



(B) The intima reveals loss of endothelial cells: The internal elastic lamina is stretched. The smooth muscle cells are flat due to mechanical damage. Monolayer of degranulated platelets (arrow) is spread across subintima adjacent to internal elastic lamina.
IEL; internal elastic lamina, VL; vascular lumen.

Fig. 9 Transmission electron micrographs of internal carotid artery in subarachnoid hemorrhage induced monkey: (A) after subarachnoid hemorrahge; and (B) after percutaneous transluminal angioplasty. (×2000)

術前の血管造影像と比較し，術後7日目の血管造影像では7例全例に血管攣縮が認められた．全例の血管径を%で算出したものをTable 1に示した．1匹は攣縮血管の組織像を確認したためPTAは施行していない．すなわち，術後7日目の血管径は，内頸動脈C1 45.0%±4.3%，中大脳動脈M1 43.7%±10.2%，前大脳動脈A1 56.7%±27.8%であった．PTA後の血管径は，それぞれ内頸動脈C1 107%±3.4%，中大脳動脈M1 61.7%±9.9%，前大脳動脈A1 57.0%±9.4%であった．内頸動脈C1と，中大脳動脈M1においてPTA前後でその内径にそれぞれ$P<0.01$，$P<0.05$で統計学的有意差を認めた．PTA施行部位の血管拡張効果は良好であったが，末梢血管の拡張効果は軽度であった．使用したバルーンの径が，正常時の中大脳動脈M1中枢側の血管径とほぼ同程度であったため，血管攣縮の強いM1やA1の血管に対しては全例でバルーンが挿入できずPTAは施行できなかった．

塩酸パパベリンをPTA後に投与した3例では，内頸動脈C1では108%±4.0%，中大脳動脈M1では90.5%±1.2%，前大脳動脈A1では75.1%±2.3%とPTAのみ行ったものより優れた血管拡張効果が得られた．中大脳動脈M1と，前大脳動脈A1においてPTA後，塩酸パパベリン投与前後でその内径にそれぞれ$P<0.05$，$P<0.01$で統計学的有意差を認めた（Fig. 3）．

2. 組織学的変化

(1) 光学顕微鏡による検討

正常血管では，内膜の表面に一層の内皮細胞がみられ，内弾性板は，帯状の構造として明瞭に認められた．中膜は，平滑筋細胞が縞模様の構造としてみられた（Fig. 4 (A), (B)）．

SAH後の攣縮血管では，内弾性板は屈曲蛇行して皺状の構造になり，中膜の平滑筋層の肥厚が認められた．内皮細胞の脱落はみられなかった（Fig. 5 (A), (B)）．

PTAを施行した正常血管では，内皮細胞が扁平化し一部では消失している部分もみられた．内弾性板は引き延ばされたうえに中膜との間に時に離開がみられた．中膜は伸展していた（Fig. 6 (A), (B)）．

PTAを施行したSAH後の攣縮血管では，大部分の内皮細胞は圧挫，変形し扁平化し脱落している部分もみられた．また，内弾性板は伸展し，中膜の平滑筋層から離開している部分が所々にみられた．また，平滑筋細胞の核は紡錘状に変形し

平滑筋細胞の断裂および走行の乱れも認められた（Fig. 7(A), (B)）．その変化は全周において均等なものではなかった．

PTA後，塩酸パパベリンを投与した3例のM1の血管像は，SAH後の攣縮血管M1と比較して中膜平滑筋層の厚さが減少していたが，内皮細胞や内弾性板には変化はみられなかった（Fig. 8(A), (B)）．

(2)　電子顕微鏡による検討

透過型電顕による観察では，SAH後の血管は内弾性板が波打ち凹凸状の構造を呈していたが，内皮細胞に変形は認めなかった（Fig. 9(A)）．PTA後の血管は内弾性板が伸展し，内皮細胞は脱落し，内膜面には一層の血小板が付着していた（Fig. 9(B)）．また，大部分の平滑筋細胞は扁平化していた．

考　察

PTAは，1964年にDotter, Judkins[17]が四肢の主要な血管の狭窄に対し血管拡張術を行い報告したことに始まる．その後，1974年にGruntzig[18]がPTA用のバルーンカテーテルを開発して以来，カテーテルに様々な改良が加えられ，適応範囲が拡大し臨床に広く応用されるようになった．また，神経放射線領域では，1980年に頭蓋内外の動脈硬化性血管狭窄に対しSundt[19], Kerber[20], Mullan[21]がPTAを施行，その後，多くの成功例が報告されるようになった[22)-25)]．

クモ膜下出血後の脳血管攣縮に対しては，1984年にZubkov[7]が33例に対してPTAを行ったのが最初であり，局所症状の改善を認め，良好な結果であったと報告している．その後もその有用性について報告されている[8)-14)]．しかしながら，その効果発現機序について実験的に検討した報告は少ない．

すなわち，Yamamotoら[26]は，正常猫大腿動脈および剖検例の中大脳動脈にPTAを施行し組織学的検討を行い，血管壁の結合織（コラーゲン長線維）を破壊することで血管拡張効果が得られると推察している．Chavezら[27]は，正常犬脳底動脈にPTAを施行し，中膜平滑筋層の構造を機械的に破壊することにより血管の長期間の拡張効果を維持できるのではないかと述べている．また，Konishiら[28]は，クモ膜下出血後脳血管攣縮にて死亡した剖検例より摘出した脳血管を正常犬内頸動脈に端々吻合しPTAを施行したが，内膜および中膜の伸展はみられるものの，内皮細胞の剥離はなく，筋線維の断裂もみられなかったと報告している．同様にKobayashiら[15]は，日本ザルにSAHモデルを作製後7日目に内頸動脈C1部にPTAを施行し組織学的検討を行っているが，内弾性板や中膜は伸展していたが内皮細胞には損傷はみられなかったと述べている．

著者らの組織学的検討では，これらの報告とは異なり，攣縮血管にPTAを施行すると内皮細胞は扁平化し，一部では剥離している部分も認められ，内弾性板は伸展し，しばしば中膜平滑筋層から離開している部分が認められた．また，中膜平滑筋層は伸展しており平滑筋細胞の核は紡錘状に変形し平滑筋細胞の断裂および部分的な走行の乱れも認められた．電顕像では，内弾性板が伸展し，内皮細胞は扁平化し，一部に剥離した部分もみられた．内皮細胞の剥離した部位では血小板の付着している部分が認められた．また，平滑筋細胞は扁平化し，一部で配列の乱れが認められた．

これらの結果から，頭蓋内攣縮血管のPTAによる主要な拡張機序は中膜平滑筋層の機械的破壊により血管構造に傷害が起こり，平滑筋細胞が収縮力を失うことに起因するのではないかと推察した．本実験では，PTA後の早期の変化を検討したが，Chavezら[27]やZollikoferら[29]によれば，PTAによる早期の組織学的変化はバルーンの拡張時間に依存するものであると報告している．著者らの用いた1気圧，10秒間，3-4回という条件は，臨床上頻用されている最小の圧であり拡張時間および回数は過去の報告[9),10),26),27),30),31)]に基づき臨床応用が可能と考える最小の条件を設定したものである．この条件下においても組織学的変化は全例において顕著であり，Chavezら[27]の報告による正常血管に対するPTAの変化とほぼ同様の結果が得られた．

しかし，ここで注意すべきことは，血管壁の内膜の剥離や断裂という変化は血小板の付着を促し，血栓形成あるいは血小板由来増殖因子(platelet-derieved growth factor : PDGF) などのchemical mediatorが放出され血管壁に2次的な変化を起こす可能性が考えられるという点である[32),33)]．これまでの報告では，全身のヘパリン化のため血小板の付着は認めなかったと述べているが[15),26)-28)]，本実験では同様に全身のヘパリン化を行っていたにもかかわらず血小板の付着を認めた．PTAにより中膜平滑筋層が機械的に破壊されていたことと血管壁内膜面に血小板の付着がみられたという結果を併せて考えると，PTA施行後には血管構造，とくに中膜平滑筋層を機械的に破壊しているため，直接平滑筋に作用するchemical mediatorによる血管壁の攣縮が発生する可能性は低いと推察される．しかしながら，内膜面への血小板の付着は，長期間の経過において血栓形成による再狭窄が起こりうる可能性があることを示していると考えられた．今後さらに長期間の経過を実験的に観察する必要があると考えられた．

また，組織学的変化は血管壁全周に均等に生じるものではなかった．この結果よりPTAによるバルーンの圧力は，血管壁全周に一様に加わるものではないと考えられた．このことは，Linskeyら[34)]の報告にみられるように，動脈瘤の頸部不完全クリッピング部などの血管壁の脆弱な部分では，過度の伸展により損傷を受けやすい可能性も考えられ，動脈瘤近傍のPTA施行には十分な注意を払う必要があると考えられた．

PTAの施行できない末梢の血管攣縮に対する治療法として，最近塩酸パパベリンの動注療法が行われ，いずれも良好な末梢血管の拡張効果が得られたと報告されている[35)-37)]．

著者らは，PTA施行部位より末梢に広がる血管攣縮に対して塩酸パパベリンの投与を検討し，PTA施行のみでは十分な拡張の得られなかった中大脳動脈M1，前大脳動脈A1に有意な拡張を認めた．組織学的検討では血管内腔は拡張し中膜平滑筋層の非薄化を認めた．すなわち，PTAおよび塩酸パパベリンの併用はPTAのみでは改善されない末梢の血管攣縮に対しても有用な治療法であると考えられた．今後さらに基礎的および臨床的検討を加えていく必要があると考えられた．

まとめ

1．日本ザルを用いた実験的脳血管攣縮に対してPTAを施行し，その血管造影上の拡張効果ならびに組織学的変化について検討した．

2．さらに塩酸パパベリンの動脈内投与を行い，これについても血管造影上の拡張効果，組織学的変化について検討した．

3．血管造影上はPTA施行部位において有意の拡張効果が得られ，末梢は塩酸パパベリン投与により有意な拡張効果が得られた．

4．組織学的検討では，PTA施行部位の血管壁に内皮細胞の変形・脱落，内弾性板の伸展，中膜の伸展・平滑筋細胞の変形および筋線維の走行の乱れが認められたが，その変化は血管壁の全周において均等に生じてはいなかった．

稿を終えるにあたり，実験用バルーンカテーテルを供給していただいたダウコーニング社・磯崎修二さんに深謝いたします．

文　献

1) Ecker A, Riemenschneider PA : Arteriographic demonstration of spasm of the intrac anial arteries. With special reference to saccular arterial aneurysm. J Neurosurg 8 : 660-667, 1951
2) Kassell NF, Torner JC : The international cooperative study on timing aneurysm surgery-an update. Stroke 15 : 566-570, 1984
3) Ropper AH, Zervas NT : Outcome 1 year after SAH from cerebral aneurysms. Management morbidity, mortality, and functional status in 112 consecutive good-risk patients. J Neurosurg 60 : 909-915, 1984
4) Awad IA, Carter LP, Spetzler RF, et al : Clinical vasospasm after subarachnoid hemorrhage : response to hyper-volemic hemodilution and arterial hypertension. Stroke 18 : 365-372, 1987

5) Mizoi K, Yoshimoto T, Fujiwara S, et al : Prevention of vasospasm by clot removal and intrathecal bolus injection of tissue-type plasminogen activator : preliminary report. Neurosurgery 28 : 807-813, 1991
6) Seiler RW, Reulen HJ, Heuber P, et al : Outcome of aneurysmal subarachnoid hemorrhage in a hospital population : a prospective study including early operation, intravenous nimodipine, and transcranial Doppler ultrasound. Neurosugery 23 : 598-604, 1988
7) Zubkov YN, Nikiforov BM, Shustin VA : Balloon catheter technique for dilatation of constricted cerebral arteries after aneurysmal SAH. Acta Neurichir 70 : 65-79, 1984
8) Brothers MF, Holgate RC : Intracranial angioplasty for treatmentof vasospasm after subarachnoid hemorrhage : technique and modifications to improve branch access. AJNR 11 : 239-247, 1990
9) Higashida RT, Halbach VV, Cahan LD, et al : Transluminal angioplasty for treatment of intracranial arterial vasospasm. J Neurosurg 71 : 648-653, 1989
10) Higashida RT, Halbach VV, Dormandy B, et al : New microballoon device for transluminal angioplasty of intracranial arterial vasospasm. AJNR 11 : 233-238, 1990
11) Konishi Y, Maemura E, Yokota H, et al : Treatment of cerebral vasospasm with dilation balloon catheter. Basic study of percutaneous transluminal angioplasty. (In) Wilkins RH, ed : Cerebral vasospasm. 509-511, 1988, Raven Press, New York
12) Newell DW, Eskridge JM, Mayberg MR, et al : Angioplasty for the treatment of symptomatic vasospasm following subarachnoid hemorrhage. J Neurosurg 71 : 654-660, 1989
13) Smith RR, Connors JJ, Yamamoto Y : Balloon angioplasty for vasospasm. Theoretical and practical considerations. (In) Sano K, ed : Cerebral vasospasm. 415-420, 1990, University of Tokyo Press, Tokyo
14) Takahashi A, Yoshimoto T, Mizoi K, et al : Transluminal balloon angioplasty for vasospasm after subarachnoid hemorrhage. (In) Sano K, ed : Cerebral vasospasm. 429-432, 1990, University of Tokyo Press, Tokyo
15) Kobayashi H, Ide H, Aradachi H, et al : Histological studies of intracranial vessels in primates following transluminal angioplasty for vasospasm. J Neurosurg 78 : 481-486, 1993
16) Espinosa F, Weir B, Overton T, et al : A randomized placebo-controlled double-blind trial of nimodipine after SAH in monkeys. Part 1 : clinical and radiological findings. J Neurosurg 60 : 1167-1175, 1984
17) Dotter CT, Judkins MP : Transluminal treatment of arteriosclerotic obstruction. Description of a new technic and a preliminary report of its application. Cerculation 30 : 654-670, 1964
18) Gruntzig AR : Percutaneous transluminal recannalization (PTA) with the luminal dilatation catheter. (In) Zeitler E, Grutzig A, Schoop W, eds : Percutaneous Vascular Recannalization. 17-23, 1978, Springer-Verlag, New York
19) Sundt TM Jr : Transluminal angioplasty for basilar artery stenosis. Mayo Clinic Proceedings 55 : 673, 1980
20) Kerber CW, Cromwell LD, Loehden OL : Catheter dilatation of proximal carotid stenosis during distal bifurcation endarterectomy. AJNR 1 : 348-349, 1980
21) Mullan S : Some examples of balloon technology in neurosurgery, J Neurosurg 52 : 321-329, 1980
22) Johnston KW, Colapito RF, Barid RJ : Transluminal dilatation an alternative?. Arch Surg 117 : 1604-1610, 1982
23) Pritz MB, Somlin MF : Treatment of tandem lesion of the extracranial carotid artery. Neurosurgery 15 : 233-236, 1980
24) Theron J, Raymond J, Casasco A, Courtheoux F : Percutaneous angioplasty of atherosclerotic and postsurgical stenosis of carotid arteries. AJNR 8 : 495-500, 1987
25) Tsai FY, Motovich V, Hieshima GB : Percutaneous transluminal angioplasty of the carotid artery. AJNR 7 : 349-358, 1986
26) Yamamoto Y, Smith RR, Bernanke DH : Mechanism of action of balloon angioplasty in cerebral vasospasm.Neurosurgery 30 : 1-6, 1992
27) Chavez L, Takahashi A, Yoshimoto T, et al : Morpho-logical changes in normal canine basilar arteries after transluminal angioplasty. Neurol Res 12 : 12-16, 1990
28) Konishi Y, Maemura E, Shiota M, et al : Treatment of vasospasm by balloon angioplasty : experimental studies and clinical experiences. Neurol Res 14 : 273-281, 1992

29) Zollikofer CL, Chain J, Salomonowitz E, et al: Percutaneous transluminal angioplasty of the aorta. Radiology 151: 355-363, 1984
30) Eskridge JM, Newell DW, Pendleton GA: Transluminal angioplasty for treatment of vasospasm. Neurosurgery Clinics of North America 1: 387-399, 1990
31) Higashida RT, Halbach VV, Dowd CF, et al: Intravascular balloon dilatation therapy for intracranial arterial vasospasm: patient selection, technique, and clinical results. Neurosurg Rev 15: 89-95, 1992
32) Steele PM, Chesebro JH, Stanson AW, et al: Balloon angioplasty: natural history of the pathophysiological response to injury in a pig model. Circ Res 57: 105-112, 1985
33) Chesebro JH, Lam JYT, Badimon L, Fuster V: Restenosis after arterial angioplasty: a hemorrheologic response to injury. Am J Cardiol 60: 10 B-16 B, 1987
34) Linskey ME, Horton JA, Rao GR, Yonas H: Fatal rupture of the intracranial carotid artery during transluminal angioplasty for vasospasm induced by subarachnoid hemorrhage. J Neurosurg 74: 985-990, 1991
35) Eckard DA, Purdy PD, Girson MS, et al: Intracranial papaverine for relief of cathter-induced intracranial vasospasm. AJR 158: 883-884, 1991
36) Kassell NF, Helm G, Simmons N, et al: Treatment of cerebral vasospasm with intra-arterial papaverine. J Neurosurg 77: 848-852, 1992
37) Kaku Y, Yonekawa Y, Tsukahara T, Kazekawa K: Super-selective intra arterial infusion of papaverine for the treatment of cerebral vasospasm after subarachnoid hemorrhage. J Neurosurg 77: 842-847, 1992