The University of Osaka
Institutional Knowledge Archive

Title	乳癌術後電子線大照射野一門照射による肺障害-CT像による検討-
Author(s)	石川, 博久; 渡会, 二郎; 新藤, 雅章 他
Citation	日本医学放射線学会雑誌. 1993, 53(1), p. 66-74
Version Type	VoR
URL	https://hdl.handle.net/11094/16012
rights	
Note	

The University of Osaka Institutional Knowledge Archive : OUKA

https://ir.library.osaka-u.ac.jp/

The University of Osaka

日本医放会誌：53（1），66—74，1993（平5）

乳癌術後電子線大照射野一門照射による肺障害
—CT 像による検討—

秋田大学医学部放射線科，*総合秋田市立病院放射線科
石川　博久　　渡会　二郎　　新藤　雅章
松平　直哉*　　加藤　敏郎

（平成4年7月13日受付特別掲載）
（平成4年11月4日最終原稿受付）

Radiation Injury of the Lung Following Postoperative Radiotherapy of Breast Cancer using a Single Large Portal Technique
—CT Study—

Hirohisa Ishikawa, Jiro Watarai, Masaaki Shindoh, Naoya Matsudaira* and Toshio Kato
Department of Radiology, Akita University School of Medicine
*Department of Radiology, City General Hospital

Research Code No. : 506

Key Words : Breast cancer, Radiation injury, Lung, Electron beam, CT

When postoperative radiotherapy for breast cancer is indicated, we employ a single large portal technique with electrom beams using a bolus made of MIX-R (soft tissue equivalent material) for the chest wall. The entire lymph node groups as well as the chest wall are irradiated uniformly, and the total dose is 50 Gy, 2 Gy/fraction, 5 days/week.

Radiation changes of the lung in 35 breast cancer patients irradiated by this technique were evaluated by computed tomographic (CT) studies. Radiation injuries were detected in 12 patients out of 35 (34%). Among patients who were irradiated by three portal techniques without bolus, radiation injuries were detected in all 4 patients (100%) by CT and in 39 patients out 72 (54%: historical control group) by plain chest film. These results indicated the superiority of the single large portal technique. Radiation injuries were identified in CT studies at 135 day after commencement of radiotherapy, and their distributions were localized to areas of 80—100% dose level.

Measurements in CT revealed that the thickness of the chest wall varied extremely according to surgical procedures, so that the adequacy of the selection of energy of electron beams in each patient by CT was indispensable.

1. はじめに

我々は乳癌術後照射に1982年4月よりボーラス付加電子線一門照射[1]を施行している．照射野の重なりを避け肺障害の発生を低下させること及び治療期間の短縮が主な狙いである．

電子線による肺障害は，著明な所見を呈しにくく，従って臨床的に問題となる症例は少なく，報告は散見[2)~4)]するにすぎない．これらは胸部X線単純撮影像と断層像による観察であり，電子線の肺障害が軽度であるとするなら容易に見逃される恐れがあった．そこで我々は電子線照射例の肺障害の実態について，CT 像により検討した．

Table 1　Materias

	Single large portal technique	Three portal technique	Postoperative radiotherapy	Radiotherapy after recurrence
Akita Univ. Hospital	29	0	28	1
Akita City Hospital	6	4	8	2
Total	35	4	36	3

2. 観察対象と方法

1）観察対象

観察対象は1982年4月から1990年4月の間に，秋田大学放射線科及び秋田市立病院放射線科の二施設で乳癌術後電子線照射が行われ，その後のCT検査が施行されている39症例である（Table 1）．秋田大学対射線科の29症例は全例一門照射であり，そのうち術後照射は28症例，再発に対する初回照射は1症例である．秋田市立病院放射線科の10症例は，一門照射6症例，全照射領域を三照射野に分割照射した（以下三門照射とする）4症例であり，術後照射8症例，再発照射2症例である．全体の39症例中，一門照射35症例，三門照射4症例，術後照射36症例，再発初回照射3症例である．

年齢構成はTable 2に示したが，20歳台は1名のみで30歳台以上はほぼ平均して分布している．

2）放射線治療の概要

治療装置は，秋田大学ではMEVATRON 77（Siemens製），秋田市立病院ではML-15MIIIライナック（三菱電機製）である．

一門照射はFig. 1に示す通りで25×25cm＝625cm²の大照射野である．照射野は両側の胸骨傍，鎖骨上下窩と腋窩，胸壁を照射範囲とし，線束はほぼ前胸壁に垂直に，すなわち垂直方向から患側に約15°傾けている．胸壁には組織等吸収物質Mix-D，後にはMix-Rの2.5cm厚のボーラスを用いて肺保護を行った．秋田市立病院の電子線三門照射は装置の能力の関係で，初期に行われた（Fig. 2）．胸壁に対してはボーラスを用いずエネルギーを減らしてある．鎖骨上下窩＋腋窩と胸骨傍は，10×18cm，12MeV，胸壁は15°傾けて，14×14cm，8MeV，が通常である．照射装置の能力向上に伴い1987年1月以降は一門照射に変更した．

Table 2　Age distribution

Age	No. of patients
20	1
30	7
40	11
50	11
60	9
Total	39

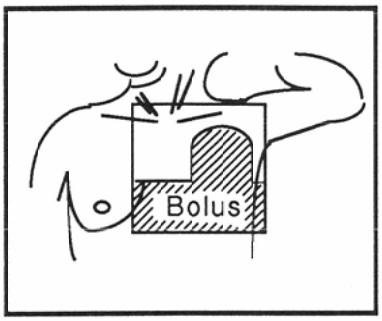

Single large portal of electron beams with bolu
Single large portal : 25×25cm
Fig. 1　Radiotherapy portal

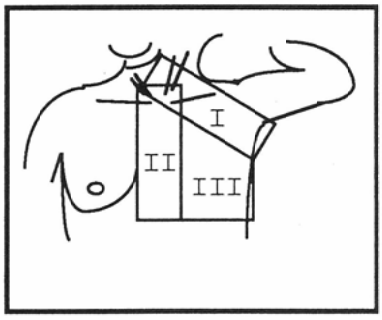

Three portals of electron beams without bolus
I : 10×18cm, 12MeV, II : 10×18cm, 12MeV, III : 14×14cm, 8MeV
Fig. 2　Radiotherapy portal

照射線量は，一門について，2Gy/日，週5回，50Gy/5週が基本である．

3) 線量分布

使用された電子線エネルギーは症例によって異なるが，Table 3のごとく12MeV, 15MeVが大部分である．また，手術術式と電子線エネルギーの関係では，Patey術式（Brt＋Ax＋Mn）の症例で12MeVが多かった．

線量分布はCMS製Modulex RTP systemにて計算した．SSDは100cmである．三門照射の推定線量も算出したが，鎖骨上下窩＋腋窩と胸骨傍は，計算上7MeVで算出した．胸壁厚に応じた電

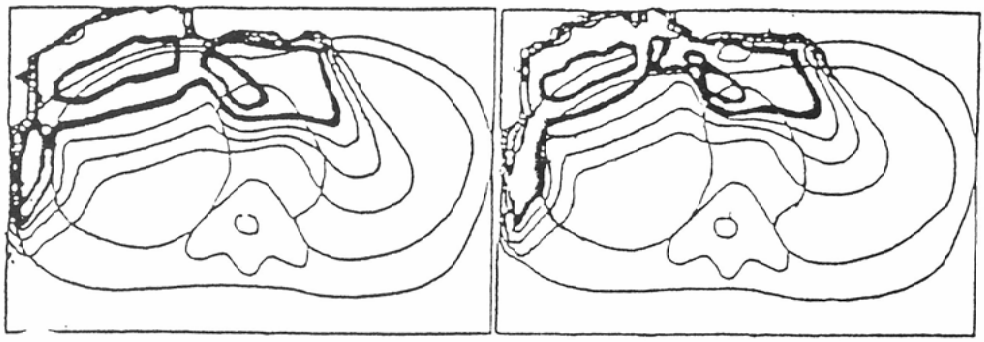

Single large portal of electron beams with bolus (12MeV).
Thickness of chest wall : 5mm　　Thickness of chest wall : 10mm

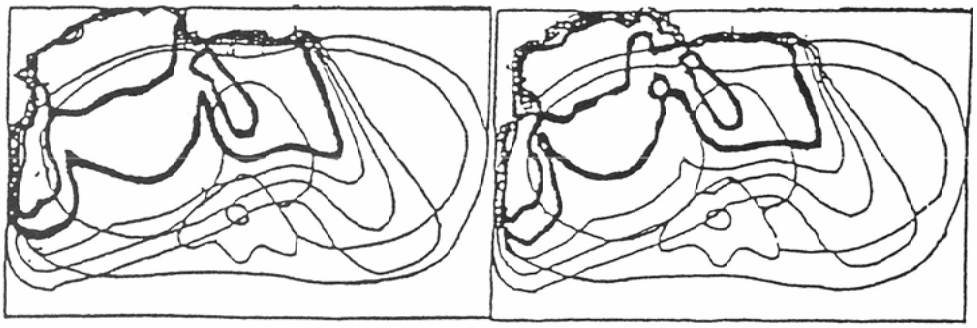

Single large portal of electron beams with bolus (18MeV).
Thickness of chest wall : 5mm　　Thickness of chest wall : 10mm

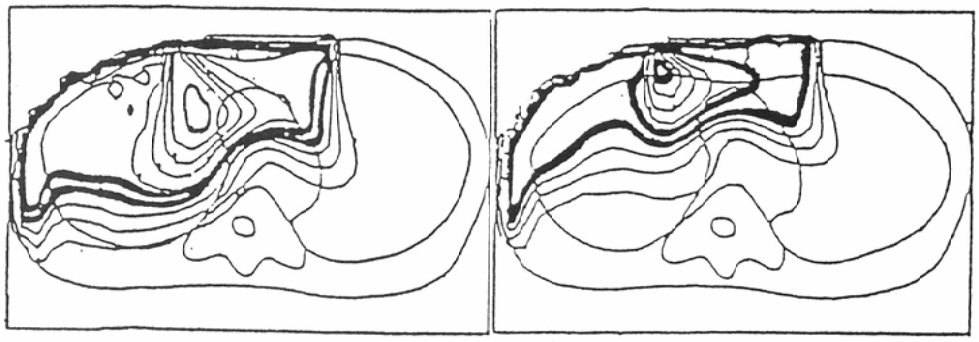

Three portals of electron beams without bolus (12+8MeV).
Thickness of chest wall : 5mm　　Thickness of chest wall : 10mm
Thick lines show the irradiation dose of 100% and 80%, respectively.
Fig. 3 Isodose distribution

Table 3　Surgical procedures and energy of electron beams

Surgical procedures	Energy (MeV)				No. of patients
	10	12	15	18	
Brt+Ax+Mn+Mj	2	8	4	1	15
Brt+Ax+Mj		3			3
Brt+Ax+Mn		14	5		19
Brt+Ax			2		2
Total	2	25	11	1	39

子線エネルギーの組み合わせの代表例における線量分布は Fig. 3 に示す如くである.

4) 肺障害の分類

肺障害の程度（CT パタール）は Libshitz & Shuman[6]の CT 所見に基づく分類に従って次の5型とした.

0：No change

I：Homogeneous, slight increase in density

II：Patchy consolidation

III：Discrete consolidation

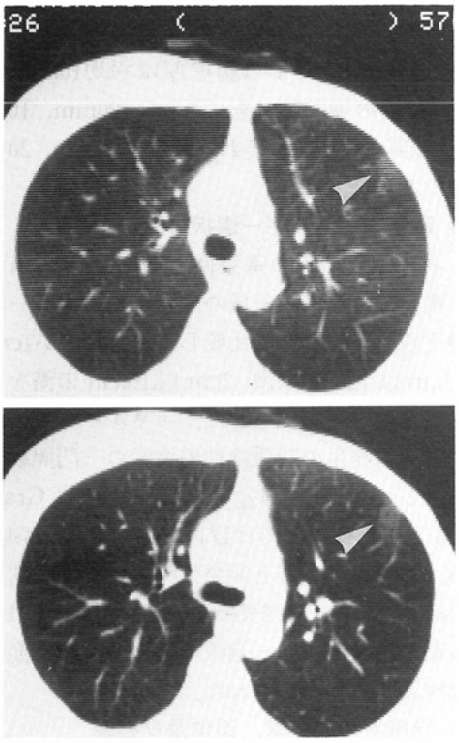

Fig. 4-1　CT pattern of pulmonary change：
I：Homogenous, slight increase in density

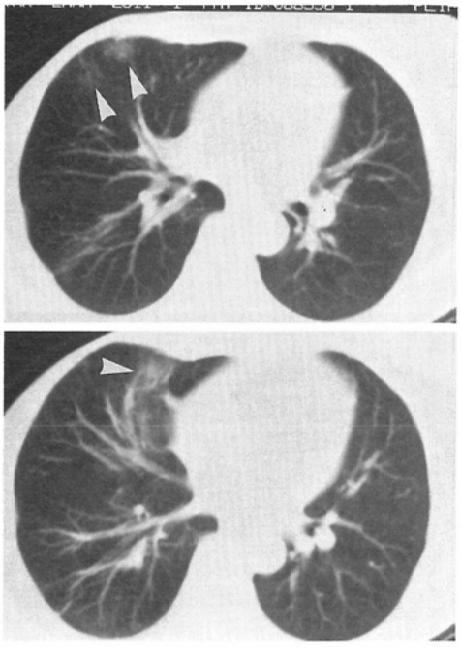

Fig. 4-2　CT pattern of pulmonary change
II：Patchy consolidation

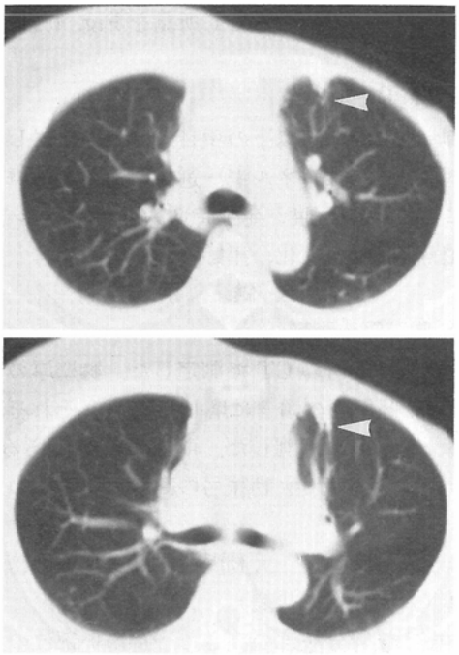

Fig. 4-3　CT pattern of pulmonary change
III：Discrete consolidation

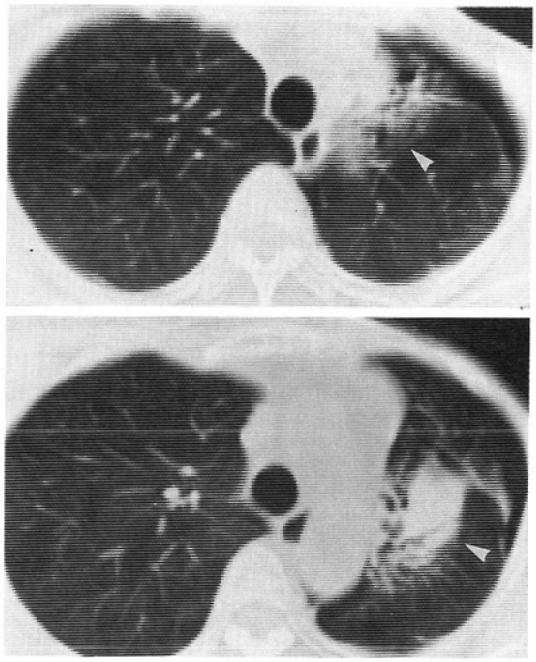

Fig. 4-4 CT pattern of pulmonary change
IV : Solid consolidation

IV : Solid consolidation

である．肺障害の程度は上から下に向けて重篤である．各型に対応するCT所見をFig. 4（1～4）に示した．

5）検討項目

肺障害の実態を以下の項目について検討した．胸壁厚，電子線エネルギー選択の適正度，障害発生率・部位及び程度，発生時期，CTパターン及び前縦隔脂肪層の変化，年齢である．

3．結　　果

1）胸壁厚の評価

胸壁厚は39例のCTで測定した．胸壁厚の計測部位は，照射面の傾きに応じ15°傾け，それぞれ次の部位を基準に計測した．単位はmmである．

手術側胸骨傍；大動脈弓の高さで胸骨傍の胸壁厚

非手術側胸骨傍；大動脈弓の高さで胸骨傍の胸壁厚（対側胸壁の代表）

胸壁；気管分岐部の高さで一番薄い部位の胸壁厚

腋窩；大動脈弓の高さで前腋窩線上の胸壁厚

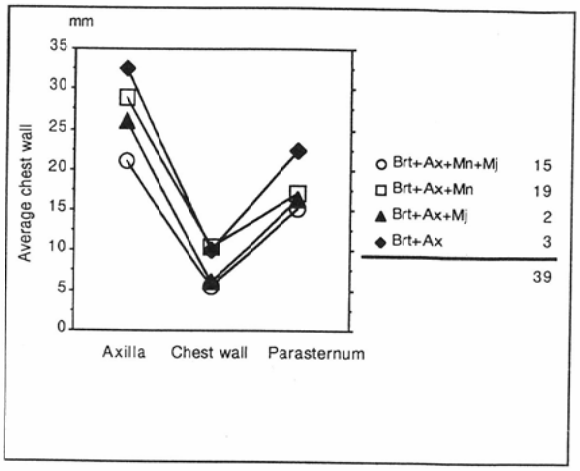

Fig. 5 Thickness of chest wall measured by CT (n=39)

測定結果をFig. 5に示した．

術後の胸壁は均一ではなく，胸壁中心部にかけて薄くなっていた．皮下脂肪の厚い太った人ほど変化は高度で，さらに大胸筋切除の影響は大きい．術後，胸壁はほぼ10mm以下となる．大胸筋切除により胸壁厚は平均5mm前後となる．大胸筋保存，小胸筋切除による胸壁厚は平均10mmである．胸骨傍の胸壁厚はそれぞれ5～20mm，10～30mm，腋窩の深さは，それぞれ10～30mm，20～40mmであった．

2）電子線エネルギー選択の適正度

エネルギー選択の適正度を評価するに当たって，電子線の80％線量域の深さに対してボーラスで補正された胸壁厚を比較し，両者の差が1cm未満，1cm以上2cm未満，2cm以上3cm未満をそれぞれGrade 1，2，3とした．エネルギー選択の適正度と障害発生の関係は秋田大学の一門照射29例で検討した（Table 4）．肺障害陽性例はGrade 1では3/15，Grade 2では1/10，Grade 3では4/4に認め，肺障害発生群と非発生群とでは統計的に有意な差があった（分割表での検定で$P=0.0019$）．即ち電子線エネルギー選択の適正度は障害発生に関連性あり，と判断された．

3）肺障害の発生率，部位及び程度

発生部位は，①胸壁下に限局，②ボーラスの辺縁部付近及び胸骨傍，③腋窩側胸部，④肺門まで

Table 4　Relation of lung injury to adequacy of electron energy selection of single large portal

		Lung injury		Total
		Positive	Negative	
Adequacy of electron energy selection*	Grade 1	3	12	15
	Grade 2	1	9	10
	Grade 3	4	0	4
	Total	8	21	29**

Total Chi-square : 12.48
P=.0019
*Difference between depth of 80% isodose curve and thickness of chest wall with bolus is:
Grade 1 : less than 1.0 cm
Grade 2 : 1.1～1.9 cm
Grade 3 : more than 2.0 cm
**Patients treated in Akita Univ. Hospital

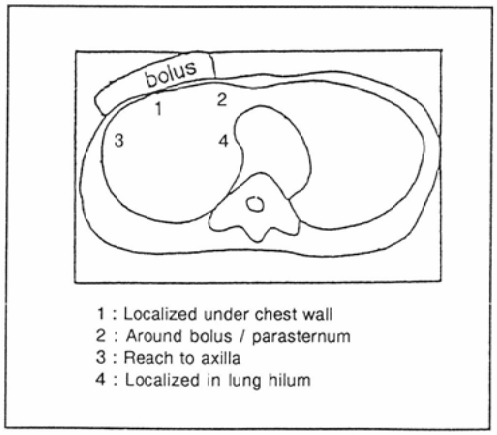

Fig. 6　Distribution of lung injury

Table 5　Distribution of lung injury (1～4) and CT patterns*

Patient**	Detected only on CT	1	2	3	4
1		I			
2			III		
3		II			
4		II	II		II
5			III		
6	I	I			
7	I		I		
8		II	II		II
9		II			I
10	I	I			
11		IV	IV		
12		I	I		
13		II	III	III	
14				IV	
15		I			
16		IV			
Total	3	12	8	2	3

*CT patterns of pulmonary change (Libsitz & Shuman)
0 : No change
I : Homogenous, slight increase in density
II : Patchy consolidation
III : Discrete consolidation
IV : Solid consolidation
**Patient 1—12 : Single large portal technique
13—16 : Three portal technique

達するもの，の4型(Fig. 6)に注目し，肺障害と線量分布との関連性を検討した．

肺障害発生率は25×25cmの照射野，総線量50 Gyで，全例では16例/39例；41%，一門照射では12例/35例；34%であった．三門照射では4例/4例；100%で，そのうち1例は対側肺野にも生じていた．

病変の発生部位と障害の程度を一括してTable 5に示した．発生部位として胸壁下は12例と最も多く，又，ボーラスの辺縁部付近及び胸骨傍に限局して見られるものが8例であった．更に腋窩又は側胸壁に限局するもの3例，及び肺門に達する2例が見られる．これら障害発生部位は線量分布図(Fig. 3)と対比すると，一門照射では80～100%線量域に対応することが指摘でき，又，三門照射では，胸骨傍と胸壁の照射野の接点では140%を超え，肺門部では100%線量域に達し，何れにしても高線量域が肺障害発生の場であることが明らかであった．

肺障害の程度を示すCTパターンについては，Fig. 4に示したが，軽度のものは単純撮影像では見逃された．即ち，肺障害陽性例16例中3例は胸部単純撮影像では障害を認めず，CT像で始めて指摘可能であった．これらはいずれも障害程度の最も低いHomogeneous patternで胸壁下と胸骨傍又は腋窩に限局するタイプであった．胸壁下に限局する全12例は，Homogeneous pattern=5, Patchy consolidation=5, Solid consolidation=2と障害の軽いものが多かった．ボーラスの辺縁部

付近及び胸骨傍又は腋窩に限局して見られるものは，Homogeneous pattern，Patchy と Discrete consolidation が各々同数であった．障害の最も高度のものは病変が肺門にまで，及び Discrete consolidation＝1，Solid consolidation＝1であった．対側肺野に障害をきたした症例も Solid consolidation であった．

4）肺障害の発生時期

乳癌術後照射例の経過観察において，胸部X線単純撮影に比しCT検査は必ずしも定期的に頻回に施行されてはいない．肺障害発生時期は当然経過観察の精度に左右される．肺障害の発生時期は，発見日が一年を超えるものを除外し補正すると照射開始時から平均135日（Std. Dev.：45.6，Std. Error：17.3）であった．一年以内でCTでのみ発見されたのは1例であった．

5）CTパターン及び前縦隔脂肪層の変化

2回CTを施行した4例についてCTパターン及び前縦隔脂肪層の変化をTable 6に示した．CTパターンでは，進行しているものは2例で，症例1は22カ月後に Homogeneous pattern → Discrete consolidation，症例15は20カ月後に Homogeneous pattern → Patchy consolidation に変化していた．変化のないものは症例7の1例で Homogeneous pattern のままであった．又，軽快していたのは症例9の1例で2カ月後 Patchy consolidation → Homogeneous pattern に変化していた．

前縦隔脂肪層の照射後の増加は本報の電子線照射例でも4例中3例増加していた．

6）年齢

一門照射35症例について肺障害が生じる傾向はTable 7に示すように高年齢にかたよっており，60歳台に多くみられ，50歳台以下はむしろ少ない．しかしこれを分割表にて検定すると年齢に関して，障害発生群と非発生群とでは，統計的に有意差（p＝0.36）は見いだせなかった．

Table 6 CT patterns and change of mediastinal fat layer

Patient	First CT	Second CT	Mediastinal fat layer	Interval of CT (months)
1	I	III	Increased	22
7	I	I	Increased	2
9	II	I	Increased	2
15	I	II	No change	20

Table 7 Age distribution of lung injury

Age	Lung injury		Total
	Positive	Negative	
20	0	1	0
30	2	4	6
40	2	8	10
50	3	7	10
60	5	3	8
Total	12	23	35*

Total chi-square：4.338
p＝.3622
*Patients treated by a single large portal technique

4．考　察

乳癌術後照射特に胸壁照射の可否については意見が分かれる．当科における症例は，県内複数の施設より病期，手術の根治度に応じての照射依頼に基づくもので，一部術後再発に対する照射も含まれる．

当科の放射線治療装置の特性に対応して，乳癌術後照射方法は歴史的には，ベータートロンの電子線，Co-60γ線，6MVX線を併用して行われてきた．1982年4月以降は，MEVATRON77及びML-15MIIIライナックの導入により最大30×30cmの均等な電子線照射野の利用が可能となり，ボーラス付加電子線一門照射が採用されて現在に至った．本照射法の利点は，ボーラスにより胸壁厚を補償して胸壁照射の肺被曝を減少させるとともに，鎖骨上下窩，傍胸骨部及び腋窩を同時に一門照射することにより照射野の重なりを避ける一方，全治療期間を5週間に短縮することにある．

乳癌術後照射の副作用としては，造血機能障害，皮膚障害，肋骨や鎖骨などの骨壊死及び肺障害があげられる．前3者については，1982年3月までの過去の自験例で臨床的に問題となる症例はほとんどなかった．肺障害についても同様に，問題となる症状を呈する例はなかったが，後述するようにX線学的にはかなりの頻度で病変が指摘され

ていた.

本研究では肺障害の実態をX線CT像により検討したが,全例についての肺障害の発生率は16/39=41%であった.この中三門照射は4/4で全例に障害を認めたので,一門照射に限ると12/35=34%であった.両画像の診断精度の差から単純X線像で認めずCT像にて初めて障害を指摘されたものが3例あった.したがって一門照射の単純X線像での発生率は9/35=26%であった.CT検査施行の頻度が高くなれば当然この障害発生率も上昇することが予想される.障害発生時期についても,同様の理由より,前述した平均135日(Std. Dev.:45.6, Std. Error:17.3)はもっと早い時期になる可能性はある.

1982年3月まで,当科における乳癌術後照射は,その時代の治療装置に対応して幾つかの方法が採られてきた.即ち6MVX線,Co-60γ線・(胸壁に対する切線照射を含む),及び6MeV電子線を併用する照射方法(以下多門照射とする)であった.この肺障害を単純X線像で検討できたのは67例であった.肺障害が6MVX線・6MeV電子線併用群で35/59=59%,Co-60γ線は4/8=50%,全例では34/67=58%に認めた.本研究での電子線一門照射では単純X線像での肺障害発生率は26%であるから,一門照射と多門照射の間に肺障害の発生率に関して有意差が認められた($p=0.0055$).

肺障害の程度はLibshitz & Shuman[6]の報告にしたがってCTパターンを5段階に分けた.夫々のCTパターンは障害の程度を反映するものと理解されるが,2回CT検査が施行された4例について各々のCTパターンの経時的変化を見ると,障害が進行しているものが2例,定常状態に止ったものが1例,及び軽快したものが1例という結果であった.広範囲の正常肺が原発巣と同じく60Gy以上も照射される肺癌例の場合,肺障害の回復は認めがたいのが通例である[8]が,乳癌例では障害はより軽度であり,肺障害が可逆的である症例も存在することが推定される.

障害発生部位は,線量分布と対比して高線量領域であることが明らかであった.電子線一門照射の場合,付加ボーラスは2.5cmの組織等吸収物質であるから,線量分布は電子線エネルギーに支配される.電子線エネルギー選択の適正度の項で述べたごとく,適正度が悪いほど障害発生が高率であった.特に胸壁厚を過大に評価し,エネルギー選択が不適当となり,そのためボーラス直下の肺野の障害が最も多かった.

前縦隔脂肪層の照射後の増加について田澤ら[7]はCTにて32例中20例発生を報告しており,本報でも4例中3例に認めた.しかし縦隔脂肪層が照射で増加する理由は不明である.

年齢については,電子線照射に関して松田らは60歳以上で発生率が高かったが,年齢とは必ずしも相関してない[2]という.我々も同様の結果を得た.

39例について,胸壁厚をCT像により測定した.手術術式により当然差があるが,元来この種のデータは極めて少なく[9],日本人については現在本研究のデータが唯一のものと考えられる.然しこの胸壁厚測定データは対象症例につきretrospectiveに得られたものであり,照射前にCT検査の施行されなかった場合もあり,電子線のエネルギーの選択が常にCTによる測定に基づいて行われた訳ではなかった.障害の多くは,胸壁厚を過大に見積り,高いエネルギーを選択するという方向で発生していることを反省したい.Fig. 5の胸壁厚のデータを念頭におく一方,照射前のCT検査による胸壁厚の把握が不可欠であると考えている.

今回検討した39例中の4例の三門照射例が全例高度の肺障害を呈したことは,照射野の重なり合いなどによるもので,反面,一門照射の妥当性を支持するものである.乳癌の治療,特に手術療法が,縮小手術,更には乳房温存の方向に進みつつある世界の情勢に対応して,日本の放射線治療も,外科,化学療法などとの関連でそれなりの改革を迫られている.本研究はその一歩手前の段階での,術後乳癌照射における電子線一門照射の地位を明らかにしたものであり,将来の発展への礎石の一つと考える.

5. まとめ

乳癌のボーラス付加術後電子線一門照射による

肺障害をCT像により検討し以下の結果を得た.

1) 35例中12例34%に肺障害を認めた.並行して検討した電子線三門照射では4例中全例に肺障害を認めた.但し臨床的に重篤な症状を呈したものはなかった.

2) 肺障害の発生部位は,ボーラス直下及びボーラス辺縁部の肺野に多く,これらは線量分布図と対比すると,80～100%の高線量領域であった.肺障害の程度を示すCTパターンでは軽度のものが2/3,中等度又は高度のものが1/3であった.

3) 肺障害の発生時期は照射開始から平均135日であった.

4) CT検査が2回施行された4例について,CTパターンの経時的推移から,障害の進行(2例),停滞(1例)と回復(1例)が見られた.

5) 高年齢に肺障害が生じる傾向がみられたが,障害発生群と非発生群とでは,統計的に有意差($p=0.36$)はなかった.

6) 39例のCT像から胸壁厚を測定した結果,手術術式による平均値が得られた.電子線エネルギーの選択及び経過観察のためのCT検査の不可欠なことを強調した.

文　献

1) 村上優子,宮内孝治,平田研二,他:電子線による乳癌術後照射,日本医放会誌,44: 103—104, 1984
2) 松田忠義,三浦剛夫:乳癌の電子線照射に伴ふ肺放射線症,日本医放会誌,30: 1137—1145, 1970
3) 佐藤幸夫:乳癌術後電子線照射による放射線肺炎,日本医放会誌,28: 1722—1723, 1968
4) 芹沢　昭:電子線による放射線性肺炎,日本医放会誌,29: 123, 1968
5) Kumar PP, Good RR, Jones EO, et al: Spine-sparing postmastectomy irradiation. Radiation Med 6: 17—22, 1988
6) Libshitz HI, Shuman LS; Radiation induced pulmoary change, CT findings. J Comput Assist Tomogr 8: 15—19, 1984
7) 田澤　聰,丸岡　伸,洞口正之,他:放射線肺障害のCT,臨放,30: 1447—1452, 1985
8) 加藤敏郎,鈴木健一郎,小池脩夫,他:原発性肺癌照射治療例の肺障害,日本医放会誌,35: 81—91, 1975
9) Baumgartner: Computertomographie des weiblichen Thorax nach Mastektomie, Strahlenther Onkol 167: 19—21, 1991