The University of Osaka
Institutional Knowledge Archive

Title	息止め3D-MRアンギオグラフィーによる腹腔動脈起始部の描出
Author(s)	竹内, 義人; 高橋, 健; 佐藤, 修 他
Citation	日本医学放射線学会雑誌. 1993, 53(5), p. 590-592
Version Type	VoR
URL	https://hdl.handle.net/11094/16017
rights	
Note	

The University of Osaka Institutional Knowledge Archive : OUKA

https://ir.library.osaka-u.ac.jp/

The University of Osaka

日本医放会：53 (5)，590-592，1993 (平5)

研究速報

息止め3D-MRアンギオグラフィーによる腹腔動脈起始部の描出

京都府立医科大学放射線医学教室

竹内　義人　高橋　健　佐藤　修　勝盛　哲也
加藤　雅宏　藤田　正人　成瀬　昭二　山下　正人
前田　知穂

(平成5年1月6日受付)

Three-Dimensional MR Angiography of the Celiac Artery with Single Breath Holding

Yoshito Takeuchi, Takeshi Takahashi, Osamu Satou, Tetsuya Katsumori, Masahiro Katou, Masato Fujita, Syouji Naruse, Masato Yamashita and Tomoho Maeda

Pepartment of Radiology, Kyoto Prefectural University of Medicine

Research Code No. : 209. 2, 508.9

Key words : *Three-Dimensional MR Angiography, Breath Holding, Celiac Artery, Median Arcuate Ligament*

We performed a three-dimensional MR angiography of the celiac artery with single breath holding. The measuring time was just twenty-three seconds. In four healthy volunteers, celiac arterys were visualized clearly, moved cephalad with expiration and caudad with inspiration. In two patients with the median arcuate ligament compression of the celiac artery, the degree of stenosis increased with deep expiration and decreased with deep inspiration.

Using this technique, we obtained different vascular images with each respiratory phase. This technique is considered to be a useful three-dimensional MR angiography in the abdominal region without respiratory artifacts.

はじめに

3D-FT法は1回のスキャンで3次元的にデータを取得する方法であり，その最大の利点は連続した薄いスライスをS/N比を向上させながら測定できることである[1]．しかし3D-FT法を用いたMRアンギオグラフィー（3D-MRA）では一般に撮影時間が長いため，呼吸の影響を受けやすい腹部領域への応用が難しかった．我々は，time of flight法による3D-MRAを1回の息止めで撮像できるように条件設定して，健常例と腹腔動脈起始部狭窄例を対象にして腹腔動脈起始部の描出を試みた．症例毎に深呼気位と深吸気位で別々の3D-MRAを撮影して，呼吸による腹腔動脈の描出のされ方の変化について検討した．

対　象

健常例4例とX線血管造影で横隔膜正中弓状靱帯の圧迫と考えられた腹腔動脈起始部狭窄例2例の計6例である．

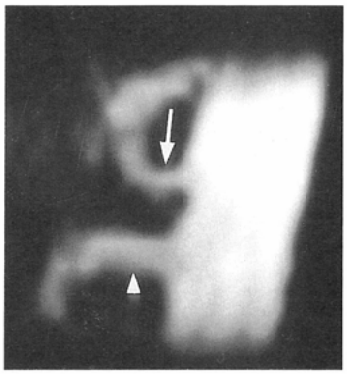

(A)

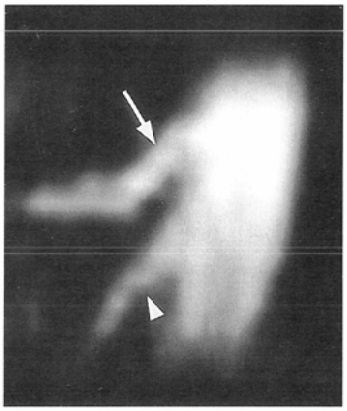

(B)

Fig.1　3D-MRA of the celiac artery in a healthy volunteer: The celiac artery (arrow) and SMA (superior mesenteric artery; arrow head), which were visualized definitely, moved; cephalad with deep expiration (A) and caudad with deep inspiration (B).

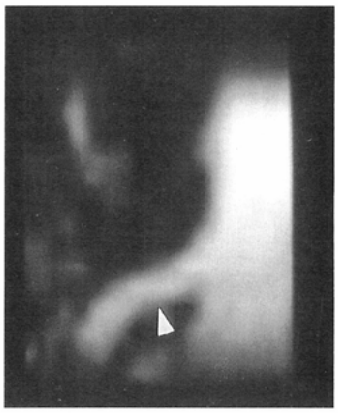

(A)

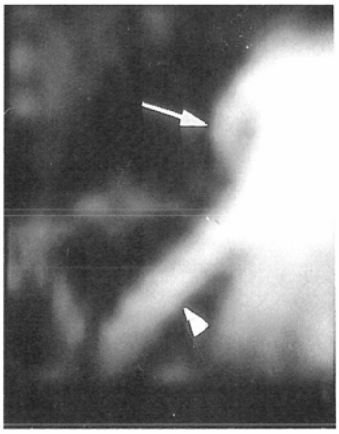

(B)

Fig.2　A case of the median arcuate ligament compression of the celiac artery: SMA (arrow head) was demonstrated clearly with deep expiration (A) and deep inspiration (B). The origin of the celiac artery (arrow) could be detected only with deep inspiration.

方　法

使用機種はMagnetom　H 15 (Siemens 1.5 T) である．3D-FISP法を用い水平断で信号採取した．撮影条件は，20/7/25 or 20°/1 (TR/TE/FA/excitation)，field of view (FOV) 25～30 cm, matrix 64×128, スラブ厚48 mmで16分割とした．1/2～3/4のrectangular FOVを併用した．1回の撮像時間は23秒である．検査前に腹式呼吸を十分に指導し，深呼気位，深吸気位で別々に3D-MRAを撮像した．静脈や門脈系の信号を避けながら最大値投影法を用いて画像処理し，主に腹腔動脈の側面方向から読影した．

結　果

腹腔動脈起始部は上腸間膜動脈 (SMA) とともに，全ての健常例で明瞭に描出され，深吸気位で尾側に，深呼気位で頭側に移動した (Fig.1)．腹腔動脈起始部狭窄例2例では，腹腔動脈起始部は深呼気位では描出されず，深吸気位で描出された．一方，SMAはどちらの呼吸位とも良好に描出され，健常例と同じ呼吸性移動がみられた (Fig.2, 3)．

考　察

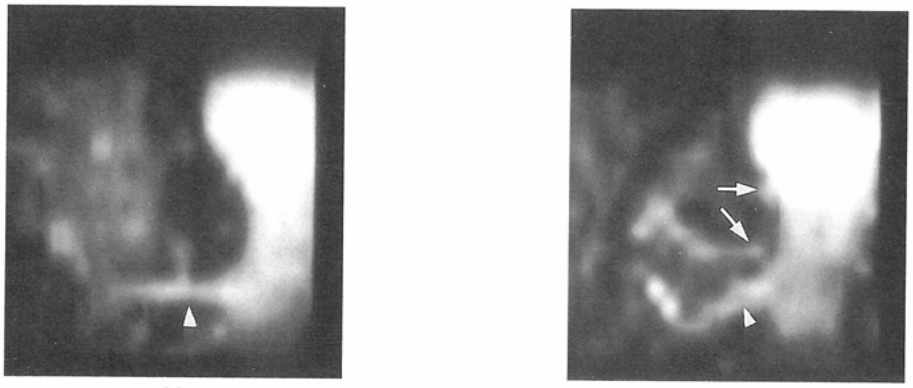

(A)　　(B)

Fig.3　Another case : The celiac artery (arrow) was visualized with deep inspiration (B), and not visualized with deep expiration (A). SMA - arrow head. MRA findings were the aforementioned as Fig.1, which suggested that the degree of stenosis increased with expiration.

撮影時間の短縮を図るため，TRの短縮，位相エンコーディング回数を少なくする，など工夫した．後者に伴う空間分解能の劣化を抑えるため，FOVを小さくして，さらにrectangular FOVを併用した．これによりボクセルサイズは平均2.15×2.45×3.00 mmと向上した．1回撮影時間は23秒に短縮され，息止めは深呼気，深吸気とも全例で可能であった．

この撮影方法を用いて，呼吸により腹腔動脈起始部の描出がどのように変化するかをみるために，症例毎に深呼気位と深吸気位で別々の3D-MRAを撮影し，健常例と腹腔動脈起始部狭窄例で比較した．健常例では腹腔動脈起始部は明瞭に描出され，SMAと共に呼吸性の移動が認められた．腹腔動脈起始部狭窄例では，深吸気位の3D-MRAで認められた狭窄が，深呼気位でさらに強くなる所見が得られた．これは，正中弓状靱帯の圧迫による腹腔動脈起始部狭窄例の大動脈造影所見と同等の所見を示していると考えられた[2]．

息止め3D-MRAは胸腹部領域とも造影剤を用いた方法が報告されているが[3,4]，呼吸による描出の変化を言及した報告はない．今回報告した撮影法では，呼吸性アーチファクトを最小限に抑えて，高い空間分解能を有する3D-MRAが撮像できる．また，腹部領域では正中弓状靱帯による腹腔動脈起始部狭窄例の他にも，呼吸性の変化を受けるような病態の存在が予想されることを考えると，いろいろな呼吸位で別々の3D-MRAを撮影できることは大きな特長といえる．今後，本法の腹部領域への幅広い活用が期待される．

文　献

1) 成瀬昭二：3D-FT法．誰にもわかるMRI―撮影原理から検査・読影まで―：130-139，1991，秀潤社，東京
2) Reuter SR : Accentuation of Celiac Compression by the Median Arcuate Ligament of the Diaphragm During Deep Expiration. Radiology 98 : 561-564, 1971
3) 戸上泉，三谷政彦，北川尚広，他：3次元撮像法を用いた肺のMR Angiography．日本医放会誌．52：1602-1604，1992
4) 加藤勝也，戸上泉，北川尚広，他：MR Angiographyによる腎動脈の検討．日磁医誌．12 (suppl.2)：171，1992