The University of Osaka
Institutional Knowledge Archive

Title	転移性肝腫瘍に対するFLASHとFISPを用いた高速イメージング-T1およびT2*強調画像の至適条件の検討-
Author(s)	大竹, 正一郎; 松尾, 導昌; 玉木, 恒男 他
Citation	日本医学放射線学会雑誌. 1991, 51(1), p. 19-32
Version Type	VoR
URL	https://hdl.handle.net/11094/16046
rights	
Note	

The University of Osaka Institutional Knowledge Archive : OUKA

https://ir.library.osaka-u.ac.jp/

The University of Osaka

日本医放会誌：51（1），19—32，1991（平3）

転移性肝腫瘍に対するFLASHとFISPを用いた高速イメージング
—T1およびT2*強調画像の至適条件の検討—

天理よろづ相談所病院放射線科
* 同　MRセンター
** 名古屋市立大学医学部放射線医学教室

大竹正一郎　松尾　導昌*　玉木　恒男**　左野　明
西澤　貞彦　村上　昌雄　三木　幸雄　川上　光一
三村　文利　正田　智也　小山　雅司　宮本　信一
松本　純明　小島　芳夫　黒田　康正

（平成2年2月16日受付）
（平成2年6月11日最終原稿受付）

Fast MR Imaging of Liver Metastasis using FLASH and FISP
—Optimal Sequences for T1- and T2*-Weighted Images—

Shoichiro Otake, Michimasa Matsuo*, Tsuneo Tamaki**, Akira Sano, Sadahiko Nishizawa, Masao Murakami, Yukio Miki, Kouichi Kawakami, Fumitoshi Mimura, Tomoya Masada, Masashi Koyama, Shinichi Miyamoto, Sumiaki Matsumoto, Yoshio Kojima and Yasumasa Kuroda
Department of Radiology, Tenri Hospital
*MR Center, Tenri Hospital
**Department of Radiology, Nagoya City University Medical School

Research Code No. : 514.9

Key Words : MR imaging, Liver neoplasms, Gradient echo, FLASH, FISP

This paper deals with a study to obtain the optimal sequence of gradient echo (GE) for T1- and T2*-weighted images similar to T1- and T2-weighted images of spin echo (SE). Two GE sequences, fast low angle shot (FLASH) and fast imaging with steady-state precession (FISP), were performed in 15 cases of liver metastasis in various combination of flip angle (FA), repetition time (TR), and echo time (TE). The optimal combinations were summarized as follows: 1) T1-weighted FLASH image with FA of 40°, TR of 22 msec and TE of 10 msec, 2) T1-weighted FISP image with FA of 70°, TR of 100 msec, TE of 10 msec, 3) both T2*-weighted FLASH and FISP images with FA of 10°, TR of 100 msec and TE of 30 msec.

Not only to provide the adequate T1- and T2*-weighted images but also to enable breath-holding MR imaging, GE sequences can optionally take place SE in cases of deteriorated images caused by moving artifacts. Other applications support the re-examination and further detailing when required, conveniently rather in short time.

はじめに

現在，magnetic resonance（MR）検査ではあくまでspin echo（SE）法による撮像が基本である．しかし撮像時間が長いために腹部領域では呼吸運動，血流，腸管の蠕動などに起因するアーチファクトによって十分な画質が得られないということがしばしば経験される[1)~4)]．この際，SE法で再検査を行うとすれば，さらに検査時間が延長することになる．また，画質上十分に撮像された場合でも，なお付加的な必要情報を得るためにSE法を繰り返し行うことは同様な結果を招き，特にT2強調画像の追加では問題が多い．

その一対策として，高速撮像法であるgradient echo（GE）法が活用されている[5)~9)]．しかし，本法をSE法の代用，ないしは便宜的併用として用いるためには，SE法のT1強調，T2強調画像に近いコントラストを描出するようなflip angle(FA)，repetition time（TR），echo time（TE）の設定が望ましい．そのため，我々は転移性肝腫瘍を対象にして，2種類のGE法，FLASH（Fast Low Angle Shot）とFISP（Fast Imaging with Steady-state Precession）[10)11)]において，現時点で最も適切な3つのパラメータを検索したので報告する．

対象および方法

対象は臨床的または組織学的に診断された転移性肝腫瘍15例で，全例SE法のT1強調画像で低信号，T2強調画像で高信号を呈した症例である．原発部位は大腸4例，乳腺3例，胃2例，肺2例と胆嚢，膵臓，甲状腺，上顎洞各1例である．性別による内訳は男8例，女7例，年齢は29～76歳（平均年齢53歳）である．MR装置はSiemens Magnetom M-10（1.0Tesla）の超伝導型を使用した．

今回用いたFLASHとFISPのパルス系列をFig. 1に示す．FLASHとFISPにおいては全例で呼吸停止下で撮像を行った．各症例に用いた撮像パラメータをTableに示す．FAは10°から90°の範囲で変化させた．TRの下限は現時点で本装置にて設定可能な最短の22msecである．上限は呼吸停止時間を長くても30秒とするため，通常は100msecとした．しかし一部の症例では150msecを用い，その際には撮像マトリックスを128×256，

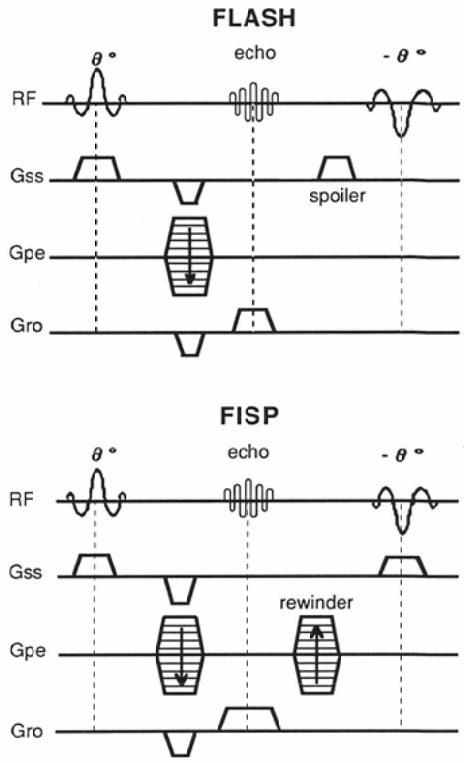

Fig. 1 Illustration of FLASH and FISP GE sequence. Spoiler gradient pulse is designed to destroy residual transverse magnetization prior to next RF pulse. Rewinder gradient pulse enables steady state magnetization to develop. Gss: slice-selection gradient. Gpe: phase-encoding gradient. Gro: read-out gradient.

表示マトリックスは256×256で行い，撮像時間および呼吸停止時間を半分とした．それ以外の撮像では撮像マトリックスを256×256，表示マトリックスは256×512で行った．TEは10msecから87msecの範囲で変化させた．平均加算はTRの短い場合は2回，長い場合は1回としたため，呼吸停止時間は最短がTRが22msecで2回の平均加算をした場合の約12秒から，最長はTRが100msecで1回の平均加算を行った場合の約26秒である．呼吸停止の前に数回の深呼吸を行ったのち，軽い吸気位で呼吸を停止させて撮像した．スライス厚は8mmで行った．

SE法は全症例でT1強調，T2強調画像を撮像した．T1強調画像はTR＝600msec，TE＝15msec，

Table Patients with liver metastasis examined by fast imaging with various parameters

Case	Age/Sex	Primary site	FLASH				FISP			
			FA	TR	TE	Contrast	FA	TR	TE	Contrast
1	67/M	Lung	10,20,30,40*,50,60,70,80,90	22	10	T1-W	10,30,40,50,70*,90	100	10	T1-W
			40	22*,40*,60*,80*,100*	10	T1-W	70	24,40,60,80†,100*	10	T1-W
			40	100	10*,20,30,40,50,60,70,80	T1-W	70	100	10,20,30*,40,50,60	T2*-W
2	45/M	Colon	10,40*	22	10	T1-W	40,70*,90	22	10	T1-W
			10	27,30,50,100*	30	T2*-W	10	100	16,30*,40	T2*-W
			10	100	16,18,20,30*,40†	T2*-W				
3	60/M	Colon	10,20,30,40*,50†,60,70,80,90	22	10	T1-W	10,40,70*	100	10	T1-W
			10	100	30	T2*-W	10	100	30	T2*-W
4	56/M	Stomach	10,40*	22	10	T1-W	70	22,40,60,80†,100*	10	T1-W
			10	100	30*,40†	T2*-W	70	100	10*,20,40,60,80	T1-W
							10	100	10,20,30*,40	T2*-W
5	55/F	Gallbladder	10,40*	28	16	T1-W	70	22,40,60,80,100*	10	T1-W
			40	22*,40*,60*,80*,100*	10	T1-W	10	100	30	T2*-W
			10	100	30	T2*-W				
6	65/F	Pancreas	10,20,30,40*,50,60,70,80,90	22	10	T1-W	10,40	22	10	(−)
							10	100	10,30*,40	T2*-W
7	76/M	Lung	10,30,40*,50†,70,90	22	10	T1-W	10	100	10,30*,40	T2*-W
8	52/F	Breast	40	22	10	T1-W	10,20,30,40,50,60†,70*,80,90	100	10	T1-W
			10	100	30	T2*-W	10	100	30	T2*-W
9	29/F	Breast	70	100	10	(−)	10,20,40,70*,90†	100	10	T1-W
							70	22,100*,150†	10	T1-W
							70	100	30	T2*-W
10	44/M	Stomach	10,40*,70	22	10	T1-W				
			10*,20,30,40,50	100	30	T2*-W				
			10	100	20,30*,40,50,60,70,87	T2*-W				
11	49/F	Thyroid	10,40*	22	10	T1-W	10,40	22	10	(−)
			10	100	10,30*,40†	T2*-W	10	100	10,30*,40†	T2*-W
12	38/F	Breast	10,30,40*	27	16	T1-W	10,40*	22	10	T1-W
			10	100	10,30*,40	T2*-W	10	100	10,30*,40	T2*-W
13	48/M	Maxillary sinus	40	22	10*,16†	T1-W	70	100	10*,16	T1-W
			10	100	30	T2*-W	10	100	30	T2*-W
14	45/F	Colon	10,40*,70	22	10	T1-W				
			10	100	20,30*,40†,50,70	T2*-W				
15	68/M	Colon	10,40*,70	22	10	T1-W				
			10	100	16,20*,30†,40,50,60,70	T2*-W				

Note. − (*) : Optimal parameter of all tested.
(†) : The second optimal parameter.
(-) : Unsuitable tissue-contrast for T1- or T2*-W.

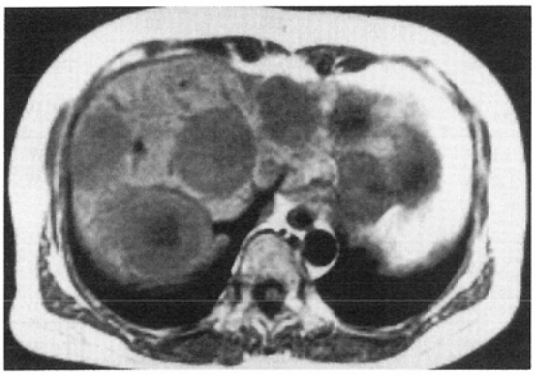

a)

b)

c)

Fig. 2 (Case 8). A 52-year-old female with metastases from the breast. a) T1-weighted SE image obtained with TR of 600 msec and TE of 15 msec. b) FLASH sagittal image obtained with FA of 40°, TR of 22 msec, and TE of 10 msec. c) FISP image obtained with FA of 70°, TR of 100 msec, and TE of 10 msec. Both GE images show similar tissue-contrast to SE image.

平均加算は4回，T2強調画像はTR＝2,000msec，TE＝70msec，平均加算は1回とした．スライス厚はともに8mmでスライス間隔は3.2mmである．撮像マトリックスは256×256で表示マトリックスは256×512にて行った．

検討には3人の放射線科医がたずさわり，各症例ごとにSE法のT1強調画像，T2強調画像における腫瘍と正常肝実質との組織コントラストに最も近いコントラストを呈するGE法のパラメータを決定した．評価した3人の意見が異なった場合には多数であった方を採用し，少数であった方も並記した．

結　果

SE法のT1強調画像，T2強調画像に近いコントラストを呈したGE法のパラメータをTable内に示す．15例の検討の結果，至適であるとの評価を最も受けたパラメータを以下に示す．

FLASHによるT1強調画像のFAは40°が最も適した．TRは検討範囲では視覚的に組織コントラストに明らかな影響を及ぼさなかった．TEは

a)

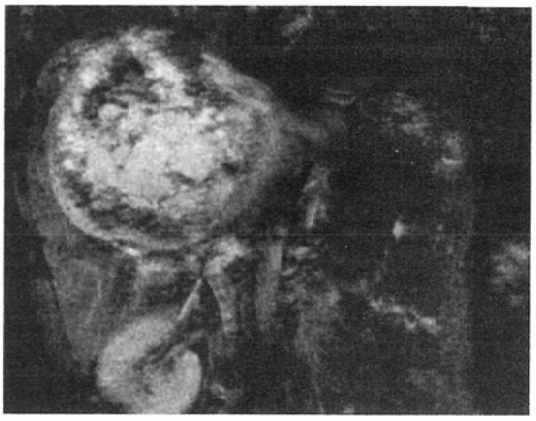

b)

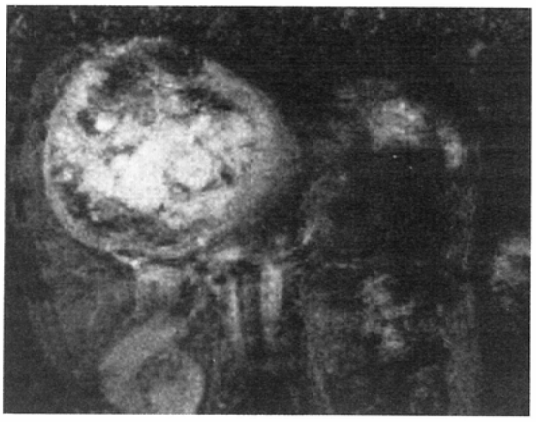

c)

Fig. 3 (Case 11). A 49-year-old female with metastasis from the thyroid. a) T2-weighted SE image obtained with TR of 2000 msec and TE of 70 msec. b) FLASH coronal image obtained with FA of 10°, TR of 100 msec and TE of 30 msec. c) FISP image obtained with FA of 10°, TR of 100 msec and TE of 30 msec. Both GE images provide more detailed structures of the lesion than SE image.

10msecが適した．FISPでのT1強調画像のFAは70が最も適した．TRは100msecから150msecでT1強調のコントラストが得られた．TEは10msecが最も適した(Fig. 2)．FLASHとFISPでのT2*強調画像は両者ともFAは10°，TRは100msec，TEは30msecが最も適していた(Fig. 3)．

以下にFLASH，FISPにおいて，各パラメータの変化が組織コントラストに及ぼす影響について述べる．

(I) FLASH

1．FAの変化による影響：FAを10°から90°まで変化させると，FAが10°では腫瘍は正常肝実質より高信号を呈し，T2*が強調された．FAが30°から40°では両者の関係は逆転して腫瘍が正常肝実質より低信号に描出され，T1を強調した組織コントラストとなった．FAが40°以上ではT1の差が

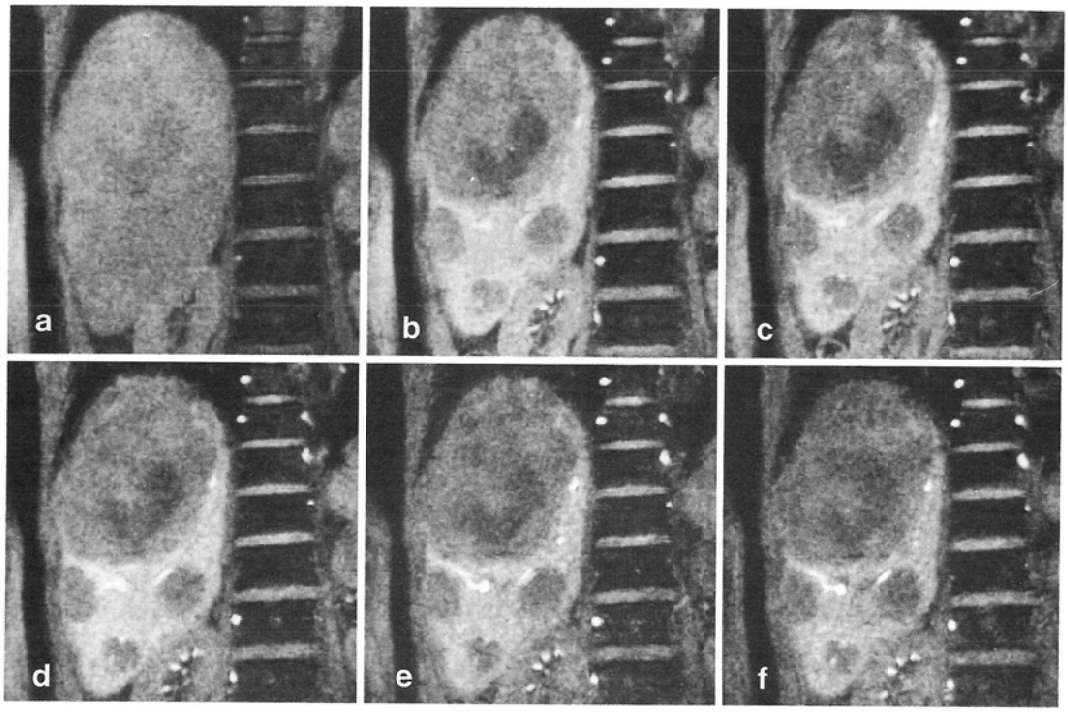

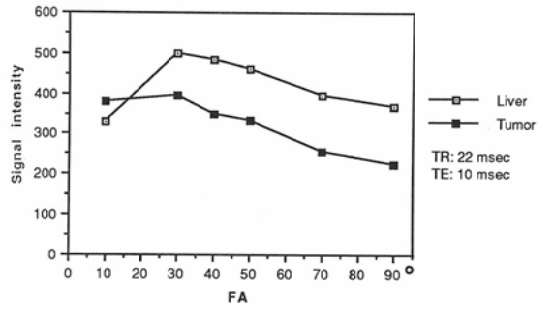

g)

Fig. 4 (Case 7). A 76-year-old male with metastases from the lung. Coronal FLASH images obtained with TR of 22 msec, TE of 10 msec, and FA of a) 10°, b) 30°, c) 40°, d) 50°, e) 70° and f) 90°. g) Signal intensity curves of FLASH as a function of FA.

さらに強調されたが，FA の増大につれて全体の信号強度は徐々に低下してノイズが目立った（Fig. 4）．FLASH の T1強調画像には全体にある程度高い信号強度が得られ，しかも T1強調のコントラストが得られる40°が最も適した．T2*強調画像には T1の影響の少ない10°が適した．

2．TR の変化による影響：TR を100msec 以下で増加させると全体の信号強度の増強は見られたが，腫瘍と正常肝実質とのコントラストには視覚的に明らかな影響はなかった（Fig. 5）．

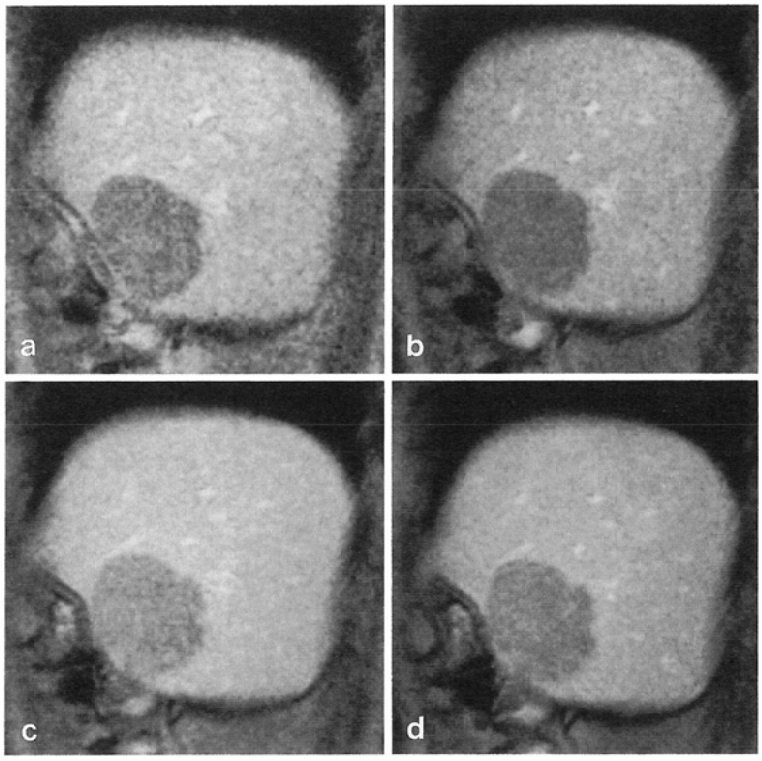

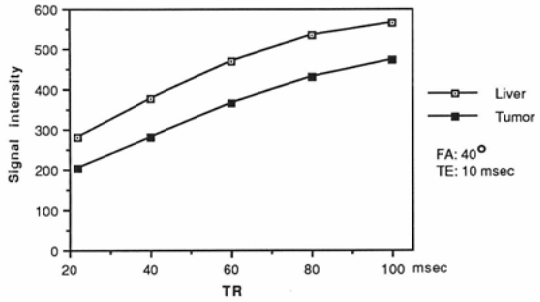

e）

Fig. 5 （Case 1）. A 67-year-old male with metastasis from the lung. Sagittal FLASH images obtained with FA of 40°, TE of 10 msec, and TR of a）22, b）40, c）60, d）80 msec. Tumor shows more decreased intensity than normal liver parenchyma in each TR. e）Signal intensity curves of FLASH as a function of TR. Signal intensities of both tumor and normal liver parenchyma are increased at longer TR.

3. TEの変化による影響：FLASHにてTEを変化させると，TEが10msecでは腫瘍は低信号を呈し，TEが30msecから40msecにて腫瘍は高信号を呈した．TEをさらに延長させると腫瘍はより高信号で描出されたが，正常肝実質の信号は著しく低下した(Fig. 6)．T1強調画像には10msecが適し，T2*強調画像には30msecが最も適した．

(II) FISP

1. FAの変化による影響：FAを10°から90°まで変化させると，10°から20°では腫瘍は高信号を呈し，40°から腫瘍は低信号を呈した．さらに90°までFAを増加させるとT1強調の効果は増大したが，信号強度は全体に低下した(Fig. 7)．FISPのFAは70°でT1強調の効果と十分な信号強度が得られた．T2*強調画像には10°が適した．

2. TRの変化による影響：FISPにおいてTR

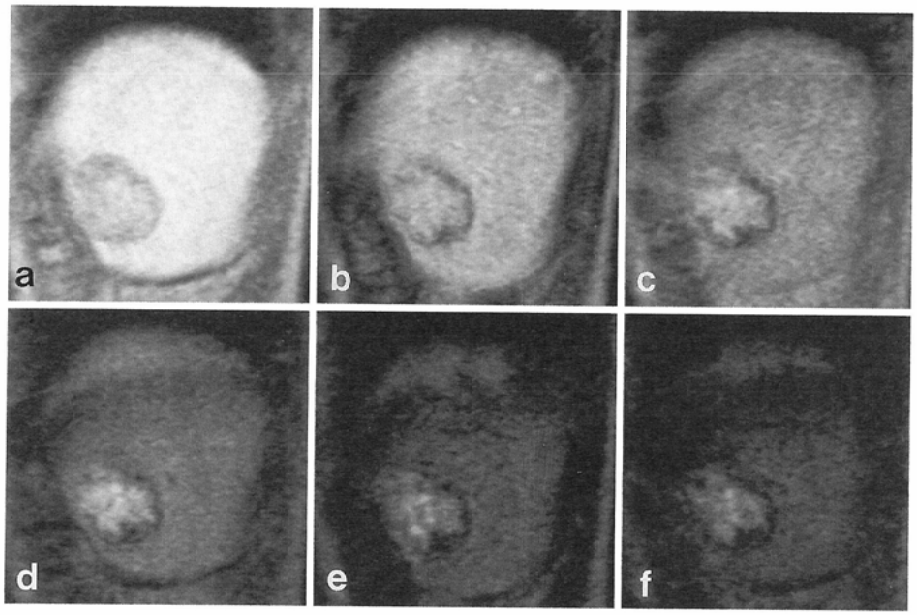

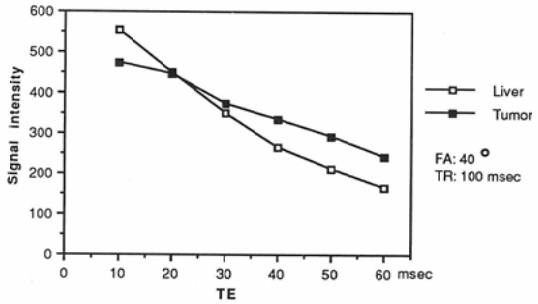

g)

Fig. 6 (Case 1). A 67-year-old male with metastasis from the lung. Sagittal FLASH images obtained with FA of 40°, TR of 100 msec, and TE of a) 10, b) 20, c) 30, d) 40, e) 50 and f) 60 msec. Tumor shows slightly decreased intensity at TE of 10 msec. According to the increasing TE, tumor shows gradually increased intensity. However image noise is also increased. g) Signal intensity curves of FLASH as a function of TE. Relationship between tumor and normal liver parenchyma is inverted at TE of 20 msec.

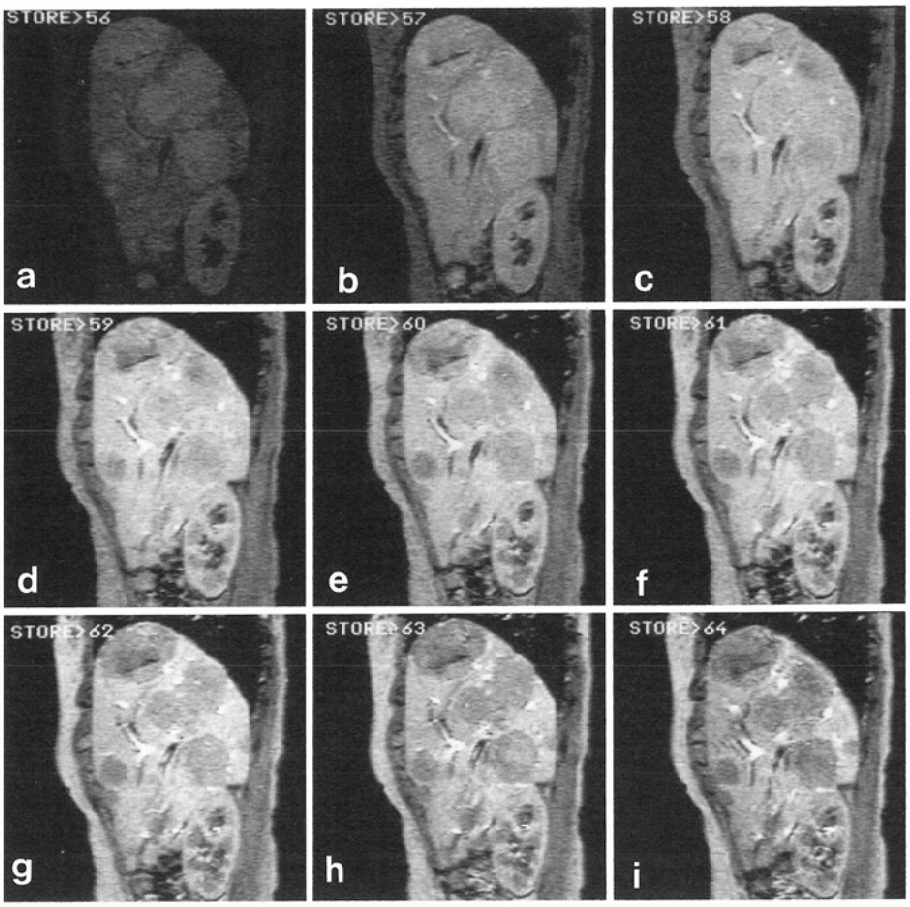

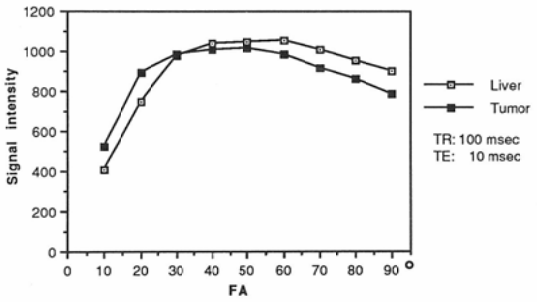

j)

Fig. 7 (Case 8). A 52-year-old female with metastases from the breast. Sagittal FISP images obtained with TR of 100 msec, TE of 10 msec, and FA of a) 10°, b) 20°, c) 30°, d) 40°, e) 50°, f) 60°, g) 70°, h) 80° and i) 90°. Tumors show more increased intensity than normal liver parenchyma at FA of 10° and 20°. According to the increasing FA, tumors show decreased intensity. j) Signal intensity curves of FISP as a function of FA.

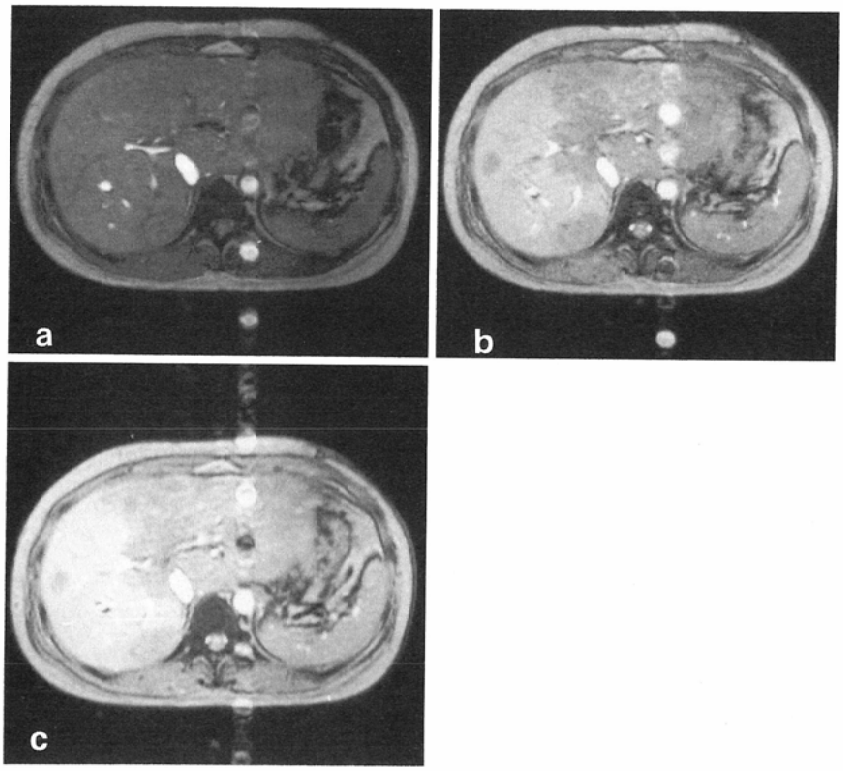

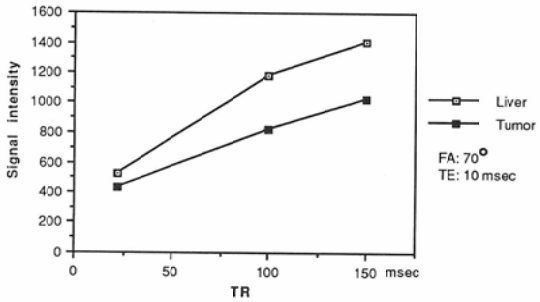

d)

Fig. 8 (Case 9). A 29-year-old female with metastases from the breast. FISP images obtained with FA of 70°, TE of 10 msec, and TR of a) 22 msec, b) 100 msec and c) 150 msec. The lesions in the entire left lobe and the right lobe show decreased intensity at FA of 100 msec and 150 msec. d) Signal intensity curves of FISP as a function of TR.

を延長させると，腫瘍と正常肝実質の信号強度は共に増加し，また腫瘍は低信号領域として描出されてT1が強調され，両者のコントラストは増大した．TRを150msecまで延長するとさらにT1が強調された(Fig. 8)．しかし150msecのTRで呼吸停止下において撮像するにはマトリックスを減らす必要があり，解像度が低下するためFISPのT1強調には100msecが最も適した．T2*強調画像には最も適切なTEであった30msecの時点での全体の信号強度を保つことができる100msecが適した．

3．TEの変化による影響：FISPにてTEを変

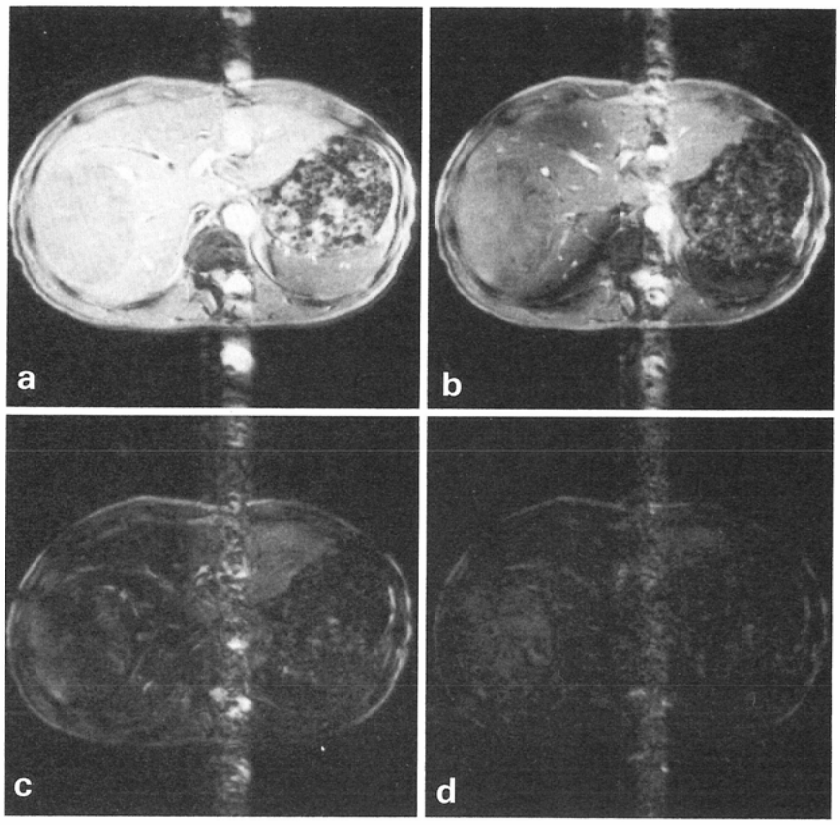

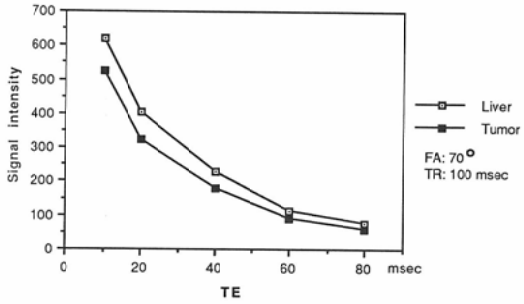

e)

Fig. 9 (Case 4). A 56-year-old male with metastasis from the stomach. FISP images obtained with FA of 70°, TR of 100 msec, and TE of a) 10 msec, b) 20 msec, c) 40 msec and d) 60 msec. Sufficient image quality is obtained at TE of 10 msec. Signal level is much reduced at TE of 40 msec. e) Signal intensity curves of FISP as a function of TE between 10 msec and 80 msec.

化させると，TE が10msec では T1が強調されて腫瘍は低信号に描出された．TE を延長させると T1強調の効果が減少し，30msec で T2*が強調された(Fig. 9)．FISP の TE は T1強調画像には10 msec，T2*強調画像には30msec が最も適した．

考　察

GE 法は SE 法のように180°パルスを用いないために短時間スキャンが可能で，呼吸停止下での

撮像が容易となる[5]．GE法の撮像パラメータにはTR，TEに加えてFAがあり，それらの組み合わせで得られる組織コントラストは複雑である[6)~8)]．これまでパラメータの中でFAの影響に関する報告は多いが，TR，TEに関して検討した報告は少ない[12)~14)]．しかしそれらも実際の症例における検討ではなく，信号強度式の近似式から理論的に得られる信号の強さやコントラストを検討した報告が多い．ところがT2*値はT2値以上に実際の症例や使用する装置によって大きく影響されるため[9]，計算式上での正確な予測は困難である．今回のように実際の臨床例を用いてFA, TR, TEを変化させて撮像し，検討した報告は我々の知る範囲では初めてである．

今回はFLASHとFISPという2種類のGE法を用いた．FLASHではechoをread outしたのちに次のTRに移る前にslice selection方向にspoiler pulseを印加することによって，横方向に残存する磁化成分を消去する[6)10)14)]．したがって残存するT2*の影響が次のTRに反映されないために，相対的にT1強調という性格を持つ．一方，FISPではrephasingのためのいわゆるrewinder pulseをphase encode方向に使用している[11]．そのために横方向の磁化ベクトルの一部が次のTRでは縦方向のベクトルに加算されるために強い信号強度が得られるが，その信号の増大はT2*が強調されたことにほかならない．したがってFISPはFLASHよりも相対的にT2*強調の効果を持つ撮像法といえる．

FAはT1，T2*強調画像を得るために選択できるTR，TEに次ぐ第3のパラメータで，一般的にはFAが小さいと縦緩和の差の影響が少なくなるためにT2*が強調され，大きいとその逆でT1が強調される[7)8)]．この傾向は次のTRに横方向の磁化の影響が及びにくいSE法や，GE法の中でもspoiler pulseを用いるFLASHで当てはまる．ところがFISPにおいてはTR<<T2という短いTRを用いるといわゆるsteady state free precessionの状態となり[11]，FAが大きいということがT2*の差を生じさせ，T2*強調の効果を生む結果となって非常に複雑である．

今回のFAの検討ではFLASHでは40で最もT1を強調することが出来たが，FISPではさらに大きなFAが必要で70°程度が適していた．この理由として，FISPは上記のようにFLASHよりもT2*強調の性格を持つためにさらにT1を強調する必要があり，FLASHより大きなFAが必要と考えられる．

TEに関しては，同じFA，TRであれば短いTEでT1強調画像，長いTEでT2*強調画像が得られた．この理由はSE法と同様である．しかしさらに長いTEでは信号レベルが非常に小さくなり，ノイズが目立つためにGE法におけるTEの限界は40msecまでと考えられた．

SE法ではTRが長いと縦緩和の違いによる影響が少なくなるためにT1の差が少なくなり，相対的にT2強調になる．今回の検討ではFLASHではTRを100msec以内で長くすることは信号強度を大きくする効果はあるが，視覚的に明らかなT2*強調の効果はなかった．しかしTRが長くなると呼吸停止が不十分となり，かえって画像が劣化することがあるため，実際の撮像では短い22msecの撮像で行った．FLASHのT1強調画像では10msecという短いTEが適するので，縦方向の磁化の回復をあまり大きくしなくても良好な画質が得られ，TRは22msecで十分であった．しかしTEが30msecとある程度長いFLASHのT2*強調画像を得る際には，全体の信号強度を大きくするために長いTRである100msecが必要であった．FISPのTRはT2*強調画像においてはFLASHと同じ100msecが適していた．しかしFISPのT1強調画像はFLASHのように22msecという短いTRでは得られず，100msecは必要であった．この理由として，短いTRではまだ横方向の磁化が残存しており，FISPではFLASHと違ってそれがspoilされず，その結果，T2*が強調される．ところがTRが長くなると，横方向の磁化は減少するため，次のTRに反映するT2*の影響が低下する．そのためFISPでT1を強調するには，ある程度の長いTRが必要と考えられた．

今回は対象として肝腫瘍の中でも転移性肝腫瘍を選択したが，その理由は転移性肝腫瘍は一般に

T1強調画像にて低信号，T2強調画像にて高信号を呈するため，T1強調，T2強調のバランスを視覚的に把握しやすかったからである．しかし決定したGE法のパラメータは肝細胞癌や血管腫などの他の肝腫瘍にも応用することは可能で，GE法で得られた組織コントラストからSE法におけるコントラストの推測が可能である．

GE法による腫瘍の検出率に関しては，今回は検討を加えていない．SE法でも小さな腫瘍では部分容積現象やスライス間隔のために描出されない可能性がある．その場合，SE法を用いた再検査は難しいが，GE法なら撮像を繰り返すことも容易である．またSE法にて疑わしい所見が得られた際には，他の方向から撮像して病変の存在を確認するということもGE法では十分に可能である．

GE法の欠点として局所磁場の不均一性の影響を受けやすいということがある[9]．そのため腸管ガスの周辺には磁化率の違いによるアーチファクトによって画像の劣化が見られ，病変が近い症例では診断の妨げとなることがある．また大動脈や下大静脈内の血流から独特のアーチファクトも見られるため，撮像の際には裁断面の選択やphase encode方向の変更，presaturation techniqueの応用といった工夫も必要である[14)~17)]．それらによって今回の報告のように呼吸停止下で肝腫瘍のT1強調画像とT2*強調画像が撮像可能である．

結　語

1）転移性肝腫瘍15例をFLASHとFISPにて撮像し，FA，TR，TEの変化が組織コントラストに及ぼす影響について検討した．

2）SE法の組織コントラストに最も近いパラメータはFLASHのT1強調画像ではFA＝40°，TR＝22msec，TE＝10msecが，T2*強調画像はFA＝10°，TR＝100msec，TE＝30msecが最も適していた．FISPのT1強調画像はFA＝70°，TR＝100msec，TE＝10msecで，T2*強調画像はFA＝10°，TR＝100msec，TE＝30msecが最も適していた．

3）GE法は上記の設定条件で撮像すると，呼吸によるアーチファクトがなく，SE法のコントラストに近い画像が短時間で得られ，臨床的に有用と考えられた．

尚，本論文の要旨は第17回断層映像研究会，第48回日本医学放射線学会総会にて発表した．

文　献

1）Ehman RL, McNamara MT, Pallack M, et al: Magnetic resonance imaging with respiratory gating: Techniques and advantages. AJR 143: 1175—1182, 1984
2）Lewis CE, Prato FS, Drost DJ, et al: Comparision of respiratory triggering and gating techniques for the removal of respiratory artifacts in MR imaging. Radiology 160: 803—810, 1986
3）Pattany PM, Phillips JJ, Chiu LC, et al: Motion artifact suppression technique (MAST) for MR imaging. J Comput Assist Tomogr 11: 369—377, 1987
4）Edelman RR, Atkinson DJ, Silver MS, et al: FRODO pulse sequences: A new means of eliminating motion, flow, and wraparound artifacts. Radiology 166: 231—236, 1988
5）Edelman RR, Hahn PF, Buxton R, et al: Rapid MR imaging with suspended respiration: Clinical application in the liver. Radiology 161: 125—131, 1986
6）Haase A, Frahm J, Matthaei D, et al: FLASH imaging. Rapid NMR imaging nsing low flip-angle pulses. J Magn Reson 67: 258—266, 1986
7）Mills TC, Ortendahl DA, Hylton NM, et al: Partial flip angle MR imaging. Radiology 162: 531—539, 1987
8）Winkler ML, Ortendahl DA, Mills TC, et al: Characteristics of partial flip angle and gradient reversal MR imaging. Radiology 166: 17—26, 1988
9）Haacke EM, Tkach JA, Parrish TB: Reduction of T2* dephasing in gradient field-echo imaging. Radiology 170: 457—462, 1989
10）Frahm J, Haase A, Matthaei D: Rapid NMR imaging of dynamic processes using FLASH technique. Magn Reson Med 3: 321—327, 1986
11）Oppelt A, Graumann R, Barfuβ H, et al: FISP—A new fast MRI sequence. Electromedica 54: 15—18, 1986
12）Buxton RB, Edelman RR, Rosen BR, et al: Contrast in rapid MR imaging: T1- and T2-weighted imaging. J Comput Assist Tomogr 11: 7—16, 1987
13）Bydder GM, Payne JA, Collins AG, et al: Clinical use of rapid T2 weighted partial saturation sequences in MR imaging. J Comput

Assist Tomogr 11 : 17—23, 1987
14) Unger EC, Cohen MS, Gatenby RA, et al : Single breath-holding scans of the abdomen using FISP and FLASH at 1.5T. J Comput Assist Tomogr 12 : 575—583, 1988
15) Felmlee JP, Ehman RL : Spatial presaturation : A method for suppressing flow artifacts and improving depiction of vascular anatomy in MR imaging. Radiology 164 : 559—564, 1987
16) Otake S, Michimasa M, Yasumasa K : Distinction of hepatic vein from portal vein by MR imaging. J Comput Assist Tomogr 14 : 201—204, 1990
17) Winkler ML, Thoeni RF, Luh N, Kaufman L, Margulis AR : Hepatic neoplasia : Breath-hold MR imaging. Radiology 170 : 801—806, 1989