骨腫瘍の核医学的診断の原理

—— 腫瘍イメージングと骨格イメージング ——

東北大学抗酸菌病研究所放射線医学部門
奥山 信一　伊藤 安彦*　佐藤多智雄
高橋 邦文　松沢 大樹

(昭和50年2月6日受付)

Tumor Imaging and Skeletal Imaging in Bone Carcinoma: an Experimental Demonstration.

Shinichi Okuyama, Yasuhiko Ito*, Tachio Sato, Kunibumi Takahashi and Taiju Matsuzawa
Department of Radiology and Nuclear Medicine, The Research Institute for Tuberculosis, Leprosy and Cancer, Tohoku University, Sendai 980, Japan

Code number.: **731**
Key Words: *Experimental bone tumor, Bone and tumor imaging, ^{67}Ga; ^{99m}Tc-bleomycin.*

Radiostrontium and ^{99m}Tc pyrophosphate accumulate in the bone that is being reacting to tumor invasion. These were not deposited in the experimental rabbit V2 bone tumor itself. On the contrary ^{67}Ga and ^{99m}Tc bleomycin deposited in the tumor as well as in the reacting bone. This discrimination of tumor affinity from skeletal delineation was illustrated by radioisotopic imaging. The finding appears to imply that scanning with ^{67}Ga and ^{99m}Tc bleomycin would be a great help in early diagnosis of bone metastases and in delimiting fields of surgery and teletherapy in the absence of detectable radiographic abnormalities.

はじめに

Sr 核種，標識リン酸化合物等は，骨の Ca，リン酸と効果的に入れかわるので，scintigraphy で骨格イメージを得ることができる[6)11)]．骨格イメージングの効用が，原発性あるいは転移性骨腫瘍の発見と正確な部位診断とにあることは，強調に値いする[11)]．骨腫瘍イメージングの成立機序の一つは，骨親和性放射性医薬品が，動的 Ca，リン酸代謝に乗つて hydroxyapatite あるいは骨塩に組み込まれて行くことである[6)]．それにも拘わらず，骨腫瘍 scanning による偽陰性率は比較的高く，Charkes らのよく解析している所である．

ここで，腫瘍組織に集積する放射性医薬品すなわち，所謂腫瘍親和性放射性医薬品を利用すれ

* 現住所：川崎医科大学核医学教室
*) The present address: Department of Nuclear Medicine, Kawasaki Medical College, Kurashiki, Okayama 701-01, Japan

ば，当然，癌病巣をすつかり描画できるのではないかと考えられる[14]．本研究は，このことを，実験的に立証することを目指したもので，家兎で，実験的骨癌を作り，骨親和性放射性医薬品である ^{85}Sr chloride と ^{99m}Tc pyrophosphate，腫瘍親和性をもつ ^{67}Ga citrate と ^{99m}Tc bleomycin，夫々の骨，骨癌への集積性を検討した．単核種あるいは二核種同時測定法をとつた．すでに述べたように，^{67}Ga 等による腫瘍イメージングというものは，腫瘍病巣をすつかり描画し得るものであるから，外科手術計画，あるいは，照射野設定に際して，重要な手助けとなり得ると思われる．

実験の材料と方法

実験動物と実験　24羽の体重2～3kgの白色家兎の左坐骨部に V_2 家兎実験癌を骨髄内移植した．癌細胞浮游液の調製法はすでにのべた[9]．inoculum は，約 7×10^5 コの細胞数であつた．移植第2週の終りになると，皮下に腫瘤を触知し，X線上，腫瘤陰影と溶骨性変化も認めるに到つた．対照として，反対側坐骨骨髄内に生食水を注入した．

^{67}Ga 単核種・1時間実験　移植第2週の終わりに 100μCi の ^{67}Ga citrate を静注し，1時間後屠殺，臓器の放射アッセイを行なつた．腫瘍に相接する骨部分は溶骨あるいは浸軟状態に陥つた．骨髄内浸潤が起こると，白色を呈し，時に出血も見られた．V2癌，溶骨・浸軟骨，浸潤部分，対照部位から標本を採取した（Fig. 2）．V2癌からは，できるかぎり壊死組織を排除した．骨標本の場合には，骨髄の除去につとめた．

^{67}Ga-^{85}Sr 同時実験　100μCi の ^{67}Ga citrate 投与2日後20μCi の ^{85}Sr chloride を静注し，更に1時間に動物を屠殺した．まず ^{67}Ga チャンネルで放射能を測定し，3週間後 ^{85}Sr の放射能を測定した．^{85}Sr 放射能の ^{67}Ga チャンネルへの Cross-talk バックグラウンドを計算し，最初の ^{67}Ga カウントから差引き，^{67}Ga 放射能を算出した．放射能濃度は，組織1gm あたりの投与量に対する％で表わした．

同時計測実験は，^{85}Sr-^{99m}Tc pyrophosphte（^{99m}Tc-PRP），^{67}Ga-^{99m}Tc PRP，^{67}Ga-^{99m}Tc bleomycin（^{99m}Tc BLM）の組合わせでも行つたが，実験方法は ^{67}Ga-^{85}Sr 法と同じである．

^{99m}Tc pyrophosphate　調製法は Cohen らの記載の通りであるが[4]，市販のバイアルキット（第一ラジオアイソトープ研究所）を用いた（^{99m}Tc PRP）．150～300μCi 用いた．

^{99m}Tc bleomycin　森ら[12]の方法による．bleomycin（日本化薬）15mgを，スズを含む ^{99m}Tc pertechnetate 5ml とよく混和し，5分間反応させる．過剰のスズをアスコルビン酸で除去し，重ソウ水でpH 7.0とした後，Millipore フィルター（0.22μ）で濾過し，沈澱物，細菌を除いた，本法の標識効率は96％と高かつた[20]．家兎1羽当たり放射能として1～3mCi，bleomycin 量として1～3mgを投与した．

放射能の測定　臓器放射アッセイでは，ウエル型 scintillation counter，病巣イメージングには，scintillation scanner あるいは camera を用いた．

実験結果

^{67}Ga 1時間実験　Fig. 1に示すように，^{67}Ga

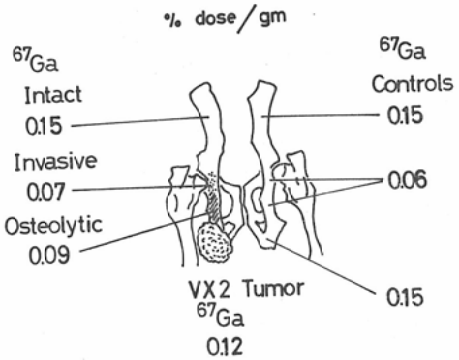

Fig. 1. One-hour ^{67}Ga deposition in the pelvic bone and experimental VX2 bone tumor. VX2 tumor cell suspension was introduced intramedullarily. The tumor destroyed the bone (Fig. 3, A). The contralateral pelvic bone was taken as the control. Bone specimens were freed of as much marrow as possible. Deposition of radioisotopes was expressed in percent per gram tissue to the given dose. The radioisotope accumulated in the tumor as well as in the bone.

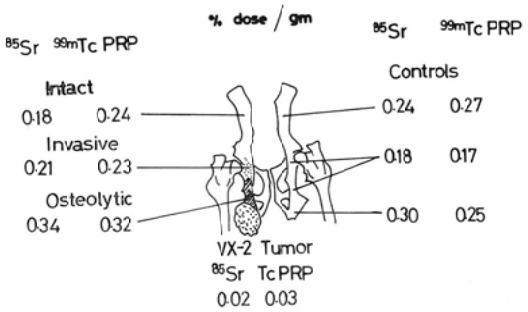

Fig. 2. Deposition of ^{85}Sr and ^{99m}Tc pyrophosphate (^{99m}Tc PRP) in the pelvic bone and experimental bone tumor. The radioisotopic concentration in each was identical.

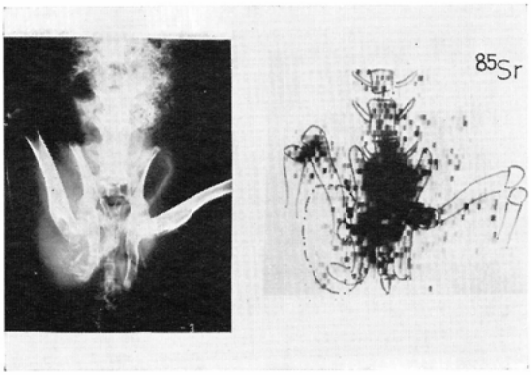

Fig. 3. A and B. Deposition of ^{85}Sr in the bone and experimental bone tumor. A. Radiograph of the pelvis. The bone tumor destroyed the ischium and outgrew it. B. ^{85}Sr scan of the same area. The pelvic bone concentrated the radioisotope but the tumor did not.

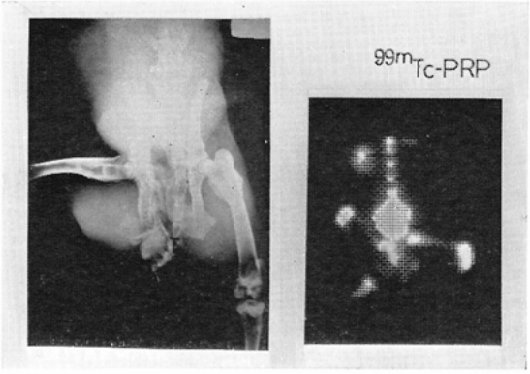

Fig. 4. A and B. Deposition of ^{99m}Tc pyrophosphate in bone and experimental bone tumor. A. Radiograph, and B. ^{99m}Tc pyrophosphate scintigram of the pelvis. Radioactivity was increased in the reacting bone adjacent to the tumor.

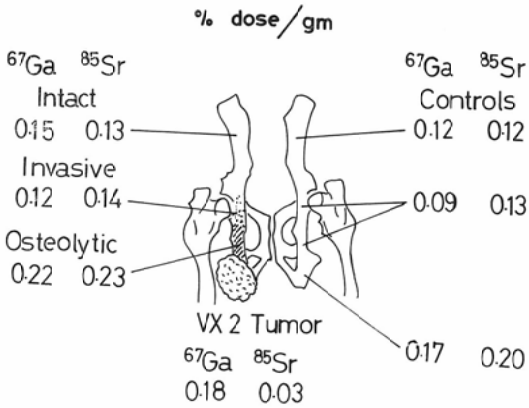

Fig. 5. Deposition of ^{67}Ga and ^{85}Sr in the pelvic bone and experimental bone tumor.

は，骨のみならず，腫瘍組織にも集積した．以上の実験では，^{67}Ga の臨床応用を考慮して，^{67}Ga 投与48時間での測定を行なつた．

^{85}Sr-^{99m}Tc PRP 同時実験　Fig. 2に見るように，^{85}Sr, ^{99m}Tc PRP いずれも，健常骨内の分布は必ずしも一様ではなかつた．溶骨，浸蝕の起つている骨標本では，両者とも集積増加し，骨髄浸潤の場合もそうであつた．しかし，癌組織それ自体には，放射能はほとんどみられなかつた．Fig. 3に見るように，^{85}Sr 放射能は，骨盤骨格のみならず，膀胱にも認められた．しかし，V 2 腫瘍は，描画されなかつた．

^{99m}Tc PRP の場合にも，反応骨は陽性描画されても，V 2 腫瘤は陰性であつた（Fig. 4）．

^{67}Ga-^{85}Sr 同時実験　^{67}Ga 投与48時間後でみると，^{67}Gaの分布は，^{85}Sr, ^{99m}Tc PRP の分布と似ているが，唯一の差違は，Fig. 5に示すように，^{67}Ga がV 2 腫瘍によく集積したことである．^{67}Ga が腫瘍とこれに隣接する骨に集積している様子は，Fig. 6に示した．

^{67}Ga-^{99m}Tc PRP 同時実験　実験結果は，^{67}Ga-^{85}Sr 同時実験の場合と同じであつた（Fig. 7）．

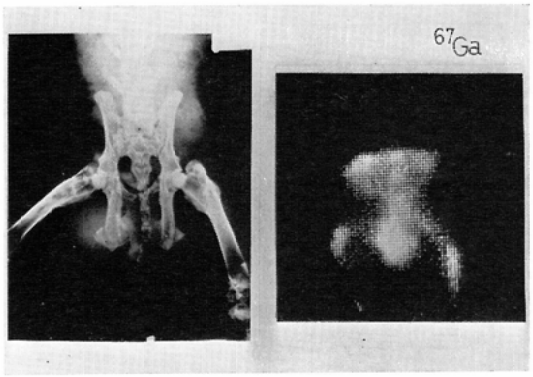

Fig. 6. A and B. Depositson of ^{67}Ga in the bone and experimental bone tumor. A. Radiograph reuealing bone destruction. B. ^{67}Ga is deposited in the tumor as well as in the reacting bone.

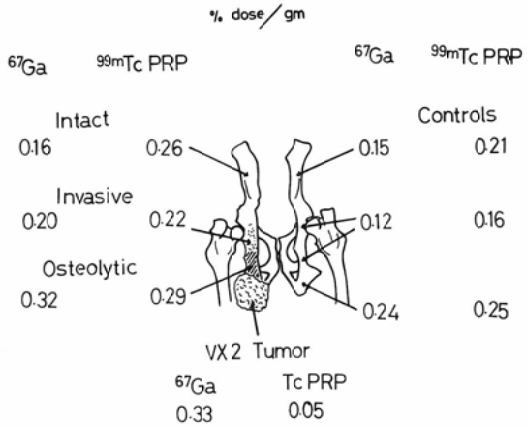

Fig. 7. Deposition of ^{67}Ga and ^{99m}Tc pyrophosphate (^{99m}Tc PRP) in the pelvic bone and experimental bone tumor.

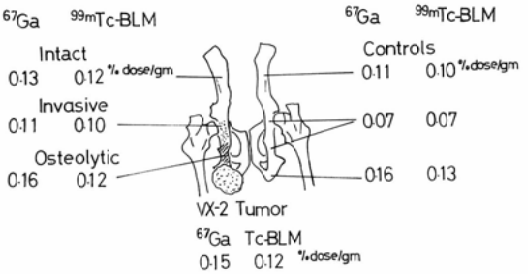

Fig. 8. Deposition of ^{67}Ga and ^{99m}Tc bleomycin (BLM) in the pelvic bone and experimental bone tumor.

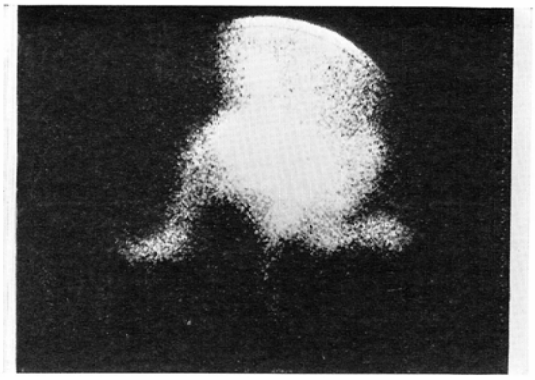

Fig. 9. Deposition of ^{99m}Tc BLM in the bone and experimental bone tumor. Both the tumor and reacting bone concentrated the labeled compound.

^{67}Ga-^{99m}Tc BLM 同時実験　骨及び腫瘍に関して，両者の分布は全く同一というべきで，骨格イメージングと腫瘍イメージングとが達成された (Figs. 8，9).

考　察

悪性腫瘍，就中肺癌の診断にあたつては，癌の骨転移の早期発見とその正確な位置診断とがいかに重要であるか，論をまたない．骨レ線診断とラジオアイソトープ骨格イメージングの特性や短所についてはすでに諸家の強調している通りである[1)6)19)]．又，放射性コロイドを用いる骨髄網内系イメージング法の特質についてもすでに発表されているので[9)]，ここで反復はしない．

^{67}Ga を用いた腫瘍イメージング[8)]，骨腫瘍イメージング[14)]の私達の経験から，骨腫瘍の場合には，骨格イメージングと腫瘍イメージングとを区別しておくことが必要なのではなかろうかと考えて来た[15)16)]．骨レ線像，骨格イメージング，骨髄網内系イメージングの3者に共通していることは，骨原性あるいは造骨性新生物を除いて，骨癌腫全体を描画できないということである．軟部組織腫瘍は，血行性に転移して赤色髄に定着し，骨髄網内系組織を押しのけ，やがて骨皮質を破壊してこれに置きかわり，遂には骨格からはみ出して増殖を続けて行く訳である．このとき，骨癌の骨格外にはみ出している部分には，造骨性成分の多寡に応じて，骨親和性標識化合物の集積の起らな

いことがあり得る訳である[1]．^{87m}Sr での実験から予想した通り，私達の ^{85}Sr と ^{99m}Tc pyrophosphate での実験結果は，この点を裏書きしたことになる．集積増加の見られたのは，V×2腫瘍を取りまく溶骨，浸軟の反応骨部分，浸潤骨髄のみであつて，V×2腫瘍自体には，アイソトープの集積はほとんど見られなかつたことで，放射アッセイ，scintigraphy いずれの方法でも確認できた．このことは，腫瘍イメージング薬剤である ^{67}Ga, ^{99m}Tc bleomycin の実験結果とは際立つた対比であつて，この場合，V×2腫瘍にも充分の集積増加が見られたことである．

従つて ^{85}Sr, ^{99m}Tc pyrophosphate のような所謂向骨性放射性医薬品には，骨格親和性はあるけれども，^{67}Ga あるいは ^{99m}Tc bleomycin に見られた癌親和性はないのだと云えよう．転移癌に対する骨反応は，溶骨変化と造骨反応とからなる．この反応性骨形成巣には，未化骨の類骨組織片が含まれる．化骨が進めば，レ線上認識できるようになる．化骨過程にある類骨組織は，化骨に必要な材料を集積する訳で，骨新生を伴う溶骨病巣，即ち，Ca の動的代謝の起つている病巣では，Ca, Sr, P 化合物，F などの沈着が起る．これに反して，増殖形成したばかりの新鮮な類骨組織では，骨塩の集積は殆んど起らず，従つて，scintigraphy でも描画されない．しかしながら，Ga[5] と恐らく ^{99m}Tc bleomycin とは，この種の類骨組織によく集積するはずである．なぜなら，いずれも，増殖組織親和性を有するから[12]．このような討論をもちかけるのは，近い将来に，ほぼ理想的な腫瘍親和性放射性医薬品が開発されるだろうと予想して見るとき，骨格イメージング，骨髄網内系イメージングに対比して，「増殖組織イメージング」(proliferative tissue imaging) という概念を打ち建てておく必要があると考えられるからである[13)17]．

骨シンチグラフィーにおける第二の偽陰性要因として考えられるのは，急速の骨破壊である．つまり，骨破壊が急速すぎて，充分な反応性骨形成，即ち動的 Ca 代謝の招来が達成されないでしまう場合である[1]．

ともあれ，本論文には，^{87m}Sr にも腫瘍親和性があるという研究[3)18]を否定する意図は全然ないのであつて，他の腫瘍についても研究をおしひろげてほしいものと考えている．^{67}Ga について報告されているように[7)8)] ^{85}Sr の場合にも carrier effect の存在にて，臓器集積性がかなり影響をうけているものと思われる．

本研究の限界は，唯一種の癌腫についての実験であることであつて，ここで確立された原理がどれだけその敷衍を許すものか，今後検討する必要があろう．それにもかかわらず，「増殖組織イメージング」の概念は，動物実験のみならず，臨床的検討に値いすると思われる．要するに，骨腫瘍イメージングには，骨格と増殖組織とを標識できる agent を利用すべきで，その結果，陽性率が向上し，かつ，腫瘍巣全体の描画を達成できることだろう．

本実験結果から直ちに云えることは，^{67}Ga あるいは ^{99m}Tc bleomycin を用いて骨 scintigraphy を行なえば，癌の骨転移の早期診断，あるいは，レ線像上異常を認識できない場合でも，手術野あるいは照射野の設定に大いに役立つということである．

要　約

放射性 Sr と ^{99m}Tc pyrophosphate は，癌浸潤に反応しつつある骨に集積する．両放射性医薬品は，家兎実験癌V×2腫瘍それ自身には集積しなかつた．他方，^{67}Ga と ^{99m}Tc bleomycin は，反応骨のみならず，腫瘍自体にもよく集積した．こうした腫瘍親和性と骨格イメージングとの差違を，scintigraphy で表現することができた．このことから，^{67}Ga あるいは ^{99m}Tc bleomycin による scintigraphy が癌の骨転移の早期発見はもとより，X線像上異常の見られない時期においても手術野，照射野の設定にも十分役立つことを示唆する．

文　献

1) Charkes, N.D., Sklaroff, D.M. and Young, I.: A critical analysis of the strontium bone

scanning for detection of metastatic cancer. Amer. J. Roent. 96 (1966), 647—656.

2) Charkes, N.D., Young, I. and Sklaroff, D.M.: The pathologic basis of the strontium bone scan. J.A.M.A. 206 (1968), 2482—2488.

3) Chaudhuri, T.K., Chaudhuri, T.K., Go, R.T., Taube, R.R., and Christie, J.H.: Uptake of ----Sr by liver metastases from carcinoma of colon. J. Nucl. Med. 14 (1973), 293—294.

4) Cohen, Y., Pérez, R., Henry, R., Bandy, A., et Panneciére, C.: Utilisation du pyrophosphate de sodium marqué par le technetium 99m dans la scintigraphie du squelette. Compt. Rend. Sci. Paris 275 (1972), 1719—1721.

5) Dudley, H.C., Imirie, G.W., Jr., Istock, J.T.: Deposition of radiogallium (Ga^{72}) in proliferating tissues. Radiology 55 (1950) 571—575.

6) Harrison, G.E., Lumsden, E., Raymond, W.H., Sutton, A., Boyd, J., Neuman, W.F. and Hodge, H.C.: On the mechanisms of skeletal fixation of strontium. Parts I and II. Arch. Biochem. Biophys. 80 (1959), 97—113.

7) Hayes, R.L., Carlton, J.E. and Byrd, B.L.: Bone scanning with gallium: A carrier effect. J. Nucl. Med. 6 (1965), 605—610.

8) Ito, Y., Okuyama, S., Awano, T., Takahashi, K., Sato, T., and Kanno, I.: Diagnostic evaluation of ^{67}Ga scanning of lung cancer and other diseases. Radiology 101 (1971), 355—362.

9) Ito, Y., Okuyama, S., Suzuki, M., Sakurai, M., Sato, T. and Takagi, H.: Bone marrow scintigraphy in the early diagnosis of experimental metastatic bone carcinoma. Cancer 31 (1973), 1222—1230.

10) Milch, R.A. and Changus, G.W.: Response of bone to tumor invasion. Cancer 9 (1956), 340—351.

11) Moon, N.F.: The skeleton. [In] Principles of Nuclear Medicine, edited by H.N. Wagner, Jr., Saunders, Philadelphia, (1968), pp. 703—721.

12) Mori, T., Hamamoto, K. and Torizuka, K.: ^{99m}Tc labeled bleomycin for tumor diagnosis—Experimental and clinical application. Jap. J. Clin. Rad. 18 (1973), 201—205.

13) Okumura, Y., Yamada, S., Nishio, S., Morita, T. and Matsuzawa, T.: Measurement of the cell loss during growth with labeled iododeoxyuridine. Gann 64 (1973), 499—501.

14) Okuyama, S., Ito, Y., Awano, T. and Sato, T.: Prospects of ^{67}Ga scanning in bone neoplasms. Radiology 107 (1973), 123—128.

15) Okuyama, S., Ito, Y., Suzuki, M. and Sato, T.: Discriminative accretion of radioactive gallium and strontium in experimental bone tumor: Tumor affinity of gallium. Sci. Rep. Res. Inst. Tohoku Univ-C [Med] 20 (1973), 1—4.

16) Okuyama, S., Ito, Y., Suzuki, M., Awano, T., Sato, T., and Takahashi, K.: Tumor imaging in bone neoplasms—A short critical review. Sci. Rep. Res. Inst. Tohoku Univ-C [Med] 20 (1973), 125—135.

17) Okuyama, S., Sato, T., Ito, Y. and Matsuzawa, T.: Proliferative tissue labeling in tumor imaging: Studies with ^{131}I-iododeoxyuridine, in preparation.

18) Samuels, L.D.: Detection and localization of extraskeletal malignant neoplasms of children with strontium 87m. Amer. J. Roent. 115 (1972), 777—782.

19) Scheer, K.E., Harbst, H., Kampmann, H., zum Winkel, K., Marie-Borst, W., Lorenz, W.J. and Blaniuk, L.: Bone scintigraphy with ^{18}F and ^{87m}Sr. [In] Medical Radioisotope Scintigraphy, International Atomic Agency, Vienna (1968), pp. 325—339.

20) Takahashi, K. and Ito, Y.: Unpublished data.