OUKA
The University of Osaka
Institutional Knowledge Archive

Title	脊柱部「レ」線放射ニ因ル實驗的胃潰瘍ノ成因ニ關スル研究
Author(s)	佐々木, 宏
Citation	日本医学放射線学会雑誌. 1943, 4(7.8.9), p. 692-713
Version Type	VoR
URL	https://hdl.handle.net/11094/16133
rights	
Note	

The University of Osaka Institutional Knowledge Archive : OUKA

https://ir.library.osaka-u.ac.jp/

The University of Osaka

脊柱部「レ」線放射ニ因ル實驗的胃潰瘍ノ成因ニ關スル研究

九州帝國大學醫學部放射線治療學教室（主任　中島教授）
九州帝國大學醫學部病理學教室（主任　大野教授）
大學院學生　海軍軍醫少佐　佐々木　宏

（本論文ノ要旨ハ昭和18年3月第3回日本醫學放射線學會總會竝ニ同年10月第2回福岡醫學會總會ニ於テ發表セリ）

Über den Entstehungsmechanismus von Magen- und Duodenalgeschwür, hervorgerufen durch Röntgenbestrahlung der oberen Brustwirbelgegend.

Von

Hirosi Sasaki.

Aus dem Institut für Strahlentherapie (Vorstand: Prof. Dr. Y. Nakashima) und dem Pathologischen Institut (Vorstand: Prof. Dr. Y. Ohno) der Kaiserlichen Kyusyu-Universität zu Hukuoka, Japan.

Verf. bestrahlte den Hals und die obere Brustwirbelgegend von gesunden Kaninchen mit ziemlich grossen Dosen und erzeugte dadurch experimentell Magen- und Duodenalgeschwäre. Er untersuchte danach mikroskopisch die morphologische Veränderung des vegetativen Nervensystems, um eine Erklärung für den Entstehungsmechanismus dieses Geschwürs zu finden.

Verf. hat unter gewissen Bedingungen (140 KV, 3 mA, 23 cm FHA, Filter 0.2 mm Cu+1 mm Al) bestrahlt, u.zw. jeden zweiten Tag mit 500 r, Feldgrösse 3×4 cm, Zentralstrahlen auf den III Dornfortsatz des Brustwirbels gerichtet. Insgesamt wurden 13 Kaninchen bestrahlt und folgendes festgestellt.

1. Nach der Bestrahlung zeigten 7 Kaninchen Magengeschwüre, von denen 3 perforiert waren; 2 Fälle wiesen Duodenalgeschwüre auf, bei 4 Kaninchen konnte kein Geschwür festgestellt werden.

2. Die experimentell erzeugten Geschwüre zeigten in folgenden Punkten ein sehr ähnliches Aussehen wie die peptischen Geschwüre beim Menschen. Die Magengeschwüre waren fast immer am Pylorusteile lokalisiert und oft typisch kraterförmig. Ungefähr die Hälfte der gesamten Geschwüre zeigten am Rand mikroskopisch Bindegewebesneubildung und typische Zeichen der chronischen Geschwüre.

3. In den meisten Fällen wurden die Geschwüre bei den Kaninchen durch Bestrahlung mit einer Gesamtdosis von ca. 10.000 r (8.500 r—15.000 r) hervorgerufen, jedoch in einem Fall ausnahmsweise durch 5.000 r und in einem anderen durch 28.000 r.

Aus diesem Resultat kann man schliessen, dass die Entstehung des Geschwürs deutlich von der Individualität abhängig ist.

4. In 9 Fällen, bei denen sicher Magen- und Duodenalgeschwüre festgestellt wurden, konnte Verf. stets morphologische Veränderungen in den bestrahlten sympathischen Ganglienzellen des Grenzstranges beobachten. Die mikroskopische Untersuchung zeigte folgendes: In den Ganglienzellen ist die vacuolige Degeneration am häufigsten zu finden, aber Schrumpfung, Chromatolyse und schwere Zellerkrankung Nissl's relativ spärlich. Diese vorstehend erwähnten Veränderungen wurden in allen Fällen in dem im Strahlenkegel befindlichen mittleren und unteren Halsganglion und in 7 von 9 Fällen in dem I.–VIII. Brustganglion festgestellt.

Von 4 untersuchten Fällen zeigten 3 nur eine leichte Veränderung der vacuoligen Degeneration und Chromatolyse in den Zellen des Ganglion coeliacum, das sich aber nicht im Strahlenkegel befand, so dass Verf. sich diesen Zustand nicht erklären kann.

5. Von den 4 Fällen, die kein Geschwür zeigten, wiesen 3 gar keine morphologische Veränderung der oben erwähnten Ganglienzellen auf, aber 1 zeigte eine leichte Erosion am Anfangsteil des Duodenums, wobei besonders zu bemerken ist, dass eine geringe morphologische Veränderung in den Zellen des V.–VI. Brustganglions ersichtlich war.

6. Über die Entstehungsursache des Magen- und Duodenalgeschwürs ist Verf. zu folgendem Schluss gekommen:

Wenn man bei normalen Kaninchen durch Bestrahlung mit grossen Dosen auf die sympathischen Ganglienzellen des mittleren und unteren Halsganglions und der Brustganglien eine morphologische Veränderung hervorruft, so erzeugt man experimentell Magen- und Duodenalgeschwür. Dies kann man durch folgenden Entstehungsmechanismus erklären, dass nach der Bestrahlung das vegetative Nervensystem im Sinne einer Herabsetzung der sympathischen hemmenden Wirkung und damit gleichzeitig im Sinne einer Steigerung der parasympathischen befördern den Wirkung beeinflusst wird. Infolgedessen wird ein Zustand der Gleichgewichtsstörung im vegetativen Nervensystem (von Bergmann's Dysharmonie) hervorrufen, der lokale Kreislaufstörungen herbeiführt. Die letztere ist, wie gewöhnlich erwähnt wird, die eigentliche Veranlassung für die Entstehung des Magen- und Duodenalgeschwürs.

(*Autoreferat.*)

目　次

第一章　緒　言
第二章　實驗方法
第三章　實驗動物，放射術式竝ニ檢査方法
　第一項　實驗動物
　第二項　「レ」線發生裝置
　第三項　放射術式
　第四項　糞便潛血反應檢査法
　第五項　脊髓剔出方法
　第六項　交感神經節剔出方法
　第七項　病理組織學的檢査方法
第四章　實驗成績
第五章　總括竝ニ考按
第六章　結　論
附圖說明
文　獻

第一章　緒　言

佛醫 J. Cruveilhier ニヨリ胃潰瘍ガ獨立ノ疾患トシテ記載セラレテ以來一世紀有餘ヲ經過シ．其ノ成因ニ關シテハ古來幾多ノ研究業績ガアル。卽チ局所血管障碍說．胃酸說．機械的障碍說．神經障碍說．炎衝說．細菌感染說．體內毒素說．「アンチペプシン」說．「ビタミン」C缺乏說等ノ他ニ尙多數ノ說ガ唱ヘラレテヰルガ．von Bergmann [2] 氏ハ 1913 年胃竝ニ十二指腸潰瘍症ハ．胃及十二指腸神經支配不調和ニ由來スル體質病ナルコトヲ唱道シ今日多クノ學者ノ承認スル處トナツテヰル。v. Bergmann 氏ニヨレバ．多數ノ潰瘍患者ニ於テハ植物神經系統機能ノ不調和アルコトガ認メラレ．其ノ結果胃腸管ニ於テモ植物神經ノ機能的障碍ガアリ容易ニ胃及十二指腸ニ痙攣ヲ起シ．一過性或ハ持續性ニ筋層ヲ通過スル血管ヲ捻壓シ粘膜ノ血行障碍ヲ來タシ．爲ニ此ノ部分ガ胃液ノ消化作用ヲ受ケテ粘膜糜爛ヲ來タシ．之ヨリ潰瘍ニ移行スル。一旦潰瘍發生スレバ潰瘍底ノ神經末端ガ刺戟セラレ更ニ痙攣ガ增加シ潰瘍ノ治癒ヲ困難ナラシメル。斯ル因果循環ニヨリ潰瘍ハ慢性ニ移行スルモノト說明シタ。v. Bergmann 氏ノ門下 Westphal [13] 氏ハ本說ヲ支持スル實驗トシテ家兎．犬．海猽．猫等ニ付テ「ピロカルピン」．「フイゾスチグミン」ヲ注射シテ胃痙攣ヲ起サシメルコトニヨリ胃粘膜ニ急性出血性糜爛ヲ生成セシメテヰル。

恩師中島教授 [1] ハ本說ノ發表セラレテ間モナク．臨牀的竝ニ實驗的ニ之ヲ追試シ．本說ノ肯綮ニ中レルコトヲ述ベラレテヰルガ特ニ猿ヲ用ヒテ實驗シ出血性胃粘膜糜爛ヨリ特有ナル慢性穿孔性胃潰瘍ニ至ル種々ナル過程ノ胃潰瘍ヲ生成セシメラレタル成績ハ．本說ニ確固タル實驗的根據ヲ與ヘタモノデアラウ。

迷走神經障碍ニ因ル胃潰瘍ノ發生ニ關シテハ．v. Bergmann 說ノ發表ニ先キダチ．多數ノ報告ガアル。1890 年 Talma ハ家兎左側頸部迷走神經ヲ切斷シ．其ノ末端ヲ電氣的ニ刺戟シテ幽門部ニ潰瘍ノ發生ヲ見．van Yzeren [14] ハ家兎橫隔膜下ニテ兩側迷走神經ヲ切斷シ．其ノ半數ニ慢性潰瘍ノ發生ヲ見．其ノ原因ヲ胃痙攣ナリトシタ．Keppig ハ家兎迷走神經ヲ感應電流ヲ以テ刺戟スルカ或ハ又兩側迷走神經ヲ切斷スルコトニヨリ胃潰瘍ヲ發生セシメテヰル。同樣

ノ實驗ヲ行ヒ陽性ノ成績ヲ得タ人ニ．Beneke, Stahnke[38], Ophüls, Zironi, G. Donati[15], Beazell[16] 等ガアル．

他方 Lewin, Boer 等ハ家兎内臟交感神經節ノ挫傷又ハ剔出ヲ行ヒ胃出血アルヲ證明シ．Gunderfinger[17] ハ犬ノ内臟交感神經節ノ剔出或ハ「アルコール」注入等ニヨリ胃乃至十二指腸ニ．糜爛及潰瘍ノ發生スルヲ見テヰル。

以上ノ動物實驗ニ於テ迷走神經ノ刺戟若クハ麻痺或ハ交感神經ノ麻痺等何レモ胃潰瘍ヲ發生セシメテヰルガ．v. Bergmann[18] 氏ハ上述ノ如キ處置ハ何レモ植物神經系統機能ノ不調和ヲ招來シテ痙攣ヲ起サシメ．遂ニ局所ノ血行障碍ヲ來タサシムルモノデアルトシテ自說ノ中ニ包含セシメテヰル。

間腦障碍ニヨル胃潰瘍發生ニ就テハ．1845 年 Schiff ノ犬及家兎ニ就テノ實驗ヲ始メトシ．Ebstein, Pomorski, Brown-Sequard, Schupfer, 小林．松熊．東等ノ報告ガアル。1932 年 Cushing[19] ハ間腦殊ニ灰白結節附近ノ損傷ガ潰瘍ヲ來タスコトヲ臨牀的ニ報告シ．松熊[20]ハ犬及家兎ニ於テ間腦殊ニ視神經束下部ノ損傷或ハ化學的刺戟ニヨリ胃潰瘍ヲ發生セシメ．其ノ原因ヲ間腦損傷ニヨツテ動物ヲ Bergmann 氏ノ所謂植物神經緊張狀態即チ此ノ場合ニ於テハ．迷走神經機能亢進狀態ニ置イタモノデアルト說明シテヰル。東[21]氏ハ間腦障碍ニヨル胃潰瘍ノ發生ニ關シ．多數ノ臨牀例及動物實驗ノ結果ヲ綜合シ Bergmann 氏ノ說ヲ支持シテヰル．

「レ」線放射ニヨル胃潰瘍發生ニ關スル報告ヲ見ルニ．實驗動物ノ胃部ニ「レ」線放射ヲ行ヒ胃潰瘍ヲ發生セシメタ人ニ次ノ諸氏ガアル。卽チ Ghilarduci[22], Tsukamoto[23], Engelstad[24] ハ家兎ニ於テ．Wolfer[25] ハ犬ニ於テ夫々胃潰瘍ヲ發生セシメテヰル。最近ニ於テハ．家兎ニ就キ同樣ノ實驗ヲ行ヒ陽性ノ成績ヲ得タ人ニ繩田[26]．樋口[27]氏ガアル。林．丸山[36]ハ種々間隔ヲ以テ海猽ノ全身ニ「レ」線放射ヲ行ヘバ．殆ド必發的ニ胃潰瘍ガ起ルノヲ認メ．其ノ發生機轉ハ「レ」線放射ニヨリ過敏狀態ニ置カレタル動物ニ於テ植物神經系統ノ失調ヲ來タシ其ノ結果ニ基クト述ベテヰル。

偶ゝ恩師中島敎授ハ昭和 8 年(1933 年) Bonanno, Virano[3] 兩氏ガ動物實驗ニ於テ胸部交感神經節狀索ヲ「レ」線放射スレバ胃ノ分泌竝ニ運動機能ニ影響ヲ及ボスト云フ事ヲ報告セルヲ見テ．年來信奉セラレタル Bergmann 氏ノ潰瘍成因說ト．他方「レ」線ノ作用ハ組織ノ機能昂進セル程強ク働クト云フ Bergonié-Tribondeau ノ法則(廣義ニ解釋シテ)トヲ鑑考シテ胃潰瘍ノ根本治療トシテ脊柱部「レ」線放射法ヲ創案セラレタ。自來吾ガ敎室ニ於テハ多數ノ症例ニ就テ脊柱部「レ」線放射ト局所放射トヲ併用シテ優秀ナル治療成績ヲ擧ゲ其ノ結果ハ既ニ中島[4]．隈本[5]．川波[6]．繩田[7]．石川[8]等ニヨリ屢次ニ亙リ發表セラレテヰル。其後樋口[10]．松本[11]氏モ本法ヲ追試シテ著效アルコトヲ肯定シテヰル。

然ルニ植物神經系ガ平衡狀態ニアル正常ノ場合ニ於テ．「レ」線放射ニ依リ之レニ不調和ヲ起サシメル事ハ甚ダ困難デアルト Nemenow[9], Glauner[12] モ云ツテヰル。而シテ Glauner ハ

平衡狀態ニアル植物神經系ニ大量ノ「レ」線放射ヲ行ヒ．之レニ不調和ヲ招來セシメタル場合ニハ一般ニ交感神經ノ機能低下シ．タメニ副交感神經ノ機能比較的强ク現ハレルト述ベテヰル。

最近樋口．松本[28]兩氏ハ家兎ニ於テ脊柱部ニ每回 172.8 r 宛放射シ其ノ「レ」線總量 2000 r 內外ニテ 10 頭中 3 頭ニ多發性胃潰瘍ヲ發生セシメタト報告シテヰル。

既述ノ事柄ヲ綜合シ且「レ」線ノ生物學的作用ヲ併セ稽フルニ．頸部竝ニ上部胸部ノ脊柱部ヲ大量ノ「レ」線ヲ以テ放射スレバ胃竝ニ十二指腸支配神經系ニ屬スル神經細胞ニ器質的變化ヲ惹起シ神經支配異常ヲ起シテ胃潰瘍ノ發生ヲ見ルニ至ルハ豫想スルニ難カラザルヲ以テ．余ハ樋口．松本兩氏ノ實驗ヲ追試スルト共ニ更ニコノ放射ニヨリ潰瘍ヲ發生シタル動物ニ於ケル植物神經系ノ變化ヲ檢索シ潰瘍發生機轉ノ原因ヲ探求セントシテ本實驗ヲ企テタノデアル。

第二章　實驗方法

第 1 群家兎 8 頭 (10 號ヨリ 17 號マデ)．第 2 群家兎 5 頭 (18 號ヨリ 22 號マデ) ヲ實驗動物トシテ之レニ後述ノ放射術式ニヨリ頸部．上胸部ノ脊柱部ニ分割大量放射ヲ行ヒ．適當ナル時期ニ之レヲ屠殺シ剖檢ニ附シ胃竝ニ十二指腸ノ肉眼的所見ヲ觀察シ更ニ病理組織學的檢査ヲ行ツタ。一方頸部竝ニ胸部交感神經節及ビ頸髓節．胸髓節．腰髓節．內臟交感神經節等ノ病理組織學的檢査ヲ行ヒ．別ニ對照動物トシテ家兎 5 頭ヲ用ヒ．之レニ就テ同樣ナル檢査ヲ行ツテ其ノ所見ヲ對比シタ。放射期間中ハ時々體重ヲ測定シ．食慾ノ狀態ヲ觀察シ．糞便ノ潛血反應ヲ檢シタ。而シテ潛血反應．食慾減退．體重ノ減少等ヨリ既ニ潰瘍ノ發生ヲ豫想セラルヽ場合ニ於テモ「レ」線放射ハ家兎ノ一般狀態ノ許ス限リ最大限度ニマデ續行シタモノモアル。

第三章　實驗動物．放射術式竝ニ檢査方法

第一項　實驗動物

體重 2100 瓦乃至 2600 瓦ノ白色生長健康家兎ヲ用ヒ．豆腐粕或ハ野菜 (主トシテなつば類) ヲ主食トシタ。屠殺スルニハ空氣栓塞法ニヨリ耳靜脈ヨリ空氣 10—15cc ヲ注入シタ。

第二項　「レ」線發生裝置

島津製作所製中島式雙連式超高定壓發生裝置デアツテ．此ノ裝置ニハ 2 個ノ「クーリツヂ」管球ガ裝備シテアリ兩者ヲ同時ニ別々ニ使用シ得ル。而シテ管球保持器ノ 1 ハ日本醫療電氣會社製油浸式保持器 (A 側)．他ハ Gaiffe-Gallot et Pilon 會社製油浸式保持器 (B 側) ガ裝置シテアル。

第三項　放射術式

最高電壓 140 KV，二次電流 3 mA，濾過板 0.2 mmCu + 1.0 mmAl，皮膚焦點距離 23 cm，表面入射量 500 r，放射時間 A 側 19 分．B 側 25 分　放射間隔　隔日．放射野 3×4 cm，而シテ放射部位ハ第 3 胸椎棘狀突起ヲ中心トシ中心線ガ正中面ニ入ル如クシ背面ヨリ放射ス

ル。放射野以外ハ鉛板及ビ合鉛「ゴム」板ヲ以テ被覆シタ。

本放射術式ニヨレバ第七頸椎部カラ第六胸椎部マデ放射錐中ニ包含セラレルガ．散亂線ヲ加味スレバ大約第五乃至第六頸椎部ヨリ第七乃至第八胸椎部マデ放射セラレ胃ノ局所ハ實際的ニハ放射セラレナイコトニナル。

「レ」線散亂度ハ實驗動物ト同ジ條件ヲ以テ放射シタ家兎ノ腹側ニ「フィルム」ヲ置キ其ノ黑化度ヨリ判定シタ。

第四項　糞便潛血反應檢查法

ウォルゲムート氏法ヲ用ヒ4分以內ニ綠靑色乃至靑色ヲ呈スルモノヲ陽性トシ．其ノ色調．反應速度等ニヨリ＋．＋＋．＋＋＋ニ區別シ．4分以內ニ磁皿周緣部ノミ極ク僅ニ靑變スルモノヲ±トシタ。

第五項　脊髓剔出方法

家兎脊柱ヲ露出シ骨鋏ヲ以テ棘狀突起推弓ヲ切除シ．次イデ脊髓腔ヲ開キ第一頸髓部ヨリ第四腰髓部マデ脊髓ヲ露出シ．第一．第二頸髓間ニテ脊髓ヲ切斷シ脊髓神經ヲ切離シツヽ下方腰髓マデ剔出シタ。

第六項　交感神經節剔出方法

頸部．胸部交感神經節狀索ヲ剝離スルコトナク自然ノ位置ニ附着セシメタルマヽ脊柱及ビ胸廓ノ部分ト共ニ剔出シ．之ヲ10%「フォルマリン」液ニ數時間乃至一夜浸シタル後節狀索ヲ剝離剔出スル方法ヲ用ヒタ。

家兎頸部交感神經節ハ上節．中節．下節ヨリ成ル。而シテ家兎ニ於テハ屢ゝ左右何レカノ中節ハ缺如シ且下節ハ第一胸部交感神經節ト癒合シ星狀神經節ヲ形成スル。之等神經節ハ節間交通枝ヲ以テ連結セラレテヰル。

Braeucker[39] ハ實驗家兎10頭中．6頭ニ於テ星狀神經節（左側4頭．右側2頭）ヲ見．全例ニ於テ中節（左側5頭．右側5頭）ノ缺如スルヲ認メタト述ベテヰル。

內臟交感神經節ハ上腸間膜靜脈ト副腎トノ間ニアルカラ直ニ容易ニ剔出シ得タ。

第七項　病理組織學的檢查方法

1．固　定

檢查材料ハ特ニ新鮮ナルヲ要スルカラ總テ實驗動物ヲ空氣栓塞法ニ依リ屠殺シタル後直チニ剖檢剔出ニ着手シ全操作終了マデニ一時間半乃至二時間ヲ要シタ。剖檢時ノ室溫ハ5°C乃至18°Cデアツタ。

脊髓ハ剔出後10%「フォルマリン」液ニ一夜固定シ翌朝水洗次イデ各「ゼグメント」ニ分チ純「アルコール」ニテ固定シタ，交感神經節狀索ハ脊柱兩側自然ノ位置ニ附着セシメタル儘10%「フォルマリン」液ニ數時間乃至一夜浸シタル後水洗シ頸部交感神經節中節以下第九胸部交感神經節迄ヲ含ム節狀索全體ヲ剔出シ純「アルコール」ニテ固定シタ。內臟交感神經節ハ剔出後直ニ

純「アルコール」ニテ固定シタ。

2. 切　片

交感神經節．脊髓．胃等總テ「ツェロイヂン」切片トシタ。而シテ切片ハ頸部交感神經中節．星狀神經節(或ハ下節)．第二(或ハ第一)乃至第九胸部交感神經節（一部ノモノニアリテハ內臟交感神經節)及ビ第三頸髓節以下第三腰髓節ニ至ルマデノ各頸．胸．腰髓節等ヨリ作製シタ。

3. 染　色

神經組織ハ「ヘマトキシリン．エオジン」．ニッスル變法（0.1%「チオニン」ヲ用ヒ．胃切片ハ「ヘマトキシリン．エオジン」ヲ用ヒタ。

第四章　實驗成績

I　對照群

對照群5頭ハ生長健康家兎ヲ選ビ放射群ト全ク同一條件ノ下ニ飼育シ．「レ」線放射ヲ行フコトナク觀察シタ。而シテ每月一頭宛空氣栓塞ニヨリ屠殺シ直チニ剖檢シタガ胃及十二指腸ニハ全ク異常ヲ認メ得ナカツタ。其ノ中2頭ニ於テハ頸部竝ニ胸部交感神經節．內臟交感神經節．脊髓等ノ病理組織學的檢查モ行ツタガ其ノ神經細胞ニハ著變ヲ認メ得ナカツタ。又對照群ニ於テハ糞便潛血反應ハ總テ陰性デアツタ。

II　實驗例(放射群)

第1例　家兎10號　♀　(潰瘍ナシ)

1. 「レ」線放射經過ハ第1表ノ通リデアル。

第1表　(家兎10號)

觀察日數	累計放射回數	潛血反應	體重(瓦)	記事
1日	1回	—	2210	
3	2			
5	3	—	2115	
7	4			
9	5	—	2180	
12	6			
14	7			元氣旺盛
16	8	—	2190	喰ヒ殘シナシ(最終放射)

昭和18年1月9日(最終放射後7日)屠殺
全觀察日數23日．「レ」線總量 4.000 r
體重(屠殺日)2160瓦．潛血反應(屠殺日)(—)

2. 剖檢所見

胃ハ外觀上異常ナク．大彎ニ沿ヒ之ヲ切開スルニ胃及十二指腸粘膜ニ異常ヲ認メナイ。

3. 病理組織學的所見

(イ)頸部交感神經中節．下節及ビ胸部交感神經節神經細胞ニ著變ヲ認メナイ。

(ロ)頸髓節．胸髓節．腰髓節等ノ脊髓神經細胞ニ著變ヲ認メナイ。

第2例　家兎14號　♀　(潰瘍ナシ)

1. 放射經過ノ概要ハ第2表ノ通リデアル。

第2表　(家兎14號)

觀察日數	累計放射回數	潛血反應	體重(瓦)	記事
1日	1回	—	2370	
5	3	—	2340	
9	5	—	2250	
14	7			
17	8	—	2175	
19	9			
22	10	—	2220	
24	11			元氣旺盛
27	12	—	2290	喰ヒ殘シナシ(最終放射)

昭和18年1月17日(最終放射後5日)屠殺
全觀察日數32日．「レ」線總量 6.000 r
體重(屠殺日)2245瓦．潛血反應(屠殺日)—

2. 剖檢所見

胃ハ外觀上尋常。切開スルニ胃體部大彎側ニ多數ノ出血性糜爛及ビ粘膜下點狀出血ヲ認メル。胃潰瘍ハ認メラレナイ。十二指腸尋常

3．病理組織學的所見

（イ）頸部竝ニ胸部交感神經節神經細胞ニ著變ヲ認メナイ。

（ロ）頸髓節．胸髓節．腰髓節等ノ神經細胞ニ著變ヲ認メナイ。

第3例　家兎16號　♀　（潰瘍ナシ）

1．放射經過ノ概要ハ第3表ノ通リデアル。

第3表　（家兎16號）

觀察日數	累計放射回數	潛血反應	體重（瓦）	記事
1日	1回	—	2300	
9	5	—	2280	
17	8	—	2290	
24	11	—	2220	
31	14	—	2230	
38	17	—	2190	放射部ニ脫毛始ル
40	18	—		
42	19	—	2180	元氣旺盛
44	20	—	2170	喰ヒ殘シナシ（最終放射）

昭和18年2月5日（最終放射後7日）屠殺
全觀察日數51日．「レ」線總量 10.000 r
體重（屠殺日）2190瓦．潛血反應（屠殺日）—

2．剖檢所見

胃ハ外觀上尋常。切開スルニ胃體部前壁粘膜ニ中等度ノ出血性糜爛アリ。體部大彎側ニ小豆大ノ糜爛2箇ヲ認メルガ十二指腸尋常。

3．病理組織學的所見

（イ）頸部及ビ胸部交感神經節神經細胞ニ著變ヲ認メナイ。

（ロ）頸髓節．胸髓節．腰髓節等ノ神經細胞ニ著變ヲ認メナイ。

第4例　家兎17號　♀　（胃潰瘍アリ）

1．放射經過ノ概要ハ第4表ノ通リデアル。

2．剖檢所見

胃ハ外觀上尋常。切開スルニ小彎側幽門輪部ニ圓形潰瘍（直徑1.3糎．深0.2乃至0.4糎）アリテ．十二指腸移行部ニ向ヒ次第ニ潰瘍ノ深サヲ增加シ居ルヲ認ム。潰瘍邊緣ハ明劃銳利ニシテ且堤防狀隆起ヲ認メル。基底部ニ小量ノ凝血附著アリ。胃

第4表　（家兎17號）

觀察日數	累計放射回數	潛血反應	體重（瓦）	記事
1日	1回	—	2335	
9	5	—	2230	
27	12	—	2145	
36	16	±	2300	
40	18	+	2160	「レ」線總量 9.000 r
42	19	+	2120	
44	20	+	2080	元氣衰フ
47	21	++	2000	喰ヒ殘シ多シ（最終放射）

昭和18年2月8日（最終放射後7日）屠殺
全觀察日數54日．「レ」線總量 10.500 r
體重（屠殺日）1775瓦．潛血反應（屠殺日）++

體部特ニ大彎側前壁ニ多數ノ出血性糜爛乃至粘膜下點狀出血ヲ認メル。小彎側ニモ少數ノ上記所見ヲ認メルガ幽門部ニハ之ヲ認メナイ。十二指腸尋常。

3．病理組織學的所見

〔1〕交感神經節神經細胞

イ．右頸部交感神經中節（以下中節ト略記ス）

中等數ノ神經細胞ニ空胞變性ヲ認メル。空胞ハ大小不同ニシテ一般ニ細胞體邊緣部ニ多イガ．核周圍ニモ亦之ヲ認メル。少數ノ神經細胞ニ中心性色質融解（Cetral Chromatolyse）ヲ認メル。

ロ．右頸部交感神經下節（以下下節ト略記ス）

中等數ノ神經細胞ニ空胞變性ヲ認メル。少數ノ神經細胞ニ萎縮アリ。

ハ．左星狀神經節

多數ノ神經細胞ニ空胞變性ヲ認メル。大小多數ノ空胞ガ細胞體ニ充滿セルモノ或ハ空胞ノタメ核ヲ認メ難キモノモ散見セラレル。少數ノ神經細胞ニ萎縮アリ。

ニ．左第5胸部交感神經節

少數ノ神經細胞ニ空胞變性或ハ萎縮ヲ認メル。

〔2〕脊髓神經細胞

頸髓節．胸髓節．腰髓節等ノ神經細胞ニ著變ヲ認メナイ。

〔3〕胃潰瘍

潰瘍ハ筋層ニ達シ其ノ一部分ハ筋層ノ半バ迄達シテヰル。潰瘍表面ニハ僅ニ痂皮附著シ．小量ノ纖維素析出ヲ認メル。潰瘍表層ニハ變形セル白血

球(主トシテ多核白血球)浸潤ガ著明デアルガ，ソレヨリ深部ハ筋層ノ中マデ廣範圍ニ亙リ著明ナル白血球(多核白血球，大單核細胞，淋巴球，「エオジン」嗜好細胞等)浸潤ガアル。粘膜下組織ニハ相當ノ範圍ニ出血竈ヲ認メル。潰瘍周圍ノ粘膜層ニハ腺管間ニ多數ノ變形セル白血球浸潤ヲ見ル。潰瘍邊緣部ニハ既ニ結締織ノ增殖ヲ認メ典型的慢性潰瘍ノ像ヲ示シテキル。

第5例　家兎11號　♂　(穿孔性胃潰瘍アリ)

1．放射經過ノ概要ハ第5表ノ通リデアル。

第5表　(家兎11號)

觀察日數	累計放射回數	潛血反應	體重瓦	記事
1日	1回	−	2315	
9	5	−	2380	
22	10	−	2475	
30	13	−	2440	
35	15	±	2400	
41	18	+	2390	「レ」線總量9.000 r
46	20	++	2200	元氣衰フ
50	22	+++	2150	喰ヒ殘シ多シ(最終放射)

昭和18年2月10日(最終放射後5日)屠殺
全觀察日數55日．「レ」線總量11.000 r
體重(屠殺日)2050瓦．潛血反應(屠殺日)+++

2．剖檢所見

胃體部前面ニ於テ胃粘膜出血ヲ思ハシムル暗褐色斑點ヲ透見シ得。幽門部ハ大網ニヨリ包埋セラレテキルガ特ニ小彎側幽門部ハ肝臟，大網ト癒着セルヲ認メル。之ヲ剝離スルニ十二指腸移行部ニ於テ粟粒大ノ穿孔ヲ認メ，暗綠色小量ノ胃內容物ヲ漏出ス。切開スルニ小彎側幽門輪部ニ卵圓形(1.4糎×1.0糎，深0.2乃至0.4糎)ノ潰瘍1箇ヲ認メ，潰瘍ハ十二指腸移行部ニ向ヒ其ノ深サヲ增加シ移行部ニ於テ途ニ穿孔シテキル(寫眞參照)。潰瘍邊緣ハ銳利ニシテ潰瘍ハ噴火口狀ヲ呈ス。基底部ニハ小量ノ凝血附著アリ。胃體部殊ニ大彎側ニ多數ノ出血性糜爛乃至粘膜下點狀出血ヲ認メルガ，幽門部ニハ殆ドカヽル所見ヲ認メナイ。十二指腸尋常。

2．病理組織學的所見

〔1〕交感神經節神經細胞

イ．右中節

少數ノ神經細胞ニ空胞變性ヲ認メ，且極ク少數ノ神經細胞ニ萎縮ヲ認メルガ其ノ一部ニハニッスル氏ノ所謂細胞重篤變化ガ認メラレル。

ロ．右第二胸部交感神經節

多數ノ神經細胞ニ空胞變性ヲ認メ，稍ヽ多數ノ神經細胞ニ萎縮ヲ認メル。空胞變性高度ナルモノ即チ大小多數ノ空胞，細胞體ニ充滿シ核消失セルモノ或ハ所謂細胞重篤變化ヲ呈スルモノモ少數認メラレル。

ハ．右第三胸部交感神經節

稍ヽ多數ノ神經細胞ニ空胞變性ヲ認メルガ此ノ空胞變性ガ高度ナル細胞モ散見セラレル。又所謂重篤變化ヲ示ス細胞モ極ク少數認メラレル。

ニ．右第四胸部交感神經節

少數ノ神經細胞ニ中心性色質融解ヲ認メル。

ホ．左中節

稍ヽ多數ノ細胞ニ萎縮乃至空胞變性アリ。所謂細胞重篤變化ヲ少數認メル。

ヘ．左下節

少數ノ神經細胞ニ空胞變性ヲ，極ク少數ノ細胞ニ萎縮ヲ認メル。

ト．左第1胸部交感神經節

少數ノ神經細胞ニ萎縮乃至空胞變性アリ。極ク少數ノ細胞ニ中心性色質融解ヲ認メル。

〔2〕脊髓神經細胞

頸髓節，胸髓節，腰髓節等ノ神經細胞ニ著變ヲ認メナイ。

〔3〕胃潰瘍

潰瘍ハ筋層ヨリ漿膜ニ達シ途ニ穿孔シテキル。潰瘍表面ニハ僅ニ痂皮附着スルヲ認メ，表層ニハ變形セル白血球(主トシテ多核白血球)浸潤ガアルガ，ソレヨリ深部ハ筋層ノ殆ド全般ニ亙リ著明ナル白血球浸潤ガ認メラレ且カヽル浸潤ハ漿膜ノ一部分ニ及ンデキル。粘膜下層ニハ稍ヽ著明ナル出血竈ガ認メラレル。潰瘍ニヨリ崩解セル粘膜ノ邊緣ニ結締織ノ增殖ヲ認メル。

第6例　家兎12號　♂　(十二指腸ニ糜爛アリ)

1．放射經過ノ概要ハ第6表ノ通リデアル。

2．剖檢所見

胃ハ外觀上尋常。切開スルニ胃體部大彎側前後壁ニ稍ヽ著明ナル出血性糜爛及ビ粘膜下點狀出血アリ。胃潰瘍ヲ認メナイガ，十二指腸起始部前壁

第6表　（家兎12號）

觀察日數	累計放射回數	潜血反應	體重（瓦）	記事
1日	1回	—	2190	
9	5	—	2230	
22	10	—	2290	
30	13	—	2210	
41	18	—	2225	
46	20	±	2120	放射部ニ脫毛始ル
50	22	—	2135	
58	26	+	2180	「レ」線總量 13.000 r
61	29	±		元氣旺盛
66	30	—	2200	喰ヒ殘シナシ（最終放射）

昭和18年2月28日（最終放射後7日）屠殺
全觀察日數73日．「レ」線總量 15.000 r
體重（屠殺日）2185瓦．潜血反應（屠殺日）—

ニ米粒大ノ糜爛1箇アリ．其ノ他起始部ニハ留針頭大ノ小出血斑散在スルヲ認メル。

3．病理組織學的所見

〔1〕交感神經節神經細胞

イ．左第5胸部交感神經節

極ク少數ノ神經細胞ニ萎縮ヲ認メル。

ロ．左第6胸部交感神經節

極ク少數ノ神經細胞ニ萎縮アリ。

〔2〕脊髓神經細胞

第4胸髓節ノ側角神經細胞ニ1箇．膨大シ且同質性變化（Homogenisierung）ヲ呈スルモノヲ認メル。其ノ他頸髓節．腰髓節等ノ神經細胞ニ著變ヲ認メナイ。

〔3〕十二指腸組織標本所見

肉眼上糜爛ト認メタ部分ノ病理組織學的所見モ亦之ト合致シ．物質缺損ハ粘膜層ダケニ止マツテヰル。

第7例　家兎15號　♀　（十二指腸潰瘍アリ）

1．放射經過ノ概要ハ第7表ノ通リデアル。

2．剖檢所見

胃ハ外觀上尋常。切開スルニ出血性糜爛ナキモ胃體部大彎側ニ米粒大ノ糜爛2箇ヲ認ム。十二指腸起始部ハ一般ニ充血シ．起始部後壁ニ小豆大ノ潰瘍1箇ヲ認ム。其ノ邊緣ハ鋭利．基底部ニ小量ノ凝血附着スルヲ見ル。

第7表　（家兎15號）

觀察日數	累計放射回數	潜血反應	體重（瓦）	記事
1日	1回	—	2310	
9	5	—	2090	
22	10	—	2060	
36	16	—	2330	
47	21	—	2250	
51	23	±	2070	放射部ニ脫毛始ル
53	24	—	2090	
57	26	±	2100	
61	28	—	2160	喰ヒ殘シアリ
65	30	+	2080	元氣衰フ（最終放射）

昭和18年3月1日（最終放射後10日）屠殺
全觀察日數75日．「レ」線總量 15.000 r
體重（屠殺日）2100瓦．潜血反應（屠殺日）卅

3．病理組織學的所見

〔1〕交感神經節神經細胞

イ．右中節

稍ゝ多數ノ神經細胞ニ萎縮ヲ．少數ノ神經細胞ニ空胞變性ヲ認メル。

ロ．右下節

少數ノ神經細胞ニ空胞變性ヲ認メルガ其ノ變性高度ニシテ大小多數ノ空胞ガ細胞體ヲ充タシ核ノ認メ難キモノモ散見セラレル。

ハ．右第1胸部交感神經節

極ク少數ノ神經細胞ニ萎縮アリ

ニ．右第5胸部交感神經節

中等數ノ神經細胞ニ萎縮アリ。所謂細胞重篤變化ヲ示スモノモ小數認メラレル。

ホ．右第8胸部交感神經節

少數ノ細胞ニ萎縮アリ。

ヘ．左星狀神經節

少數ノ神經細胞ニ萎縮アリ

ト．左第6胸部交感神經節

少數ノ神經細胞ニ萎縮ヲ認メルガ．重篤變化ヲ示スモノモ散在シテヰル。

チ．左第7胸部交感神經節

少數ノ神經細胞ニ萎縮ヲ認メル。

リ．左第8胸部交感神經節

少數ノ神經細胞ニ萎縮ヲ認メルガ重篤變化ヲ呈スルモノモ亦認メラレル。

〔2〕脊髓神經細胞

頸髓節．胸髓節．腰髓節等ノ神經細胞ニ著變ヲ認メナイ。

〔3〕十二指腸潰瘍

潰瘍ハ粘膜筋層ヲ貫キ粘膜下層ノ底部マデ達シテヰル。潰瘍表層ニハ變形セル白血球（中性多核白血球ヲ主トス）浸潤ヲ認メル。粘膜下層ニハ壞死ニ陷レル腺管ノ一部分ガ殘留シテヰル。粘膜下層ノ一部分ニ小出血竈ヲ認メ且潰瘍部粘膜内ニハ陳舊性出血ヲ思ハシムル小量ノ黄褐色色素沈着ヲ認メル。

第8例　家兎13號　♀　（胃潰瘍アリ）

1．放射經過ノ概要ハ第8表ノ通リデアル。

第8表　（家兎13號）

觀察日數	累計放射回數	潛血反應	體重（瓦）	記事
1日	1回	—	2135	
16	8	—	2325	
37	16	—	2075	放射部ニ脫毛始ル
48	21	—	2080	
60	27	—	2115	喰ヒ殘シナシ
60	30	—	2110	「レ」線總量 15.000 r
此ノ間14日間放射ヲ中止シテ觀察スルモ異常ナシ				
81日	31回	—	2200	放射再開始
89	35	—	2200	元氣旺盛
93	37	±	2215	
95	38	+	2160	「レ」線總量 19.000 r
103	41	+	2190	
107	43	++	2200	
119	48	+++	1960	
123	50	+++	1910	
127	52	+	1835	元氣衰フ
132	54	—	1700	
134	55	—		喰ヒ殘シアリ
136	56	±	1650	最終放射

昭和18年5月7日（最終放射後5日）屠殺
全觀察日數141日．「レ」線總量 28.000 r
體重（屠殺日）1.500瓦．潛血反應（屠殺日）＋

2．剖檢所見

胃小彎側ノ幽門部漿膜ニ大豆大ノ充血ヲ認メル。切開スルニ胃粘膜ハ體部．底部等ニ於テ甚ダシク剝離セラレ且殘餘ノ粘膜ハ大部分黑褐色ヲ呈ス。粘膜下點狀出血ヲ認メナイ。小彎側幽門部ニ略ゝ楕圓形（2.0×1.5糎．深0.5糎）ノ潰瘍アリ（寫眞參照）。噴火口狀ヲ呈シ邊緣ニ暗褐色血液附着セルヲ認メ且潰瘍周圍ニハ發赤ガアル。十二指腸起始部ニ充血ヲ認メル。

2．病理組織學的所見

〔1〕交感神經節神經細胞

イ．右星狀神經節

少數ノ神經細胞ニ空胞變性ヲ認メルガ其ノ變性高度ニシテ大小ノ空胞．細胞體ヲ充タシ．爲ニ核消失セルモノモ散在シテヰル。

ロ．左中節

多數ノ神經細胞ニ空胞變性ヲ認メ或ハ中心性色質融解ヲ呈スル細胞モ小數アル。空胞變性ハ一般ニ高度ニシテ．大小多數ノ空胞ガ細胞體ニ充滿スルモノ或ハ大空洞ヲ形成セルモノモカナリ多數認メラレル。

ハ．左下節

多數ノ神經細胞ニ空胞變性ヲ認メ．比較的少數ノ細胞ニ中心性色質融解ヲ認メル。

ニ．左第1胸部交感神經節

少數ノ神經細胞ニ空胞變性ヲ認メルガ．其ノ變性高度ナルモノモ散見セラレル。

ホ．左第2胸部交感神經節

多數ノ細胞ニ空胞變性ヲ認メル。

ヘ．左第3胸部交感神經節

少數ノ細胞ニ空胞變性ヲ認メル。

〔2〕脊髓神經細胞

第3胸髓節ノ側角後角移行部表層ノ神經細胞ニ1箇同質性變化ヲ認メ．第8胸髓節前角細胞ニ1箇中心性色質融解ヲ認メル。其ノ他頸髓節．腰髓節等ノ神經細胞ニ著變ヲ認メナイ。

〔3〕胃潰瘍

潰瘍ハ筋層ニ達シ潰瘍表面ノ一部ニハ痂皮ヲ認メル。

潰瘍表層ニハ變形セル白血球（主トシテ多核白血球）ノ浸潤ヲ認メ且コレヨリ深部殆ド全筋層ニ亙ル著明ナル白血球浸潤ガアル。カヽル浸潤ハ漿膜ノ一部ニ及ンデヰル。潰瘍周圍組織ニハ稍ゝ著明ナル充血アリ．一部ニ於テハ小出血竈ヲ見ル。又潰瘍周圍ノ粘膜層ニ古キ出血ヲ思ハシムル黄褐

色色素沈着ヲ認メル。潰瘍ノ邊緣ニハ結締織ノ增殖ヲ多少認メル。

第9例　家兎22號　♀　（穿孔性胃潰瘍アリ）

1．放射經過ノ概要ハ第9表ノ通リデアル。

第9表　（家兎22號）

觀察日數	累計放射回數	潛血反應	體重（瓦）	記事
1日	1回	−	2100	
5	3	−	2040	
9	5	±	1855	
13	7	−	1975	
15	8	+	1915	「レ」線總量 4.000 r
17	9	+	1880	喰ヒ殘シアリ
19	10	++	1800	元氣著シク衰フ（最終放射）

昭和18年3月18日（最終放射後2日）屠殺
全觀察日數21日．「レ」線總量 5.000 r
體重（屠殺日）1720瓦．潛血反應（屠殺日）+++

2．剖檢所見

腹腔內ニハ淡血性腹水小量アリ。小彎側幽門部ハ大網．肝臟等ニ癒着ス。之ヲ剝離スルニ十二指腸移行部ニ於テ小豆大ノ穿孔ヲ認メ．該部ハ周圍トノ癒着不完全ナルタメ既ニ胃內容物ヲ漏出シ居ルヲ認メル。切開スルニ小彎側幽門部ニ橢圓形（2.0糎×1.2糎）ノ潰瘍1箇アリテ十二指腸移行部ニ向ヒ其ノ深サヲ增加シ遂ニ移行部ニ於テ穿孔セルヲ認ム。潰瘍邊緣ハ一般ニ銳利且其ノ殆ド全周ニ小量ノ凝血附着ヲ認メル。胃體部殊ニ大彎側前壁ニ著明ナル出血性糜爛及粘膜下點狀出血ヲ認メ且數個ノ糜爛モ見ラレル。十二指腸起始部ニ輕度ノ充血ヲ認メル。

2．病理組織學的所見

〔1〕交感神經節神經細胞

イ．右第1胸部交感神經節

少數ノ神經細胞ニ中心性色質融解ヲ認メル。

ロ．左星狀神經節

中等數ノ神經細胞ニ色質融解ヲ認メル。而モ是等色質融解ハ何レモ著明デアル。

〔2〕脊髓神經細胞

頸髓節．胸髓節．腰髓節等ノ神經細胞ニ著變ヲ認メナイ。

〔3〕胃潰瘍

潰瘍ハ筋層ニ達シ一部ニ於テハ之ヲ貫キ遂ニ穿孔シテキル。潰瘍表層ニハ變形セル白血球浸潤ガアリ．ソレヨリ深部ノ筋層ノ中マデ．一部ハ漿膜マデ著明ナル白血球浸潤ヲ認メル。粘膜下組織ニハ一部分充血ガアル。又漿膜ノ血管ニハ充血ヲ認メル。

第10例　家兎18號　♀　（穿孔性胃潰瘍アリ）

1．放射經過ノ概要ハ第10表ノ通リデアル。

第10表　（家兎18號）

觀察日數	累計放射回數	潛血反應	體重（瓦）	記事
1日	1回	−	2270	
9	5	−	2240	
19	10	−	2315	
23	12	−	2380	
25	13	±		
27	14	+	2350	「レ」線總量 7.000 r
31	16	++	2270	元氣稍ゝ衰フ
33	17	+++	2200	喰ヒ殘シアリ（最終放射）

昭和18年4月1日（最終放射後6日）屠殺
全觀察日數39日．「レ」線總量 8.500 r
體重（屠殺日）2100瓦．潛血反應（屠殺日）+++

2．剖檢所見

屠殺後直ニ開腹スルニ幽門部ニ著明ナル瘢攣ヲ認メ．指壓ニヨリ益ゝ增强スルヲ認メタ。カヽル瘢攣ハ胃ノ中央部ヨリ始リ幽門部ニ於テ特ニ著明デアツタ。小彎側幽門部ハ大網．肝臟等ト癒着ス。之ヲ剝離スルニ小彎側幽門輪ト十二指腸トノ境界部ニ米粒大ノ穿孔ヲ認メル。

胃ヲ切開スルニ上記部ニ圓形潰瘍（直徑1.2糎）1箇アリテ十二指腸移行部ニ向ヒ潰瘍ノ深サヲ增加シ遂ニ穿孔ニ至レルヲ見ル。潰瘍邊緣ハ稍ゝ銳利．噴火口狀ヲ呈ス。大彎側後壁ニ少數ノ粘膜下點狀出血ヲ認メ．十二指腸起始部ニ粟粒大ノ糜爛1箇ヲ認メル。

2．病理組織學的所見

〔1〕交感神經節神經細胞

イ．內臟交感神經節

左右共神經細胞ニ著變ヲ認メナイ。

ロ．右下節

少數ノ神經細胞ニ空胞變性アリ。

ハ．左中節

少數ノ神經細胞ニ空胞變性ヲ認メル。而シテ變

性ノ高度ナル細胞モ散在シテキル。

ニ．左下節

少數ノ神經細胞ニ空胞變性ヲ認メル。

〔2〕脊髓神經細胞

頸髓節．胸髓節．腰髓節等ノ神經細胞ニ著變ヲ認メナイ。

〔3〕胃潰瘍

潰瘍ハ筋層ニ達シ其ノ一部ハ之ヲ貫キ遂ニ穿孔シテキル。潰瘍表面ニハ小量ノ痂皮附着ヲ認メル。潰瘍表層ニハ變形セル白血球浸潤ヲ認メ該部ニハ腺管ハ認メラレナイ。殆ド筋層ノ全般ニ亙ル著明ナル白血球浸潤ガアルガ．カヽル浸潤ハ漿膜ノ一部分ニ及ンデキル。潰瘍周圍ノ粘膜ノ一小部分ニ古キ出血ヲ思ハシムル色素沈着ガアル。潰瘍ノ邊緣ニ纖維性肥厚ヲ認メル。

第11例　家兎21號　♀　（十二指腸潰瘍アリ）

1．放射經過ノ概要ハ第11表ノ通リデアル。

第11表　（家兎21號）

觀察日數	累計放射回數	潛血反應	體重（瓦）	記事
1日	1回	−	2200	
9	5	−	2130	
19	10	−	2090	
27	14	−	2170	
31	16	+	2160	「レ」線總量 8.000 r
39	19	++	2020	
45	22	++	2000	元氣衰フ
50	24	+++	1950	喰ヒ殘シアリ（最終放射）

昭和18年4月16日（最終放射後4日）屠殺
全觀察日數54日．「レ」線總量 12.000 r
體重（屠殺日）1865瓦．潛血反應（屠殺日）+++

2．剖檢所見

胃ハ外觀上尋常。切開スルニ胃體部ニ少數ノ粘膜下點狀出血アリ且該部粘膜ニ小豆大ノ糜爛1箇ヲ認メタ。十二指腸起始部後壁ニ小豆大ノ潰瘍1箇アリテ其ノ基底部ニハ小量ノ凝血附着ヲ認メル。

3．病理組織學的所見

〔1〕交感神經節神經細胞

イ．右內臟交感神經節

少數ノ神經細胞ニ空胞變性ヲ．極ク少數ノ細胞ニ中心性色質融解ヲ認メル。

ロ．左內臟交感神經節

極ク少數ノ神經細胞ニ中心性色質融解ヲ認メル。

ハ．右中節

少數ノ神經細胞ニ空胞變性ヲ認メル。

ニ．右下節

少數ノ神經細胞ニ空胞變性ヲ．極ク少數ノ細胞ニ萎縮ヲ認メル。

ホ．右第4胸部交感神經節

極ク少數ノ神經細胞ニ中心性色質融解アリ。

ヘ．左中節

稍ヽ多數ノ神經細胞ニ空胞變性ヲ認メル。

ト．左下節

少數ノ神經細胞ニ空胞變性アリ。空胞大ニシテ大空洞ヲ形成セルモノモ認メラレル。

〔2〕脊髓神經細胞

第8頸髓節前角細胞ニ中心性色質融解．同質性變化ヲ各1箇認メル。第6胸髓節前角細胞ニ同質性變化1箇アリ。其ノ他腰髓節ニ著變ヲ認メナイ。

〔3〕十二指腸潰瘍

潰瘍ハ筋層ニ達シテキル。潰瘍表層ニハ變形セル白血球浸潤ヲ認メル。潰瘍底部ノ筋層ニハ輕度ノ白血球浸潤ヲ認メ．漿膜ニハ纖維素析出ガアル。潰瘍周圍ノ粘膜下層ニハ小出血竈ヲ認メル。

第12例　家兎19號　♀　（胃潰瘍アリ）

1．放射經過ノ概要ハ第12表ノ通リデアル。

2．剖檢所見

胃ハ外觀上尋常。切開スルニ胃體部．底部粘膜ハ甚ダシク剝離セラレテキルガ粘膜下出血ハ認メラレナイ。小彎側幽門輪部ヨリ十二指腸移行部ニ亙リ橢圓形（1.0糎×0.5糎．深0.2乃至0.4糎）ノ潰瘍ヲ認メ十二指腸移行部ニ向ヒ其ノ深サヲ增加ス。潰瘍邊緣ノ一部ニ凝血附着ヲ認メル。

3．病理組織學的所見

〔1〕交感神經節神經細胞

イ．右內臟交感神經節

少數ノ神經細胞ニ空胞變性ヲ認メルガ其ノ中ニハ變性高度ニシテ大空洞ヲ形成スルモノ或ハ多數ノ空胞ガ細胞體ニ充滿シ核消失セルモノモ認メラレル。又極ク少數ノ細胞ニ中心性色質融解モ認メラレル。

第12表　（家兎19號）

觀察日數	累計放射回數	潛血反應	體重（瓦）	記事
1日	1回	−	2610	
12	7	−	2450	
28	15	−	2500	
30	16	+	2490	「レ」線總量 8.000 r
40	20	++	2370	放射部ニ脫毛始ル
50	24	+++	2235	
52	25	++	2200	
60	29	+	2130	脫毛著明トナル
65	31	±	2140	
69	33	−	2140	
74	35	−	2000	
78	37	+	2060	少量ノ喰ヒ殘シアリ
86	41	+	1980	
92	44	−	1880	元氣著シク衰フ
98	47	±	1870	
100	48	±	1800	喰ヒ殘シ多量（最終放射）

昭和18年6月3日（最終放射後1日）屠殺
全觀察日數101日．「レ」線總量 24.000 r
體重（屠殺日）1680瓦．潛血反應（屠殺日）＋

ロ．左內臟交感神經節

少數ノ神經細胞ニ中心性色質融解或ハ空胞變性ヲ認メル。空胞變性トシテハ高度ノモノガカナリ多數アル。

ハ．右中節

稍ゝ多數ノ神經細胞ニ空胞變性ヲ認メル。

ニ．右下節

稍ゝ多數ノ神經細胞ニ空胞變性アリ。高度ノ空胞變性ヲ呈スルモノモ散在シテキル。

ホ．右第2胸部交感神經節

極ク少數ノ神經細胞ニ空胞變性ヲ認メル。

ヘ．左下節

稍ゝ多數ノ神經細胞ニ空胞變性アリ。

ト．左第1胸部交感神經節

少數ノ神經細胞ニ空胞變性アリ。

チ．左第2胸部交感神經節

極ク少數ノ神經細胞ニ中心性色質融解乃至空胞變性ヲ認メル。

〔2〕脊髓神經細胞

頸髓節．胸髓節．腰髓節等ノ神經細胞ニ著變ヲ認メナイ。

〔3〕胃潰瘍

潰瘍ハ筋層ニ達シ居ルガ其ノ一部分ニ於テハ筋層ヲ殆ド貫カントシテキル。潰瘍表面ノ一部ニハ痂皮附着ヲ認メル。又纖維素ノ析出ガ認メラレル。潰瘍表層ニハ變形セル白血球浸潤ヲ認メルガ．筋層ニ於ケル白血球浸潤ハ左程著明デハナイ。粘膜下層ニ小出血竈ヲ多少認メル。又粘膜內ニ古キ出血ヲ思ハシムル色素沈着ガアル。

第13例　家兎20號　♀　（胃潰瘍アリ）

1．放射經過ノ概要ハ第13表ノ通リデアル。

第13表　（家兎20號）

觀察日數	累計放射回數	潛血反應	體重（瓦）	記事
1日	1回	−	2395	
12	7	−	2380	
32	17	−	2480	
36	18	+		「レ」線總量 9.000 r
40	20	++	2320	放射部ニ脫毛始ル
44	22	+++	2270	
52	25	++	2200	
56	27	+	2230	
60	29	±	2200	脫毛著明トナル
65	31	−	2150	
74	35	−	2180	
78	37	+	2160	喰ヒ殘シナシ
82	39	−	2210	
92	44	−	2080	
98	47	−	2070	元氣稍ゝ衰フ
102	49	+	1900	
106	51	++	1700	喰ヒ殘シ多シ
108	52	+++	1640	元氣著シク衰フ（最終放射）

昭和18年6月11日（最終放射後1日）屠殺
全觀察日數109日．「レ」線總量 26.000 r
體重（屠殺日）1570瓦．潛血反應（屠殺日）+++

2．剖檢所見

幽門部前壁ニ於テ十二指腸移行部ニ一致シ漿膜ニ環狀ノ暗綠色着色ヲ認メル。胃ヲ切開スルニ．體部．底部等ノ粘膜ハ甚ダシク剝離セラレ居ルモ．出血性糜爛．粘膜下點狀出血等ハ認メナイ。幽門部前壁ニ殆ド圓形（直徑1.7糎）ノ潰瘍ヲ認メ十二

指腸移行部ニ向ヒ其ノ深サヲ增加シ．移行部ニ於テハ殆ド漿膜ニ達セルヲ認ム。邊緣ハ一般ニ鋭利ニシテ其ノ一部分ニ凝血附着ヲ認メル。十二指腸起始部前壁ニ米粒大ノ糜爛1箇アリ。

3．病理組織學的所見

〔1〕交感神經節神經細胞

イ．右內臟交感神經節

極ク少數ノ神經細胞ニ中心性色質融解ヲ認メル。

ロ．左內臟交感神經節

神經細胞ニ異常ヲ認メナイ。

ハ．右星狀神經節

少數ノ神經細胞ニ空胞變性アリ。

ニ．右第7胸部交感神經節

極ク少數ノ細胞ニ空胞變性ヲ認メル。

ホ．左中節

少數ノ神經細胞ニ空胞變性ヲ認メル。

ヘ．左下節

多數ノ神經細胞ニ空胞變性ヲ認メル。多數ノ空胞ノタメニ核ノ消失セルモノ或ハ細胞體蜂窩狀トナレルモノモカナリ多數アル。

ト．左第1胸部交感神經節

極ク少數ノ神經細胞ニ空胞變性アリ。

チ．左第2胸部交感神經節

少數ノ細胞ニ空胞變性アリ。

リ．左第3胸部交感神經節

極ク少數ノ神經細胞ニ空胞變性アリ。

ヌ．左第5胸部交感神經節

極ク少數ノ神經細胞ニ空胞變　アリ。

ル．左第8胸部交感神經節

極ク少數ノ神經細胞ニ空胞變性アリ。

〔2〕脊髓神經細胞

第4胸髓節前角細胞ニ1箇．第5胸髓節側角部細胞ニ1箇．第6胸髓節前角細胞ニ1箇．第7胸髓節側角部及側角前角移行部表層ノ細胞ニ各1箇第8胸髓節前角細胞ニ1箇夫々同質性變化ヲ認ムルモ其ノ他頸髓節．腰髓節等ノ神經細胞ニ著變ヲ認メナイ。

〔3〕胃潰瘍

潰瘍ハ筋層ニ達シ其ノ一部ハ筋層ヲ貫カントシテヰル。潰瘍表面ニハ僅ニ纖維素ノ析出ヲ認メル。潰瘍表層ニハ變形セル白血球（主トシテ多核白血球）浸潤ガアル。コレヨリ深部ハ筋層ノ殆ド全般ニ亙リ著明ナル白血球浸潤ガアル　又漿膜ノ一部ニ

第14表　實驗成績ノ表示

群別	家兎番號	性別	全觀察日數	總放射回數	放射「レ」線總量（r）	潛血反應 實驗開始時	潛血反應 屠殺時	體重（瓦） 實驗開始時	體重（瓦） 屠殺時	潰瘍ノ有無・數・位置	頸部乃至胸部交感神經節神經細胞所見
第一群	10	♂	23	8	4,000	—	—	2210	2160	ナシ	形態學的變化ナシ
	14	♂	32	12	6,000	—	—	2370	2245	ナシ	同上
	16	♀	51	20	10,000	—	—	2300	2190	ナシ	同上
	17	♂	54	21	10,500	—	++	2335	1775	小彎側幽門部ニ1個アリ	形態學的變化アリ
	11	♂	55	22	11,000	—	++	2315	2050	小彎側幽門部ニ1個（穿孔ス）	同上
	12	♂	73	30	15,000		—	2190	2185	ナシ（但シ十二指腸起始部ニ糜爛アリ）	同上（但シ僅微）
	15	♂	75	30	15 000	—	++	2310	2100	十二指腸起始部ニ1個	形態學的變化アリ
	13	♂	141	56	28,000	—	+	2135	1500	小彎側幽門部ニ1個	同上
第二群	22	♀	21	10	5,000	—	++	2100	1720	小彎側幽門部ニ1個（穿孔ス）	同上
	18	♂	39	17	8,500	—	++	2270	2100	小彎側幽門部ニ1個（穿孔ス）	同上
	21	♀	54	24	12,000	—	++	2200	1865	十二指腸起始部ニ1個	同上
	19	♂	101	48	24,000	—	+	2600	1680	小彎側幽門部ニ1個	同上
	20	♂	109	52	26,000	—	++	2395	1570	幽門部前壁ニ1個	同上

ハ大單核細胞ヲ主トシタル浸潤ガアル。充血乃至出血竈ハ殆ド認メラレナイ。

Ⅲ. 實驗成績ノ表示

以上ノ實驗成績ヲ綜合シテ概觀ニ便ナラシムル爲ニ表示スレバ第14表ノ如クニナル。

第五章　總括竝ニ考按

Ⅰ 總括

1. 實驗家兎13頭中．胃潰瘍ヲ發生シタモノ7頭．十二指腸潰瘍ヲ發生シタモノ2頭．合計9頭ニ潰瘍ヲ發生セシメ得タ。卽チ之ヲ細別スレバ第一群8頭中ヨリ胃潰瘍3頭．十二指腸潰瘍1頭ヲ．第二群5頭中ヨリ胃潰瘍4頭．十二指腸潰瘍1頭ヲ夫々發生セシメ得タ。而シテ潰瘍ヲ發生シナカツタモノハ第一群中ノ4頭デアル。

2. 胃潰瘍ハ7例共幽門輪部ニ接シテ1箇發生シ．6例ハ小彎側ニ．1例ハ大彎寄リ前壁ニ認メラレタ。而モ全例共十二指腸移行部ニ向ヒ次第ニ潰瘍ノ深サヲ增シ其ノ內3例ニハ該移行部ニ於テ穿孔ヲ認メタ。

3. 十二指腸潰瘍ハ2例共十二指腸起始部後壁ニ認メラレタ．

4. 胃潰瘍ノ形ハ圓形乃至橢圓形デ其ノ直徑或ハ長徑ハ1糎乃至1.7糎デアルガ．十二指腸潰瘍ノ大サハ何レモ小豆大デアツタ。

5. 胃潰瘍ノ邊緣ハ一般ニ銳利デアツテ噴火口狀乃至堤防狀肥厚ヲ呈スルモノモ少數認メラレタ。胃潰瘍ノ邊緣或ハ基底部ニ凝血附着ヲ認メタモノガ約半數アリ．又胃潰瘍周圍ニ發赤ヲ認メタモノガ1例アツタ。

6. 十二指腸潰瘍ノ基底部ニハ何レモ小出血ヲ認メタ。

7. 實驗例ノ大部分ニ於テ主トシテ胃體部大彎側ニ出血性粘膜糜爛及粘膜下點狀出血ヲ認メタ。

8. 潰瘍ノ病理組織學的所見

潰瘍面ニ相當シテ物質缺損ガアリ其ノ程度ハ總テ筋層ニ達シ1部ノモノニ於テハ漿膜ニ達シ遂ニ穿孔ニ至ツタモノモアル。潰瘍ノ表層ニハ總テ變形セル白血球(主トシテ多核白血球)浸潤ガアリ．又纖維素ノ析出ガ認メラレルモノモアル。著明ナル白血球(多核白血球．淋巴球．大單核細胞．「エオジン」嗜好細胞等)浸潤ガ筋層ノ廣範圍ニ及ビ又漿膜ニ及ンデヰルモノモ多數認メラレル。殆ド全例ニ於テ粘膜下ニ充血乃至小出血竈ヲ認メルガ．又粘膜內或ハ粘膜下ニ古キ出血ヲ思ハシムル黃褐色色素沈着ヲ示スモノガ約半數アル。潰瘍ノ邊緣ニハ旣ニ肉芽組織乃至結締織ノ增殖ヲ認メ典型的慢性潰瘍ノ所見ヲ呈スルモノガ約半數アツタ。

9. 潰瘍發生例ニ於テハ總テ糞便ノ潛血反應陽性デアリ．潰瘍不發生例ニテハ總テ此ノ反應ハ陰性デアツタ。但シ潰瘍發生例ニ於テモ．放射經過中ニ反應陰性トナツタモノモ少數アルガ屠殺時ニ於テハ何レモ反應陽性デアツタ。

10. 潰瘍發生例ニ於テハ潛血反應陽性トナルニ伴ヒ體重ハ漸減シ殊ニ屠殺前ニアリテハ著明

ニ減少セルヲ認メタ。

11. 潰瘍發生例ニテハ「レ」線總量7,000 r 乃至 9,000 r ニテ潛血反應ガ陽性化シタモノガ大部分デアルガ. 4,000 r ニテ陽性化シタモノ. 19,000 r ニテ陽性化シタモノガ各1例アル。

12. 潰瘍發生例ニ於テ屠殺マデニ放射シタ「レ」線總量ハ. 最少 5,000 r, 最多 28,000 r デアルガ 10,000 r 前後ノモノガ半バ以上ヲ占メテヰル。

13. 潰瘍發生例ニ於テ實驗開始ヨリ屠殺ニ至ル迄ノ全觀察日數ハ最少21日. 最多141日デアルガ50日乃至70日ノモノガ半以上ヲ占メテヰル。

14. 胃潰瘍發生例中1例ニ於テハ屠殺後開腹スルモ尙幽門部ニ著明ナル痙攣ヲ認メタ。

15. 潰瘍發生例ニ於テハ總テ放射部ノ交感神經節神經細胞ノ1部ニ形態學的變化ヲ認メタ。而シテ其ノ變化トシテハ空胞變性ガ最モ多ク. 萎縮. 色質融解乃至ニッスル氏ノ所謂細胞重篤變化等ハ比較的少イ。之等形態學的變化ハ頸部交感神經中節乃至星狀神經節（1部ノ家兎ニテハ下節. 第一胸部交感神經節）ニハ必發的ニ認メラレ. 第2乃至第8胸部交感神經節ニモ大多數ノ例ニ於テ多少ナリトモ形態學的變化ヲ認メタガ. 2例ノミハ斯ル胸部交感神經節ニハ形態學的變化ヲ示サナカツタ。

16. 潰瘍發生例ニ於テ形態學的變化ヲ起シタ交感神經細胞ノ數ハ. 多數ニシテ且又其レ等個々ノ神經細胞ノ變化モ高度デアツタ例モアリ. 又他方前者ニ比シ比較的少數デアツタ例モアル。

17. 潰瘍發生例中內臟交感神經節神經細胞ノ病理組織學的檢査ヲ行ツタモノハ4頭デアルガ. 其ノ內3頭ニ極ク輕度ノ空胞變性乃至中心性色質融解ヲ認メタガ他ノ1頭デハ全ク變化ヲ認メ得ナカツタ。

18. 潰瘍發生例ノ脊髓神經細胞ニ於テハ. 其ノ前角乃至側角部神經細胞（殆ド胸髓節）ニ1箇又ハ2箇ノ同質性變化ヲ認メタ例ガ極ク小數アツタ。

19. 潰瘍陰性例4頭中. 3頭ニ於テハ前述ノ如キ神經節神經細胞ニ形態學的變化ヲ全ク認メナイ。但シ潰瘍ハ認メナカツタガ十二指腸起始部ニ糜爛ヲ認メタ1例ニ於テハ. 其ノ左第5. 第6胸部交感神經節神經細胞ニ極ク少數萎縮ヲ認メタ。且本例ニ於テハ第4胸髓節ノ側角細胞ニ1箇同質性變化ヲ認メタ。

20. 潰瘍陰性例ハ總テ比較研究ノ爲ニ. 放射經過ノ中途ニ於テ屠殺シタモノデアル。

II 考 按

正常神經組織ハ「レ」線放射ニ對シ著シク抵抗ガ强イコトハ從來ヨリ唱ヘラレテヰル處デアルガ. 最近ノ文獻ニ徵スルモ亦此ノ事實ガ認メラレル。此ノ事ハ1ツニハ正常神經組織ニ「レ」線放射ヲ行ヒ放射後短時日ノ間ニ病理組織學的檢査ヲ行フモ. 神經細胞ニ形態學的變化ヲ認メ難イト云フ理由ニ基ヅイテヰル。

Nemenow[9] ハ神經組織ヲ「レ」線放射シタ場合ニハ. 神經細胞ニ先ヅ機能的變化ガ起リ. 形

態學的變化(而モ大量放射ノ場合ノミ)ハ放射後數ケ月ヲ經テ明確ニナルコトヲ實驗的ニ證明シ且又此ノ場合ニ於テモ吾々ガ現在行ツテヰルガ如キ檢査方法ヲ以テシテハ必ズシモ常ニ形態學上ノ變化ヲ確認シ得ルトハ限ラナイト述ベテヰル。

神經纖維ハ一般ニ「レ」線ニ對スル抵抗極メテ大ニシテ文獻ニ徵スルモ「レ」線放射ニヨル神經纖維ノ變化ニ就テハ未ダ殆ド證明セラレテ居ナイト云ヘル。Glauner[12] ハ無髓植物神經纖維ガ「レ」線ニ對シ多少ナリトモ鋭敏ナ感受性ヲ有スルカ否カハ未ダ證明セラレテ居ナイト述ベ且一般生理學的見地ヨリ見レバ有髓植物神經纖維ハ無髓植物神經纖維ヨリモ「レ」線ニ對シ抵抗ガ更ニ强イデアラウト云ツテヰル。

一般ニ組織ノ「レ」線ニ對スル感受性ハ．其ノ組織ノ新陳代謝ガ盛ンデアル程大デアルトハ Bergonié-Tribondeau ノ法則ヨリ理解セラルル所デアルガ．神經纖維ハ神經細胞ヨリモ更ニ「レ」線ニ對スル感受性ガ小ナルモノデアル。

諸家ノ實驗ニヨレバ迷走神經中ニハ胃運動促進ヲ司ル副交感神經纖維ノ他ニ．胃運動抑制ヲ司ル交感神經纖維ノ存在ヲ推知セシメルガ吳門下ノ鈴木[30]ハ犬ニ就キ組織學的研究ヲ行ヒ之ヲ確認シテヰル。卽チ鈴木ノ報告ニヨレバ「橫隔膜直上部ニ於ケル迷走神經ハ其ノ中ニ頸部交感神經中節及ビ星狀神經節ヨリ來ル多數ノ交感神經纖維ヲ含ム。而シテ頸部迷走神經ノ有スル下行性交感神經纖維ハ．タヾ頸部交感神經上節ニ由來スルノミ。而モコノ纖維ハ胸廓內ニ於テ旣ニ其ノ分布ヲ終リ腹部諸臟器迄其ノ支配ヲ及ボサヾルガ如シ」ト。更ニ吳門下ノ石川[31]ハ犬ニ就キ組織學的．生理學的．「レントゲン」學的研究ヲ行ヒ．迷走神經中ノ星狀神經節ニ由來スル交感神經ガ胃運動抑制纖維トシテ重要ナル存在ヲナスコト及ビ其ノ作用ハ迷走神經ト等シク正常時ニ於テモ働キ居ルコトヲ唱ヘテヰル。

Jacobsohn ハ脊髓ニ於ケル交感神經核ヲ三集團ニ區別シ．其ノ內ノ上部外側交感神經核ハ第八頸髓ヨリ第五腰髓ニ亙リ脊髓側角又ハ之ト連結セル前角ノ後外側部及ビ側角ト後角トノ移行部表層ニアルト云ツテヰル。而ルニ胃腸支配ノ交感神經纖維ハ第五胸髓ヨリ第三腰髓迄ノ間ヨリ出デ內臟神經トナツテ．內臟交感神經節．上腸間膜神經節ニ入ルト云ハレテヰル。

楠教授[32]ハ家兎ニ於テ胃抑制中樞ハ腦橋底部延髓境界ニ接シテ存在シ．其ノ傳導路ノ1トシテ脊髓側索ヲ下行シ胸髓第六乃至第七節ヨリ分岐シテ內臟神經ニ入ルモノヲ唱道シテ居ラレル。

余ノ實驗ニ就テ見ルニ大量ノ「レ」線放射ニヨリ胃乃至十二指腸潰瘍ヲ發生セシメ得タ全例ニ於テ．放射部交感神經節神經細胞ノ一部ニ形態學的變化ヲ認メタガ．此等形態學的變化ノ他ニ．旣ニ機能的障碍ヲ起シテヰル神經細胞ガ多數存在シ得ルコトハ Nemenow[9] ノ實驗カラモ容易ニ推理スルコトガ出來ル。

潰瘍發生例ノ脊髓神經細胞ニ形態學的變化ヲ認メタモノハ極ク少ク．而モソレハ殆ド前角ニ1箇乃至2箇認メラレ脊髓側角部神經細胞ニ形態學的變化ヲ認メタモノハ．十二指腸ニ糜爛ノ

ミヲ認メタ例ヲ含メテ2例デアリ．其ノ神經細胞數モ1，2箇デアル。放射部脊髓交感神經中樞ニハ既ニ機能的障碍ヲ起シテヰル神經細胞ガ存在シ得ルコトハ想像出來ルガ．本實驗ニ於ケル脊髓神經細胞ノ形態學的變化ニ關シテハ特別ナル意義ヲ持タセナイノヲ至當ト考ヘル。

次ニ余ノ實驗ニ於テ直接放射セラレル迷走神經中ニハ本來ノ副交感神經纖維ノ他ニ交感神經纖維ガ含有セラレテヰルガ．鈴木[33]ニヨレバ「此ノ副交感神經纖維ハ．有髓性ニシテ．交感神經纖維ノ大部分ハ無髓性ナリ」ト。

余ノ放射術式ニ依レバ迷走神經及ビ交感神經節ハ同一條件ノ下ニ放射セラレルガ．神經纖維ハ神經細胞ヨリモ「レ」線ニ對スル感受性ガ甚ダ小デアルカラ．交感神經節神經細胞ニハ形態學的變化ヲ認メタガ．迷走神經纖維ニハ變化ガ起ラナイカ或ハ假ニ變化ガ起ツタトスルモ交感神經節神經細胞ノ變化ヨリモ僅微ナルモノトシナケレバナラヌ。且又有髓植物神經纖維ハ無髓植物神經纖維ヨリモ．「レ」線ニ對スル感受性ガ少イト考ヘラレテ居ルカラ副交感神經纖維ニハ尙更變化ガ少イコトモ考ヘラレル。

本實驗ニ於ケル頸部竝ニ胸部交感神經節神經細胞ニ認メラレタル形態學的變化ハ．所謂逆行性變化ニ因ルモノデナイコトハ明カデアル。何トナレバ一般ニ神經細胞ノ逆行性變化ハ其ノ軸索ヲ切斷シタル場合ニ認メラレルモノデアルガ．本實驗ニ於テハ神經纖維ニ變化ガ起ラナイカ又假リニ變化ガ起ルトシテモ僅微ナルモノト考ヘラレルカラデアル。

次ニ此等神經細胞ノ形態學的變化ハ．「レ」線放射ニ依リ直接的即チ一次性ニ表ハレタルモノデアルカ或ハ血管壁細胞等ノ變化ニ依リ二次性ニ起ツタモノデアルカハ此處デハ論ズル必要ヲ認メナイ。

內臟交感神經節神經細胞ニ於ケル極ク輕度ノ形態學的變化ハ．脊髓交感神經中樞ニ於ケル神經細胞ノ障碍ニ因ルモノカ或ハ胸部交感神經節神經細胞ノ障碍ニ歸因スルモノカ其ノ原因ヲ明確ニスルヲ得ナイ。

以上ノ如ク「レ」線放射ニ依リ放射部ノ頸部竝ニ胸部交感神經節神經細胞ニ形態學的變化ヲ起サシメタガ其ノ他ニ既ニ機能的障碍ヲ起シテヰル神經細胞ノ存在モ當然考ヘラレル。他方放射部迷走神經中ノ副交感神經纖維ニハ「レ」線放射ニ依ル影響ガ無イカ或ハ假ニ有ルトスルモ僅微ナルモノト考ヘラレル。

依テ以上ノ實驗成績ヨリ推理スレバ．既述ノ如キ植物神經系ニ於ケル變化ニ基因シ．胃及十二指腸支配ノ交感神經機能低下シ．爲ニ副交感神經ノ機能比較的强ク表ハルヽニ至リ所謂 v. Bergmann 氏ノ植物神經支配異常ノ狀態ヲ惹起シ潰瘍發生ヲ見ルニ至ツタモノト考ヘラレ。

他方鈴木[30]ノ報告及ビ石川[31]ノ「迷走神經中ノ星狀神經節ニ由來スル交感神經ガ胃運動抑制纖維トシテ重要ナル存在ヲナス」トノ報告ヲ參考シ．余ノ實驗ニ於テ潰瘍發生例ノ交感神經節細胞ノ形態學的變化ガ．頸部交感神經中節或ハ星狀神經節（一部ノ家兎ニ於テハ下節．第一胸部交感神經節）等ニ於テ必發的ニ認メラレタル事實及ビ此ノ形態學的變化ガ上記神經節ノミニ

認メラレ．他ノ胸部交感神經節ニ認メ得ナカツタ潰瘍發生家兎アル事實等ヨリ推論スレバ．上記中節．星狀神經節等ノ神經細胞ノ形態學的變化ハ本潰瘍發生ニ關シ重要ナル意義ヲ有スルモノト考ヘラレル。

本實驗ニ於ケル胃潰瘍ハ總テ幽門輪部ニ接シテ1箇發生シ而モ何レモ十二指腸移行部ニ向ヒ潰瘍ノ深サヲ增シ居タルコト及ビ十二指腸潰瘍ハ何レモ其ノ起始部ニ1箇發生シタル等ノ事實ハ．之等潰瘍ガ總テ同一要約ノ下ニ發生シタルヲ推知セシムルニ足ルモノニシテ．又潰瘍發生例中1例ニ於テ屠殺後開腹スルモ尙幽門部ニ痙攣ヲ認メタルガ如キ或ハ潰瘍ハ認メ得ナイガ十二指腸起始部ニ糜爛ヲ認メタル1例ニ於テハ．放射部交感神經節神經細胞ニ僅微ナル形態學的變化ヲ認メタルガ如キ何レモ本實驗ニ於ケル潰瘍ノ發生過程ヲ v. Bergmann 氏ノ說ニ歸スベキ有力ナル論據タリ得ルモノト信ズル。

尙又交感神經細胞ノ形態學的變化ニ基因スルモノト考ヘラレル本潰瘍ニ於テ．肉眼的ニモ組織學的ニモ人間ニ於ケル慢性潰瘍ト全ク同樣ナル所見ヲ呈シテヰルコト竝ニ潰瘍所在以外ノ粘膜ニハ點狀出血．糜爛等人間ニ於ケル潰瘍ニ見ラルヽ所謂隨伴胃炎ノ所見ヲ認ムルコトハ特記セラルベキモノデアルト思フ。

之ヲ要スルニ以上ノ原因ニ依ツテ胃及十二指腸支配ノ植物神經系ニ不調和ヲ來シ延イテハ胃痙攣ヲ起シ局所ノ血行障碍ヲ惹起シ．胃粘膜ノ糜爛ヲ起シ．血行障碍特ニ甚ダシキ部分ハ胃液ニ侵蝕セラレ潰瘍ヲ形成スルモノトスルハ最モ自然的．合理的說明デアルト信ズル。

第六章　結　論

1．生長健康家兎第三胸椎棘狀突起ヲ中心トシテ．脊柱部ニ3糎×4糎ノ放射野ヲ設ケ．500r 宛隔日ニ「レ」線放射ヲ行ヒ．13頭中7頭ニ胃潰瘍ヲ．2頭ニ十二指腸潰瘍ヲ發生セシメ得タ。而シテ胃潰瘍ノ3例ニ穿孔ヲ認メタ。

2．潰瘍發生例ノ大多數ニ於テ．主トシテ胃體部粘膜ニ出血性糜爛乃至粘膜下點狀出血ヲ認メタ。

3．發生セル潰瘍特ニ胃潰瘍ハ總テ其ノ部位．箇數．形態．病理組織學的所見等人胃ノ消化性潰瘍ニ酷似シテヰル。而シテ潰瘍ノ約半數ニ於テ潰瘍緣ニ結締織ノ增殖ヲ認メ典型的慢性潰瘍ノ所見ヲ呈スルモノモ認メラレタ。

4．潰瘍發生例デハ總テ糞便潛血反應陽性デアツタガ．潰瘍不發生例デハ總テ反應陰性デアツタ。

5．潰瘍發生例ハ潛血反應陽性化ニ伴ヒ．體重漸減シ殊ニ屠殺前ニハ著明ナル減少ヲ認メタ。

6．潰瘍發生例ニテハ．「レ」線總量 7.000r 乃至 9,000r ニテ潛血反應陽性トナツタモノガ大多數デアル。

7. 家兎體質ニヨリ潰瘍發生ニ著シキ難易ガ認メラレル。「レ」線總量 10,000 r 前後ニテ著明ナル潰瘍ヲ形成シタ例ガ半バ以上ヲ占メテヰル。而シテ此ノ1群ヨリモ「レ」線ニ對スル抵抗强キ家兎ハ．更ニ大量ノ放射ヲ必要トシ．其ノ所要放射量ハ 25,000 r 前後デアル。

8. 潰瘍發生例ニ於テハ總テ放射部交感神經節神經細胞ノ一部ニ形態學的變化ヲ認メタ。其ノ變化トシテハ空胞變性ガ最モ多ク認メラレ萎縮．色質融解乃至 Nissl 氏ノ所謂細胞重篤變化等ハ比較的少イ。之等形態學的變化ハ頸部交感神經中節乃至星狀神經節（一部ノ家兎ニテハ下節．第一胸部交感神經節）ニハ必發的ニ認メラレ．第二乃至第八胸部交感神經節ニモ大多數ノ例ニ於テ形態學的變化ヲ認メタ。

9. 潰瘍發生例ノ約半數ニ於テ內臟交感神經節神經細胞ノ檢索ヲ行ツタガ．其ノ大多數ニ極ク輕度ナルモ形態學的變化ヲ認メタ。

10. 潰瘍發生例中脊髓神經細胞ニ形態學的變化ヲ認メタモノガ極ク少數アルガ．之ハ主トシテ前角ニ於テ而モ極メテ少數ノ細胞ニ斯ル變化ヲ認メタノデアルカラ．本潰瘍ノ發生機轉ニハ意義無キモノト考ヘル。

11. 潰瘍陰性例4頭中3頭ニハ前述ノ如キ神經節神經細胞ニ形態學的變化ヲ全ク認メナイ。但シ潰瘍ハ認メザルモ．十二指腸起始部ニ糜爛ヲ認メタ1例ニハ僅微ナルモ形態學的變化ヲ認メタ。

12. 本潰瘍ノ發生機轉ニ關シ次ノ如ク推論スル。

植物神經系統ガ平衡狀態ニアル正常家兎ニ．長期ニ亙リ大量ノ「レ」線放射ヲ行ヒ．其ノ頸部交感神經中節．星狀神經節乃至胸部交感神經節神經細胞ニ形態學的變化ヲ起サシムルニ至レバ．胃運動抑制作用ヲ司ル交感神經ノ機能低下シ．爲メニ胃運動促進作用アル副交感神經ノ機能比較的ニ强ク現ハレ．von Bergmann 氏ノ所謂植物神經不調和ヲ惹起シ．其ノ結果胃痙攣ヲ起シ．局所ノ血行障碍ヲ招來シ．胃粘膜ノ糜爛ヲ起シ血行障碍特ニ甚シキ部分ハ胃液ニ侵蝕セラレ潰瘍ヲ形成スルニ至ル。

擱筆スルニ臨ミ．海軍軍醫學校前校長保利信明閣下竝ニ現校長神林美治閣下ニ敬意ヲ表シ．常ニ御懇切ナル御指導ト御校閲ノ勞ヲ賜ハリタル恩師中島敎授竝ニ大野敎授ニ深甚ナル感謝ヲ捧ゲルト共ニ．御助言ヲ賜ハリタル石川助敎授竝ニ種々御便宜ト御助言トヲ與ヘラレタル武谷止武博士ニ哀心ヨリ感謝ス。

附圖說明

第1圖　家兎11號．胃潰瘍。十二指腸移行部ニ於テ穿孔シテヰル(28頁參照)。

第2圖　家兎13號．胃潰瘍。噴火口狀ヲ呈シ邊緣ニハ出血部ガ認メラレル(38頁參照)。

第3圖　家兎20號．胃潰瘍。幽門部前壁ニ在ル。潰瘍ハ十二指腸移行部ニ於テ深クナツテヰル(56頁參照)。

第4圖　家兎19號胃潰瘍組織像。潰瘍表面ニ痂皮附着ガ見ラレ．表層ニハ變形セル白血球浸潤ガ稍ゝ著明ニ認メラレル(55頁參照)。

第5圖　對照例ニ於ケル正常星狀神經節神經細胞。一般ニハ二核ノモノガ一核ノモノヨリモ多ク認メ

佐々木論文附圖 (一)

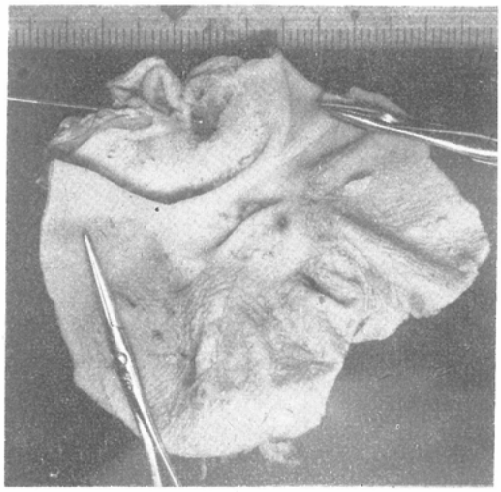

第 1 圖
家兎 11 號
胃潰瘍 (穿孔)

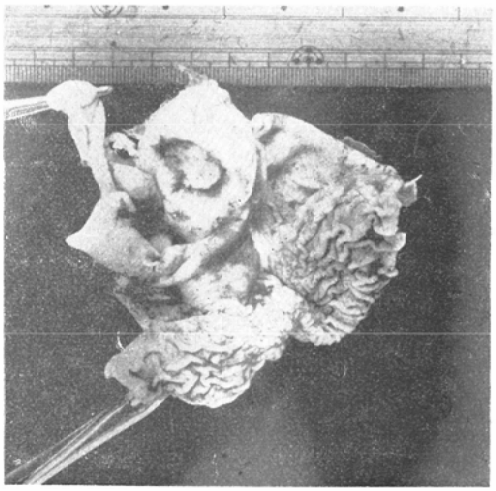

第 2 圖
家兎 13 號
胃潰瘍



第 3 圖
家兎 20 號
胃潰瘍

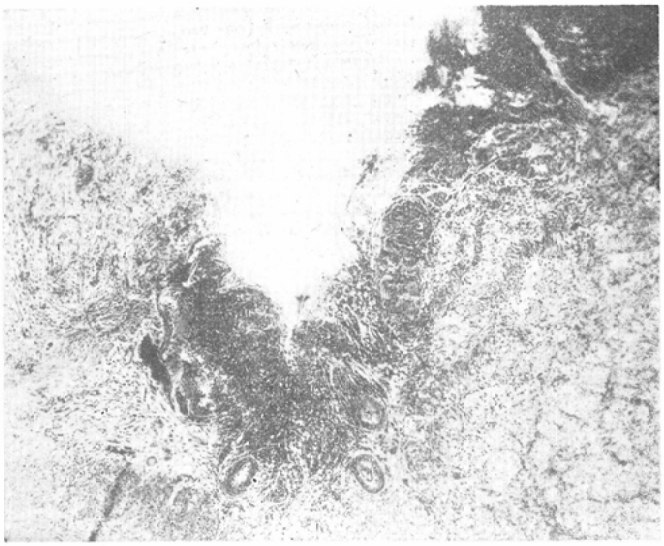

第 4 圖

家兎 19 號　胃 潰 瘍 (53 倍)

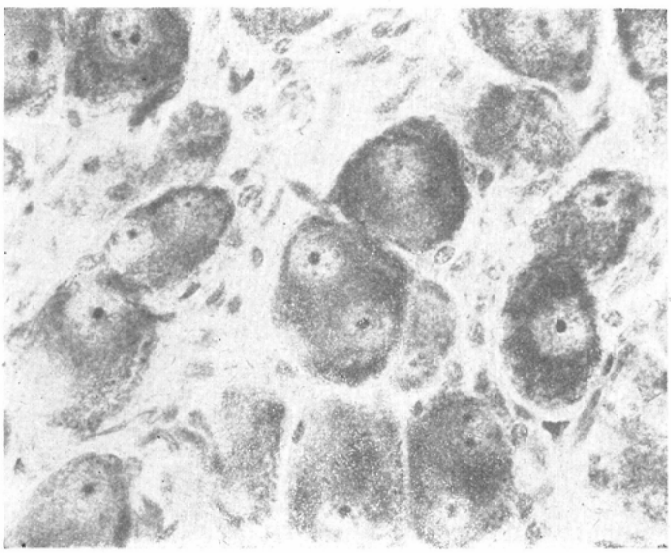

第 5 圖

星狀神經節神經細胞　正 常 (730倍)

佐々木論文附圖 (三)

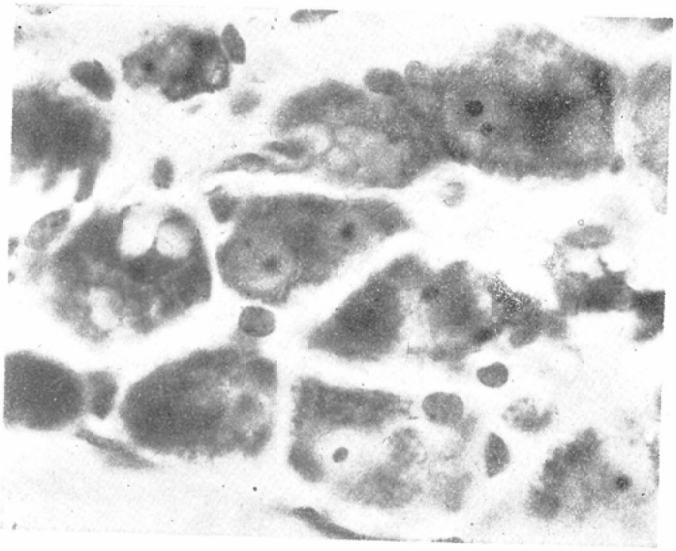

第 6 圖

家兎 21 號

頸部交感神經下節神經細胞

空胞變性 (980 倍)

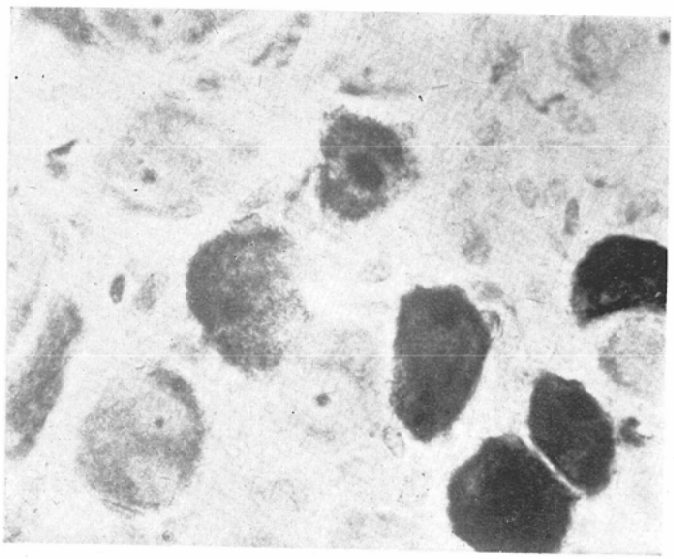

第 7 圖

家兎 11 號

第一胸部交感神經節神經細胞

萎縮 (730 倍)

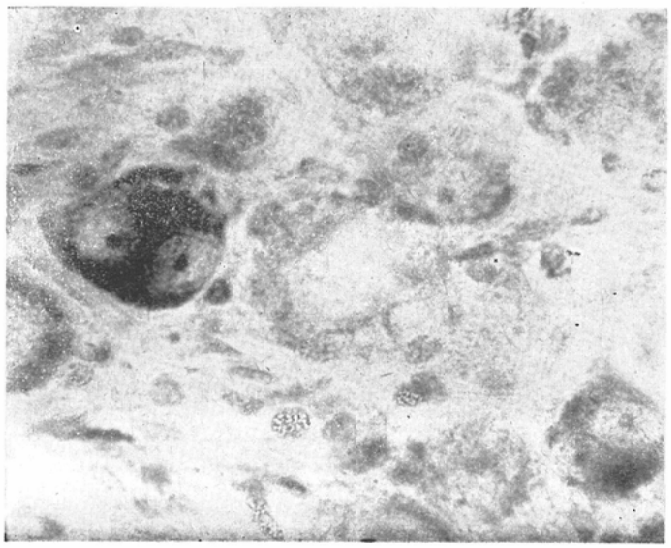

第 8 圖

家兎 22 號

星狀神經節神經細胞

中心性色質融解 (730 倍)

ラレル。

第6圖　家兎21號．左頸部交感神經下節神經細胞ノ空胞變性像。空胞ハ細胞體ノ中．邊緣或ハ核周圍ニ認メラレル。

第7圖　家兎11號．左第一胸部交感神經節神經細胞萎縮像。細胞體竝ニ核ハ一般ニ圓味ヲ失ヒ濃染シ且核ハ縮小シテキル。

第8圖　家兎22號．左星狀神經節神經細胞ニ於ケル中心性色質融解像。圖ノ中央ニ1箇認メラレルガ其ノ中心部ノニッスル氏小體ハ既ニ融解シ該部ハ淡明化シテキル。

文　獻

1) **中島良貞**，第24回九州醫學會會誌．大正8年．日本內科學會雜誌．第10卷．324頁 大正11年．日新醫學．第十二年．1439頁．2153頁 大正12年． 2) **von Bergmann**, Münchener med. Wochenschr., 1913. Nr. 4. S. 169. 3) **Bonanno, A. M.,** e. G. **Virano**, Zentralbl. f. g. Radiolog., Bd 14. S. 750, 1933. 4) **中島良貞**，日本內科學會雜誌 第29卷 141頁．昭．16. 5) **張本藤吾**，第38回九州醫學會々誌．828頁．昭 11. 6) **川波浩**，日本醫學放射線學會雜誌．第1卷．473頁．昭．15. 7) **繩田千郎**，日本醫學放射線學會雜誌 第1卷 467頁．昭．15. 8) **石川數雄**，實地醫家ト臨牀．第20卷．73頁．昭 18. 9) **Nemenow, M.**, Strahlenther., Bd. 53. S. 473, 1935. 10) **樋口助弘**，日本醫學放射線學會雜誌．第1卷 124頁．昭．15. 11) **松本秀雄**，日本醫學放射線學會雜誌 第1卷．467頁．昭．15. 12) **Glauner**, Strahlenther., Bd 62. S. 24, 1938. 13) **Westphal**, Arch. f. klin. Med., Bd. 114. S. 327, 1914. 14) **W. van Yzeren**, Zeitschr. f. klin. Med., Bd. 43. S. 181, 1901. 15) **G. Donati**, Zentralbl. f. allg. Patholog. u. patholog. Anatomie, Bd. 56. S. 95, 1932. 16) **Beazell**, Virchow's Arch. f. patholog. Anatm. u. Physiolog. u. f. klin. Med., Bd. 22. S. 213, 1936. 17) **Gunderfinger**, Mittlg. an d. Grenzgeb. d. Med. u. d. Chirg., Bd, 30. S. 189, 1918. 18) **v. Bergmann**, Hbch. d. inner. Med., III Bd. S. 710, 1926. 19) **Cushing**, Surg. etc., Bd. 55. S. 9, 1932. 20) **松熊勝**，熊本醫科大學雜誌．11卷．859頁．昭．10. 21) **東陽一**，診斷ト治療．第24卷．1524頁．昭．12. 22) **Ghilarducci**, Policlino, Bd. 23. S. 709, 1916. 23) **Tsukamoto**, Strahlenther., Bd. 18. S. 320. 1924 24) **Engelstad**, Strahlenther., Bd. 53. S. 139, 1935. 25) **Wolfer**, Proc. Soc. exper. Biol. and Med., Bd. 22. S. 45, 1925. 26) **繩田千郎**，日本醫學放射線學會雜誌．第2卷．539頁．昭．16. 27) **樋口助弘**，日本醫學放射線學會雜誌．第2卷．544頁．昭．17. 28) **樋口助弘，松本秀雄**，日本醫學放射線學會雜誌．第3卷．775頁．昭．17. 29) **W. Braeucker**, Verhandlg. d. deutsch. Gesellschaft f. Kreislaufforschung, V Tagung. S. 322, 1932. 30) **鈴木榮**，神經學會雜誌．第31卷．725頁．昭．5. 31) **石川久三郎**，東京醫學會雜誌．第46卷．616頁．昭．7. 32) **楠五郎雄**，日本醫學及健康保險．No. 3315. 12頁．昭．18. 33) **鈴木榮**，東京醫學會雜誌．第49卷．1659頁．昭．10. 34) **吳建**，自律神經系．昭．9. 35) **Spielmeyer**, Histopathologie d. Nervensystems, Bd. I, 1922. 36) **林敏雄，丸山幸太郎**，日本病理學會會誌．28卷．351頁．昭．13. 37) **友田正信**，胃潰瘍及十二指腸潰瘍．昭．12. 38) **Stahnke**, Arch. f. klin. Chirurg., Bd. 132. S. 1, 1924.