The University of Osaka
Institutional Knowledge Archive

Title	長期透析患者の後腹膜大量出血に対する腎動脈塞栓術
Author(s)	永露, 巌; 中條, 政敬
Citation	日本医学放射線学会雑誌. 1992, 52(6), p. 811-817
Version Type	VoR
URL	https://hdl.handle.net/11094/16157
rights	
Note	

The University of Osaka Institutional Knowledge Archive : OUKA

https://ir.library.osaka-u.ac.jp/

The University of Osaka

日本医放会誌：52（6），811—817，1992（平4）

長期透析患者の後腹膜大量出血に対する腎動脈塞栓術

鹿児島市立病院放射線科
永　露　　巌
鹿児島大学医学部放射線医学教室
中　條　政　敬

（平成3年3月26日受付）
（平成3年12月11日最終原稿受付）

Transcatheter Embolization of Renal Artery to Treat Massive Retroperitoneal Hemorrhage in Long Term Dialysis Patients

Iwao Eiro
Department of Radiology, Kagoshima Municipal Hospital
Masayuki Nakajo
Department of Radiology, Faculty of Medicine, Kagoshima University

Reserach Code No. : 607

Key Words : Dialysis, Renal cyst, Hemorrhage, Embolization

Acquired cystic kidney disease (ACKD) and renal tumors often develop in long-term dialysis patients. In addition, rupture of the cysts leading to hemorrhagic shock can be another serious complication. There are few reports on transcatheter arteiral embolization for retroperitoneal hemorrhage caused by cyst rupture in chronic dialysis patients. We report here three cases of massive retroperitoneal hemorrhage, caused by cyst rupture in two patients with ACKD and another patient with polycystic kidney disease during long-term dialysis, which were successfully treated by transcatheter arterial embolization. Embolization of the renal artery was performed with absolute ethanol and/or stainless steel coils.

I. はじめに

長期にわたり血液透析を受けている患者に後天性腎嚢胞（acquired cystic kidney disease，以下ACKD）や腎腫瘍の発生頻度が高いことは，よく知られている[1)~4)]．また出血傾向のため脳出血，消化管出血，血性心嚢液，血性胸水などが起こりやすい[5)6)]．一方，透析患者の腎嚢胞破裂による後腹膜大量出血の報告は散見されるが[5)7)~9)]，それに対する動脈塞栓術の報告は極めて少ない[10)]．

今回，我々は長期透析患者に発生した3例の腎嚢胞破裂による後腹膜大量出血に対して腎動脈塞栓術を施行し，良好な結果を得たので報告する．

II. 症例供覧

症例1

患者：72歳，男性．

主訴：左側腹部痛．

家族歴：特記すべき事なし．

既往歴：1987年ネフローゼ症候群に罹患し，1988年4月より透析を開始する．

現病歴：1990年4月初めより左側腹部痛出現，その後疼痛増強し背部痛もみられたため近医を受診し，腹膜炎疑いにて4月7日当院に紹介入院と

(A)

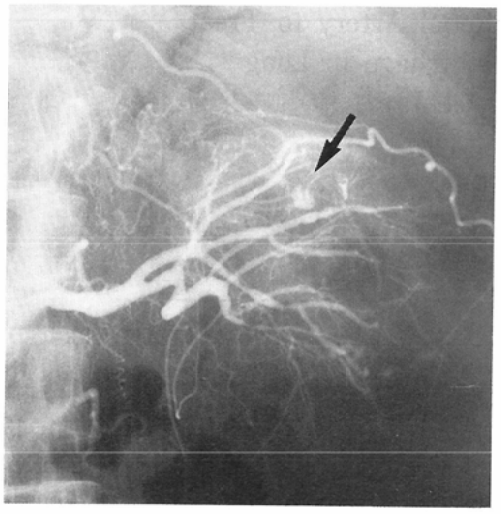

(B)

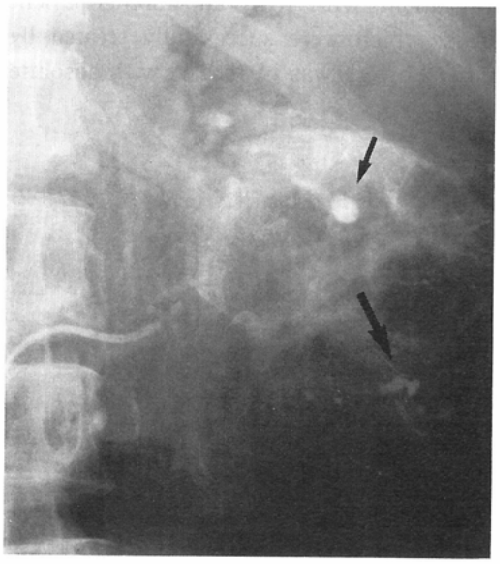

(C)

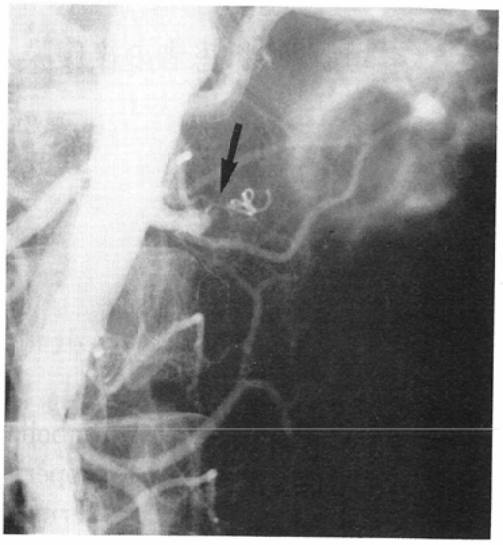

(D)

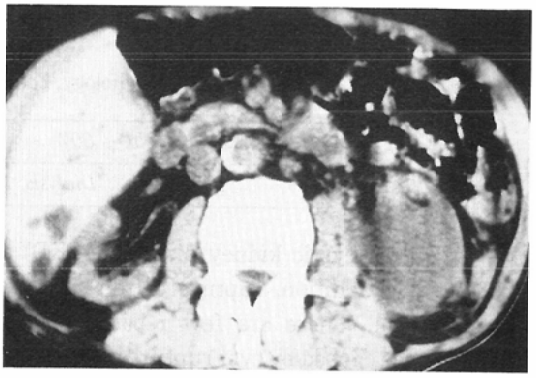

(E)

Fig. 1 72-year-old man who had been on renal dialysis treatment had massive hemorrhage in the left retroperitoneal space treated by renal arterial embolization. The abdominal CT scan (A) shows a large hematoma in the left retroperitoneal space and the right atrophic kidney with low density areas suggesting acquired cystic kidney disease. Left renal arteriogram (B) demonstrates a small pooling of contrast material (arrow) in the upper pole as well as irregularity of intrarenal arteries. The arteriogram at late phase (C) shows extravasation in the middle pole (large arrow) as well as the aneurysmal pooling of contrast material in the upper pole (arrow). Left renal artery is completely occluded on aortogram (arrow) after embolization with both alcohol and steel coil (D). The large hematoma was absorbed and changed into a smaller cystic mass on CT scan 7 months after embolization (E).

なる．

入院時現症：腹部に抵抗および圧痛がみられた．

入院経過：輸血および輸液にもかかわらず急速な貧血の進行がみられ，入院翌日には，RBC 181×10^4/mm^3，Hb 5.7g/dl，Ht 16.5%となり更に入院3日後にはRBC 114×10^4/mm^3，Hb 3.5g/dl，Ht 10.3%となった．CTでは，左腎周囲及び後腹膜腔に一部低吸収域を伴う等～高吸収域がみられ血腫と判定した．右腎はやや萎縮しており多発嚢胞と思われる低吸収域がみられた（Fig. 1A）．ACKD破裂による後腹膜出血と診断し，血管造影を施行した．左腎動脈造影にて，腎動脈の狭小化，壁不整，上極付近には動脈瘤様血管拡張像がみられ中央部にextravasationもみられた（Fig. 1B, C）．test injectionで，腎内血流の遅延が認められたため塞栓物質の大動脈溢出を危惧しgelfoam細片は用いず，5Frのバルーンカテーテルにてabsolute ethanol 8mlおよびstainless steel coil（長さ3cm，径3mm）1個を用いて塞栓術を行った．術後の大動脈造影で左腎動脈は本幹にて塞栓されている（Fig. 1D）．患者はethanol注入時，一過性の疼痛を訴えたが特に合併症もなく，その後経過良好にて現在近医にて通院透析中であり，腎動脈塞栓術後7カ月目のCTでは，血腫は吸収され縮小し嚢胞化を推測させる低吸収域となってい

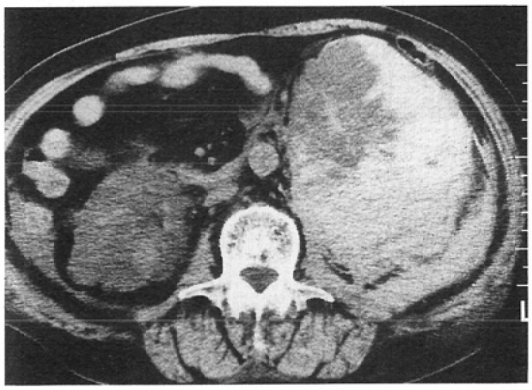

(A)

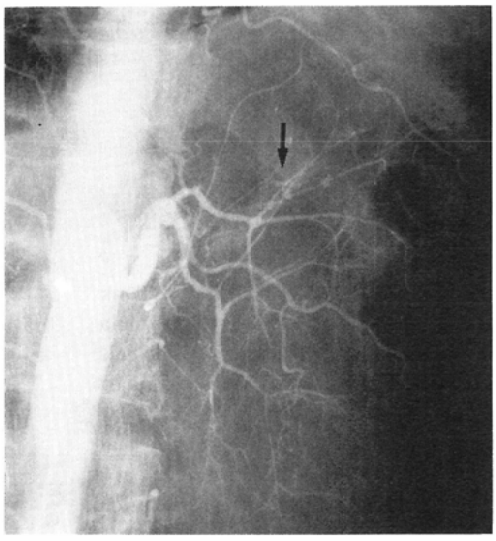

(B)

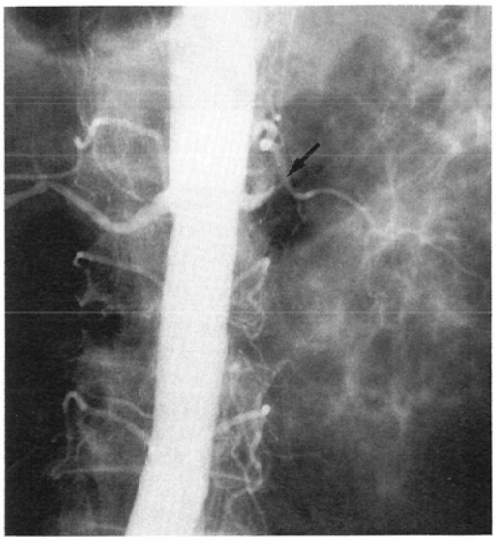

(C)

Fig. 2　68-year-old woman who had been on renal dialysis treatment had a sudden abdominal and back pain. The abdominal CT scan (A) shows massive hematoma in left subcapsular and left perirenal area. Almost renal parenchyma is replaced by multiple cysts.
Left renal arteriogram (B) demonstrates narrowing, irregular wall and displacement of the branches and microaneurysmal findings in the upper pole (arrow). Left renal artery is successfully occluded (arrow) on aortogram after embolization with alcohol (C).

る（Fig. 1E）.

症例2

患者：68歳，女性.

主訴：左側腹部及び背部痛.

家族歴：特記すべき事なし.

既往歴：1983年，多発性嚢胞腎による慢性腎不全にて透析導入となる.

現病歴：1990年5月22日夕方，突然左上側腹部から背部にかけて疼痛が出現し，腹部膨満もみられ近医を受診した．輸血を行うも貧血の改善はみられず，5月23日に当院に紹介され入院となる.

入院時現症：腹部に圧痛および膨満がみられ

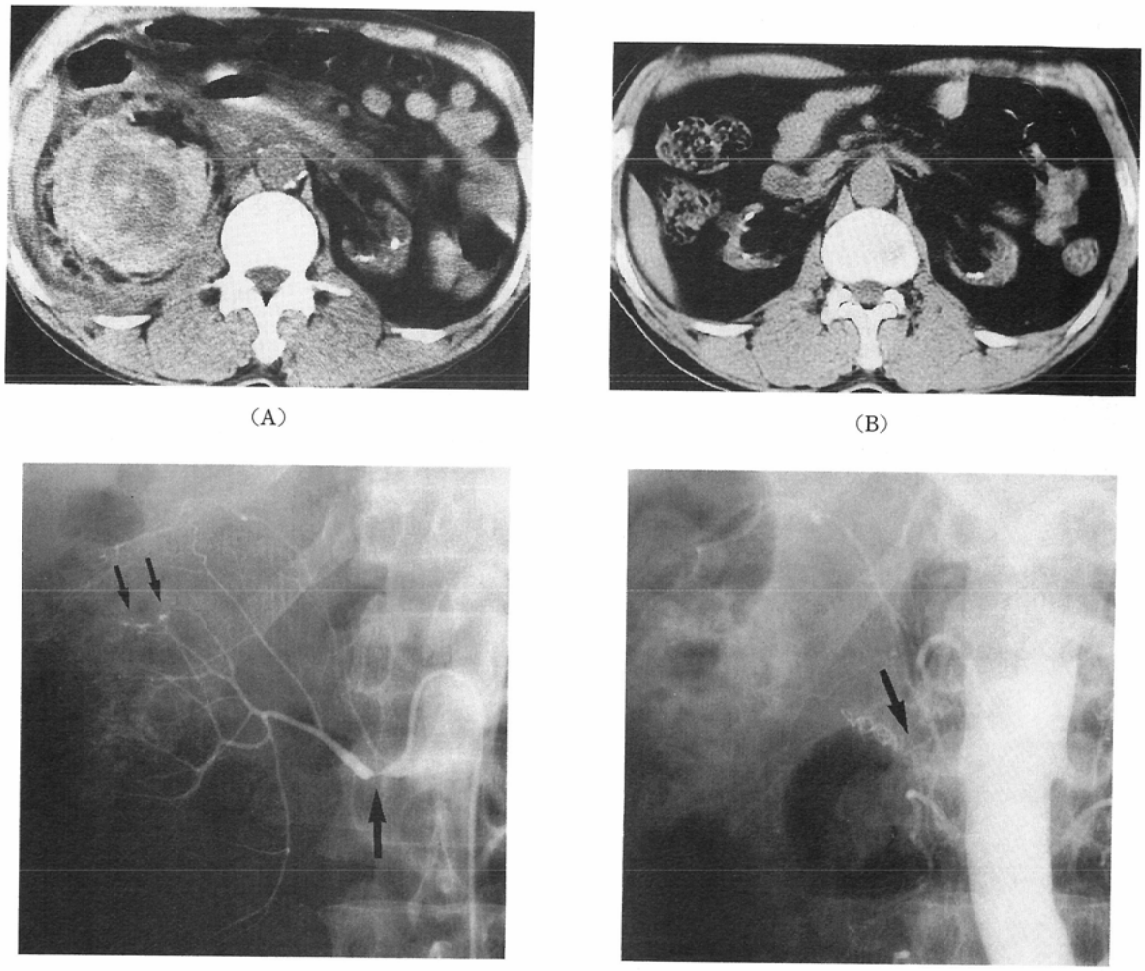

Fig. 3　56-year-old woman who had been on renal dialysis treatment had a sudden right flank pain. The abdominal CT scan after the onset (A) shows large retroperitoneal hematoma displacing the right kidney. Abdominal CT scan a month before the onset (B) reveals marked atrophic kidneys with scattered small cysts, representing acquired cystic kidney disease. The right renal arteriogram (C) shows severe stenosis of the right renal artery near the orifice (large arrow). narrowing of the main artery and its branches, microaneurysmal findings in the upper pole (arrows) and upward displacement of the inferior adrenal and capsular arteries. The right renal artery is successfully occluded (arrow) with preservation of the inferior adrenal artery on aortogram after embolization of renal artery with alcohol and steel coils (D).

た．

入院経過：輸血にもかかわらず，貧血の改善がみられなかった．CTを施行したところ左腎周囲及び後腹膜腔に巨大血腫を示唆する高吸収域がみられ，右腎は多嚢胞性の腫瘤となり腫大していた（Fig. 2A）．左腎動脈造影にて，腎動脈の狭小化，壁不整，displacementがみられ，上極付近にmicroaneurysm様所見がみられた（Fig. 2B）．absolute ethanol 7mlにて左腎動脈塞栓術を行った．腎動脈が分岐後直ぐに頭側へ向かい，大動脈への逸脱が危惧されたためcoilは使用しなかった．術後の大動脈造影で左腎動脈本幹は起始部にて塞栓されている（Fig. 2C）．塞栓後2日目に退院し一時心不全を起こしたが，現在は全身状態良好で近医にて入院透析中である．

症例3

患者：56歳，男性．

主訴：右側腹部及び背部痛．

家族歴：特記すべき事なし．

既往歴：1977年，糸球体腎炎による慢性腎不全にて透析導入となる．

現病歴：1990年11月7日，近医にて透析終了後，右側腹部痛，嘔吐がみられ血圧が低下しショック状態となった．CTにて右腎周囲に異常吸収域がみられ，11月8日午前0時20分当院救急センターに搬送された．

入院時現症：眼瞼結膜：貧血（＋），意識：混濁傾向，顔貌：苦悶様，腹部：圧痛（＋）．

入院経過：緊急CTにて右腎周囲後腹膜腔に高吸収域を認め，右腎破裂による後腹膜血腫と診断した（Fig. 3A）．本症発生以前のCTでは，両腎共に萎縮し，石灰化陰影とACKDと考えられる低吸収域所見が認められることより前二者と同様の症例と判定した（Fig. 3B）．右腎動脈造影にて，腎動脈近位部に強度の狭窄がみられ，動脈の狭小化，上極および中央部にmicroaneurysm様所見がみられた（Fig. 3C）．absolute ethanol 3ml及びsteel coil（長さ3cm，径3mm）2個を用いて右腎動脈塞栓術を行った．今回3例中2例にcoilを併用したが，ethanol単独だと1回の塞栓では不十分な可能性があり，またethanolの大動脈への溢出を防止する目的にてバルーンカテーテルを使用した．術後の大動脈造影で，右腎動脈本幹は塞栓されているが，下副腎動脈は温存されている（Fig. 3D）．塞栓術後の経過は良好で，現在近医にて透析中である．

III. 考　案

長期血液透析患者の合併症としては，腎性貧血や腎性骨異栄養症などがよく知られているが，ACKDや腎腫瘍そして抗凝固剤使用による出血なども重要とされている[1)~5)]．特に，透析患者の死因で最も多いのは脳出血，消化管出血であり[6)]，後腹膜出血も最近注目されてきている[5)7)~11)]．長期透析患者の後腹膜出血の発生頻度に関する報告は少ないが，Milutinovichらによれば200例中6例（3％）に見られたとされる[5)]．またその治療は無ヘパリン化透析や腎摘出術など保存的治療や手術の報告が多いが，その中には死亡例も含まれており，必ずしも良好な成績とは言い難い[4)7)~9)]．

多発性嚢胞腎による血尿に対する腎動脈塞栓術の報告はみられるが[12)13)]，透析患者の後腹膜大量出血に対する腎動脈塞栓術の報告は極めて少ない[10)11)]．ここで今回の後腹膜大量出血の原因と考えられるACKDについて考察してみると，(1) その発生頻度は，1977年にDunnilらが報告して以来，長期透析患者の約47％（22～63％）にみられるとされ[1)~4)14)~16)]透析期間が長い程その発生頻度は高いとされる．(2) ACKDの定義としては石川によれば，a）慢性血液透析患者（末期腎不全）で，b）先天性多発性嚢胞腎を除外し，c）CTにて嚢胞がみられるか，または腎実質よりX線吸収値が明らかに低いものとし，50歳以上の約半数にみられるとされる単純性腎嚢胞とは，後者が，正常残存実質が多く腎機能低下を伴わないことから鑑別可能としている[4)]．多発性嚢胞腎はACKDの診断基準からは除外されているが，多発性嚢胞腎にACKDが合併することもあるとされ[4)]，その場合は鑑別が困難と言われているが[16)]，多発性嚢胞腎の自験例も，透析歴が7年以上あり，5年以上の透析歴では約60％にACKDがみられるという報告[15)]や，多発性嚢胞腎の破裂による後腹膜大量出血の報告がみられないことからACKD合併の可

能性が非常に高いと考えられた．(3) ACKDの発生のメカニズムについては，(a) 蓚酸カルシウムの尿細管内沈着による尿細管内圧上昇が起こり，尿細管の拡張及び腎嚢胞が形成される．(b) 腎細動脈の内膜の繊維性肥厚による虚血性変化，(c) 尿毒症代謝産物の関与等の説があるが[8)14)]，未だ真相は定かではない．ただ(b)の説は自験例3例の血管造影の所見と合致するものと思われる．(4) ACKDと後腹膜大量出血の関連性については，悪性腫瘍の合併や尿路結石による腎嚢胞内圧上昇や抗凝固剤使用により嚢胞内出血ひいては腎周囲，後腹膜出血が起こり易いとされている[4)17)]が，自験例3例とも血管造影にてaneurysmあるいはmicroaneurysm様所見を呈しており，出血原因として，血管造影上からは動脈瘤破裂も推測された．そこでACKDと動脈瘤の関連について文献的考察をしてみると，ACKD破裂による出血のメカニズムに関して，a) 血管炎によって出血や動脈瘤が生じ易いこと，b) 尿毒症による血小板減少および抗凝固剤使用による出血傾向の二つの要因が考えられるという報告がある[18)]．また，比嘉らは出血の原因を，periarteritis nodosaを否定した上で，腎の細動脈瘤破裂によるとしておりこのmicroaneurysmの成因については不明としている[11)]．

一方，血管造影にてperiarteritis nodosaを示唆するmicroaneurysmの所見が見られたものの，摘出標本切片でみればすべての切片で，動脈および細動脈の硬化性変化が強度にみられたが，血管炎や動脈瘤は全く見出せず血管造影で動脈瘤に相当する所見は，嚢胞内出血を伴った硬化性血管の破綻を示していて透析患者の強度の腎動脈硬化の原因としては無機能腎のための血流低下によるanoxiaが考えられると言う報告[2)]もみられる．

また透析患者の大量腎出血剖検例によれば[19)]，出血が4本の嚢胞内血管にみられ，破裂した嚢胞壁に存在する葉間動脈，弓状動脈，小葉間動脈レベルに一致してみられたという．そのうち，2本には中膜と外膜に解離腔がみられ，その1本には内膜と内弾性膜の剝離，他の1本では内弾性膜の部分的消失を認めた．他の2本は嚢胞に直接破裂していた．従って，前者の2本の動脈の急性破綻が嚢胞破裂を惹起し，この破裂に伴い他の2本も離断し出血が広がったとしている．また，出血病巣では動脈壁は非常に薄く動脈瘤に似ていたという．また内弾性膜は部分的に多層になっていたが，繊維筋性異形成や動脈硬化の所見は見られなかったとしている．

以上より，透析患者の後腹膜大量出血は脆弱化した血管の破綻が契機となり，その結果嚢胞破裂により起こると考えられ，腎腫瘍の合併頻度も6～43%と高いこと[1)2)15)16)]，また患者に対する侵襲も少なく[20)~23)]，自験例でもethanol注入時に一過性の疼痛がみられた以外には重篤な副作用もみられなかったことなどから，透析患者の後腹膜大量出血に対して，動脈塞栓術が有用と考えられた．

腎動脈塞栓術については腎癌あるいは腎動脈奇形などによる腎出血に対する治療法あるいはその一環として，その有用性に関しては既に多くの報告がある[20)21)]．

また塞栓術の適応に関しては長期透析患者で突然の腹痛，血圧低下，貧血の進行がみられ輸液や輸血に反応せず，状態が許せばCTを施行し後腹膜出血が疑われれば，動脈塞栓術の適応と考えられる．

塞栓方法に関しては，長期透析患者では腎動脈の狭小化，動脈硬化症，腎血流の低下等がみられるため超選択的にカテーテルを進めることは困難が予想され，また腎機能がほとんど廃絶している患者では，その必要性は低いと思われる．そこで腎動脈本幹での塞栓術の場合，注意すべき点は塞栓物質の大動脈への逸脱であろう．その防止策としてはバルーンカテーテルの使用が最良と思われる．ただ腎動脈本幹の狭小化がみられる場合はwedge可能であれば通常のカテーテルでもethanolにて塞栓可能かもしれない．しかし，その場合はsteel coilは大動脈へ逸脱の危険性が高く使用しない方がよいと考えられる．そして塞栓物質に関しては，腎機能低下による腎血流の低下のため大動脈への溢出の危険性を考えるとgelfoamよりは，そして腎腫瘍の合併頻度も高いことも考え合わせると，末梢での塞栓が十分ではないsteel

coil単独よりは，absolute ethanolが最適な塞栓物質と考えられた[22)23)]．今回は，完全な塞栓を期すためにsteel　coilを2例にて追加併用したが，absolute ethanol単独でも十分目的を達し得た可能性もあり，今後，更に症例を重ねて検討したい．

IV．まとめ

長期透析患者の腎嚢胞破裂によると推定される後腹膜大量出血3例に対して腎動脈塞栓術を施行し，良好な結果を得たので報告した．

文　献

1) Dunnill MS, Millard PR, Oliver D: Acquired cystic disease of the kidneys: A hazard of long-term intermittent maintenance haemodialysis. J Clin Pathol 30: 868—877, 1977
2) Feiner HD, Katz LA, Gallo GR: Acquired cystic disease of kidney in chronic dialysis patients. Urology 17: 260—264, 1981
3) Nagraj N, Thomas AG, Marsha W, et al: Clinical characteristics and diagnostic consideration in acquired renal cystic disease. Kidney Int 30: 748—752, 1986
4) 石川　勲：多のう胞化萎縮腎，腎と透析，17: 341—348, 1984
5) Milutinovich J, Follette WC, Scribner BH: Spontaneous retroperitoneal bleeding in patients on chronic hemodialysis. Ann Intern Med 86: 189—192, 1977
6) 飛田美穂：慢性糸球体腎炎透析症例の出血病変の合併頻度に関する検討—日本病理剖検輯報による—，西日泌尿，48: 19—22, 1986
7) 岩崎貞夫，名倉良一，蔦原康行，他：長期透析患者に見られた後腹膜腔巨大血腫の2例．腎と透析，14: 713—717, 1983
8) 菅野理平，中村一郎，横山　純，他：腎嚢胞出血を呈した血液透析患者の2例，大原年報，28: 55—60, 1985
9) 盛田修一郎，王　幸則，柳瀬哲郎，他：多嚢胞化萎縮腎（acquired cystic renal disease）の破裂によりショック状態となった血液透析患者の検討，透析会誌，22: 1161—1165, 1989
10) Scully RE, Mark EJ, MuNeely BU: Case records of the Massachusetts General Hospital. N Engl J Med 306: 975—984, 1982
11) 比嘉　司，當山勝徳，大山朝弘，他：腎動脈瘤破裂による後腹膜大量出血に塞栓術が奏功した1透析患者，救急医学，12: 1179—1181, 1988
12) 小路　良，増田富士男，佐々木忠正，他：多発性嚢胞腎に対するTranscatheter embolizationの経験，臨泌，32: 345—349, 1978
13) Harley JD, Shen FH, Carter SJ: Transcatheter infarction of a polycystic kidney for cntrol of recurrent hemorrhage. AJR 134: 818—820, 1980
14) 小野慶治，王　幸則：透析患者に多発する後天性腎嚢胞の発生メカニズム—実験的研究—，透析会誌，23: 595—601, 1990
15) 春田直樹，山根修治，林外野子，他：長期透析患者の腎変化，透析会誌，18: 393—397, 1985
16) Levine E, Granthram JJ, Slusher S, et al: CT of acquired cystic kidney disease and renal tumors in long-term dialysis patients. AJR 142: 125—131, 1984
17) 長谷川弘一，小田初夫，聴濤貴一郎，他：慢性血液透析患者の腎CT所見と臨床像について，腎と透析，14: 445—450, 1983
18) McManus JFA, Hughson MD, Fitts CT, et al: Studies on "end-stage" kidneys. Nodule formation in intrarenal arteries and arterioles. Lab Invest 37: 339—349, 1977
19) Sato A, Uda H, Hata H, et al: An autopsy case of interlobar arterial dissection of the kidney following longterm hemodialysis. Acta Pathol Jpn 39: 342—348, 1989
20) Wallace S, Chuang VP, Suanson D, et al: Embolization of renal carcinoma. Radiology 138: 563—570, 1981
21) Chuang VP, Reuter SR, Walter J, et al: Control of renal hemorrhage by selective arterial embolization. AJR 125: 300—306, 1975
22) Ellman BA, Green CE, Eignbrodt E, et al: Renal infarct with absolute ethanol. Invest Radiol 15; 318—322, 1980
23) 小林尚志，小山隆夫，内山典明，他：Absolute ethanolによるtranscatheter arterial embolization.日本医放会誌，42: 317—320, 1982