The University of Osaka
Institutional Knowledge Archive

Title	肺結核空洞の検索法特に斷層撮影法に就て
Author(s)	門田, 弘
Citation	日本医学放射線学会雑誌. 1953, 13(3), p. 127-140
Version Type	VoR
URL	https://hdl.handle.net/11094/16185
rights	
Note	

The University of Osaka Institutional Knowledge Archive : OUKA

https://ir.library.osaka-u.ac.jp/

The University of Osaka

肺結核空洞の檢索法特に斷層撮影法に就て

九州大學醫學部放射線醫學教室(主任　入江英雄教授)
門　田　　弘

(昭和28年2月7日受付)

(本論文の要旨は第10回日本醫學放射線學會總會に於て報告した.)

內　容

第1章　緒　言
第2章　斷層撮影像の基礎的考察
第3章　模型實驗
第4章　臨床例觀察
第5章　總　括

第1章　緒　言

肺結核の診斷に レントゲン(以下レと略す)檢査の必要な事は衆知の通である. 肺結核のレ檢査法としては透視法と寫眞撮影法とがある. 寫眞撮影法の中でも背腹方向撮影が一般に行われている. このレ寫眞は胸廓內の種々の組織や病巢が1枚のフイルムに投影された像であるから, 陰影が相重疊し正確に分離判斷することは不可能を餘儀なくされる. 之に多方向の觀察を加えることにより或る程度まで重疊した陰影を分離して觀察出來るけれども, 尖銳度や對照度が低下したり又どうしても避けられぬ陰影の重疊のため正確な判斷の出來ない場合が相當に多い.

現在吾々は肺結核の治療方針の決定及び豫後の推定には結核病巢の擴りのみならず病巢の性狀が大きな意義をもつ事を知つている. 特に病巢內に空洞が有るか無いかは常に考慮していなくてはならない.

空洞の診斷に種々の陰影の重疊する普通撮影法よりも斷層撮影法が優れていることに就ては數多くの報告がある[3)6)7)10)11)16)].

斷層撮影法は數枚の斷層撮影像を綜合觀察する事により肺內病變の形態を立體的に把握する能力を有し, 又空洞に就ては特に明瞭な輪狀影が得られ, 多方向のレ寫眞の觀察より遙かに正確に空洞を檢索出來る.

斷層撮影法は身體の或る層のみを鮮明に撮影し, 他の部分を暈かす撮影法で, 1921年 Bocage[4)]の考案に始り, 以來各種の裝置が考案報告されているが, 現在使用されている裝置は, 1931年 Ziedses des Plantes[17)]の發表した Planigraph, 1936年 Grossmann[8)]の發表した. Tomograph及び1928年 Kieffer[9)]が考案し, 1936年 Moore[13)]が完成して發表した Laminagraph の三種である.

斷層撮影法の理論に就ては Grossmann, Kieffer, Andrews[2)]及び宮地[12)]等により詳細に研究されている.

斷層撮影法の臨床的應用により, レ檢査による空洞の檢出率は著しく上昇し, 又空洞の性狀まで精しく追求出來る樣になり, 嘗つては治癒する事がないとまで云われた肺結核空洞の運命に就て新たな見地から批判出來る樣になつた.

以上の意味から, 斷層撮影法の診斷能力, 特に空洞の檢出能力に就て檢討し, 又其の限界を知ることは, 肺結核の經過觀察に一層の精度を加えるものと考へ, 理論的考察, 實驗並に臨床例觀察を試み, 些か知見を得たので此處に報告し, 諸賢の御叱正を賜わりたい.

第2章　斷層撮影像の基礎的考察

現在一般に使用されている斷層撮影裝置の內, 實驗並に臨床に使用した Tomograph に就て考察する.

Tomograph の原理は圖1(圖1參照)に示す樣に, レ管球の焦點 F は撮影中に F_1 から F_2 まで移動する. フイルムは常に水平に保持されたま

圖1　Tomograph の原理

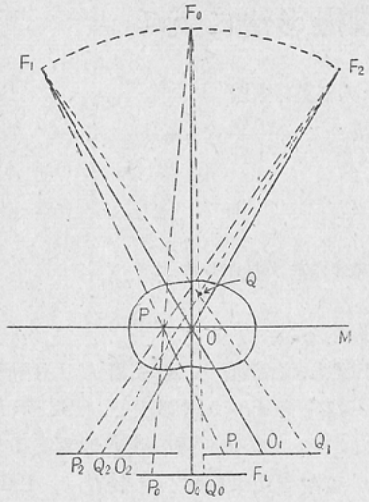

F_0, F_1, F_2：管球焦點　M：斷面　Fi：フイルム面

ゝ，管球の焦點が F_1, F_2 にあるときフイルムの中心は O_1, O_2 にある樣に，點 O を中心に管球の焦點とフイルムとは對蹠的に振子運動をなす．今點 O を含み，フイルム面に平行な平面上及び平面外の任意の點を夫々 P 及び Q とすると，撮影中點 P のフイルム上の投影點はフイルム上の定點 P_0 であり，點 Q の投影點はフイルム上を移動する．從つてフイルムには點 O を含む水平面の像のみ鮮明に認められる．之が斷層撮影の理論的斷面である．

フイルム上の陰影の出來方を理解し易くする爲，Grossmann に倣つて，フイルムを斷面に一致して置いたと假定すれば，このフイルム上の陰影は，實際に撮影したフイルム上の陰影を，管球焦點・斷面間距離と管球焦點・フイルム間距離の比に縮少した陰影と考えられる．以下この假定されたフイルム上の陰影に就て考察する．この場合に，移動する焦點と考えずに撮影中焦點の描く軌跡と同じ孤狀の固定された焦點と考えても差支えない．今圖2（圖2參照）の如く，焦點が F_1, F_2 にあるとき，斜線で示した被撮影體の端 Q の投影點を Q_1, Q_2 とすると，Q_1・Q_2 間は半影，Q_1 より右は本影（核影）と考えられる．この像は縱線で示した物體を普通撮影した像と略ゝ一致する[5]．こ

圖2　斷層撮影像の出來方

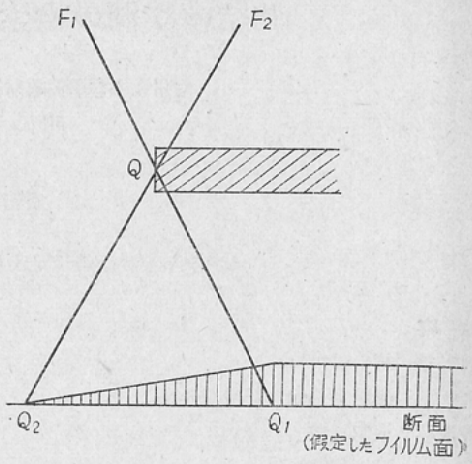

圖3　數個の被撮影體の斷層撮影像の出來方

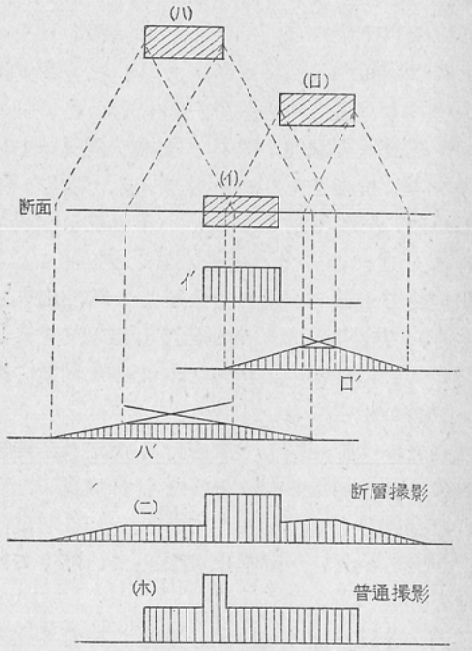

の方法を數個の被撮影體に適用すれば圖3（圖3參照）に示す樣に，3個の被撮影體（イ），（ロ）及び（ハ）の內，（イ）は斷面に一致し，（ロ）及び（ハ）は斷面から距たつている．この三者の斷層撮影像は，管焦球點が孤狀の固定焦點と考えると，本影

と半影とを求める作圖と同様にして，(イ)，(ロ)，(ハ)から夫々(イ′)，(ロ′)，(ハ′)が求められる．(イ)，(ロ)，(ハ)の夫々の斷層撮影像は(イ′)，(ロ′)，(ハ′)を普通撮影した像と略ゝ一致するから，三者を同時に斷層撮影したときの像は(イ′)，(ロ′)，(ハ′)を集計したもの即ち(ニ)を普通撮影した像と略ゝ一致する．(イ)，(ロ)，(ハ)を普通撮影した像は(イ)，(ロ)，(ハ)を集計したもの即ち(ホ)の普通撮影像と同じであるから，この二者を比較すれば斷層撮影の特徴として斷面にある被撮影體の像が鮮明に認められ，他の部分の像が暈かされるのがよく理解される．同様の作圖を空洞に就て試みた．圖4(圖4參照)に示す様に空洞の

圖4　空洞の斷層撮影像の出來方

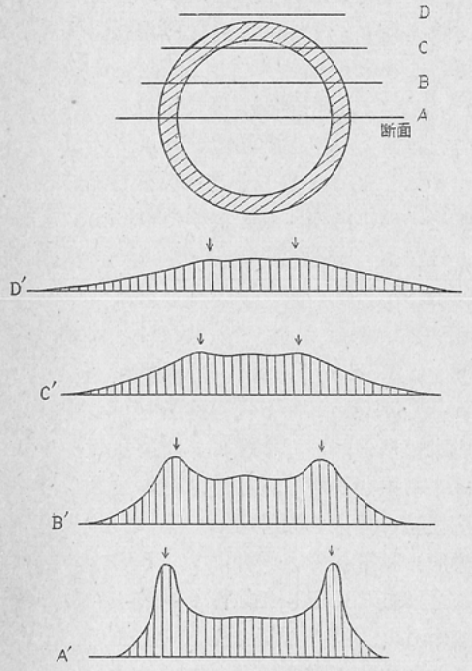

中心を含む平面 A 及び中心からずれた平面 B,C 及び D を斷面とした場合の斷層撮影像は，夫々縱線で示した A′,B′,C′ 及び D′ を普通撮影した像と考えられる．空洞內腔に斷面がある場合の A′,B′ 及び C′ に限らず，空洞外に斷面のある D′ に於ても空洞壁影を示すと考えられる矢印の突起が認められるが，この突起が實際の斷層撮影像を觀察する時どの程度まで認められるかは實驗にまたねばならない．尙この突起の位置並に大きさが斷面が空洞中心から離れる程斷面と交わる空洞壁の部分と一致しなくなるのは，空洞壁と斷面とのなす角度によるもので，板狀被撮影體と斷面とのなす角度(鋭角をとる)の中に，最も傾斜したときの管球焦點が含まれるならば圖5a(圖5a參照)の如く斷面に於ける被撮影體の形を推定し得る斷層撮影像を得られるが，含まれないならば圖5b(圖5b參照)の如くなり斷層撮影像から被撮影體の形は推定されない．

圖5　板狀被撮影體の傾きと斷層撮影像の出來方

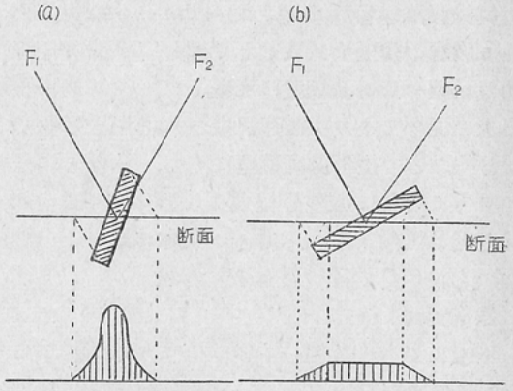

F_1：撮影開始時の焦點
F_2：撮影終了時の焦點

小　括

作圖法により斷面から任意の距離にある被撮影體の斷層撮影像を推定することが出來る．空洞に就て作圖したが其によると斷面が空洞中心から遠ざかれば空洞壁による陰影突起は少くなるが相當の距離まで消失しない，だから作圖上からは斷面が空洞中心から相當距たつても空洞は認められる筈であるが吾々が肉眼で觀察する場合は或る程度以上になると輪狀影として認められない．又陰影突起は空洞壁によつて生ずるけれども忠實に斷面に於ける空洞壁の形を示しているとは限らない．だから斷面からどれ程距たれば空洞像としての輪狀影を實際に認め得なくなるかは實驗にまたねばならない．

第3章　模型實驗

實驗に使用した斷層撮影裝置は次の二種であ

る.

1) 肥田製作所製トモグラフ，高壓發生裝置は島津製作所製三相全波整流平安號，管球は空冷式6 KW である.

2) 自作手働式トモグラフ，肥田製作所製可搬型レ裝置大和號を用いた．ブレンデは使用していない.

實驗を人體と同一條件にするため，次の如く胸廓模型を作成した.（日本放射線醫學會雜誌第1巻3號，4號中島，關戸，伊勢田共著，肺のレ線寫眞撮影法を參照)卽ち厚さ4 cm の木蠟板2枚を各々胸廓の前壁及び後壁と見做し，石膏で作つた肋骨模型をこの前後壁に配置した．コルク粉と橙皮末の混合により生體肺組織と殆ど同一吸收のものを得たので之を胸廓模型に充し，人體と同一フイルムに同時に撮影し寫眞1（寫眞1參照)の如く殆ど同じ黑化を得た．以下の實驗は總てこの胸廓模型を使用して行つたものである.

豫備實驗

木蠟にて大小數個の中空球を作り胸廓模型に挿入し斷層撮影を行つた．この斷層撮影像(寫眞2イ，ロ參照）を觀察するに，中空球の中心と斷面とが距たるに從つて中空球像である輪狀影は次第に暈け方がひどくなる．この暈け方は焦點振動方向に直角な壁の部分が最も暈け易い．中空球の中心が斷面からどれだけ距たれば輪狀影を認め得なくなるかその限界を求めその時の焦點振動角に直角な壁の部分の像の暈け方を規準とすれば，或る中空球の斷層撮影像の焦點振動方向に直角な壁の部分の暈け方がこの規準より少なければ輪狀影は認められる筈である．だから實驗を簡單にする爲，內徑の大きな中空球から內徑の小さなものまで連續的に中空球の壁の焦點振動方向に直角な部分だけを擇つて並べたと考えられる中空圓錐體を中空球の代りに用いることが出來る．中空圓錐體を中空球の代りに用いる場合，その中心線が焦點振動方向に直角になる樣に胸廓に挿入して斷層撮影を行わなければならないことは云うまでもない．こうして得た中空圓錐體の斷層撮影像を觀察して，中空圓錐體の或る部の像が先に得られた壁の暈け工合の規準より明瞭に認められるならばその部と同一內徑を有する中空球は同一條件の下に必ず明瞭な輪狀影を示す筈である．但し中空圓錐體の斷層撮影像が直線狀であるため，中空球像の一部を觀察する場合と暈け工合の判定に相違を來し易いので，中空圓錐體の斷層撮影像の觀察に際してこの相違をなくするため4 mm のスリツトを通して觀察した.

實　驗

一般に肺結核を診斷する場合に，內徑の極めて大きい空洞は斷層撮影を行うまでもなく空洞を認める例が殆ど全部である．斷層撮影によつて初めて發見されたといわれる空洞は內徑が凡そ2 cm 以下か大きくてせいぜい3cm 以下のものが多い．だから空洞模型として用いた中空圓錐體は內徑の最も大きな底面に於て內徑3 cm とした．又中空圓錐體の高さが低いと，その斷層撮影像は觀察する場合に4 mm のスリツトを通して觀察するため，觀察された中空圓錐體の部分の內徑を正確に測定し難いので中空圓錐體の高さは11cm とした．こうすると4 mm のスリツトの間に認められる中空圓錐體像の內徑の測定誤差は0.5mm を越えることはない．肺結核空洞の壁の厚さは所謂打拔空洞の樣に殆ど壁の厚さを認められないものから5 mm程度が普通であるから，便宜上中空圓錐體の壁の厚さは0.5mm, 1.0mm, 1.5mm, 2.0mm, 2.5 mm 及び4.5mm の6種を作製した．中空圓錐體は胸廓模型と同じく木蠟にて作製した．中空圓錐體はその中心線が焦點振動方向に直角になる樣に胸廓模型に挿入し斷層撮影を行つた.（寫眞3及び4參照）斷層撮影の條件は表1（表1參照)に示してある．表1に示した條件で撮影した斷層撮影像を4 mm のスリツトを通して觀察した．この觀察によつて中空圓錐體の壁の像の暈け工合が，先に

表1　斷層撮影裝置の條件

	使用レ裝置	管電壓 KV	管電流 mA	時間 sec	焦點フイルム距離 cm	焦點斷面距離 cm	焦點振動角	撮影間隔 mm
イ	大和	60～65	12～14	6～7	100	80	60°	1
ロ	〃	〃	〃	3～4	60	40	60°	1
ハ	平安	68～75	50	1～1.5	120	95	60°	2
ニ	大和	60～65	12～14	6～7	100	80	30°	1
ホ	〃	〃	〃	3～4	60	40	30°	1

寫眞1　成人胸部と胸廓模型とを同時に同一フィルムに撮影した像

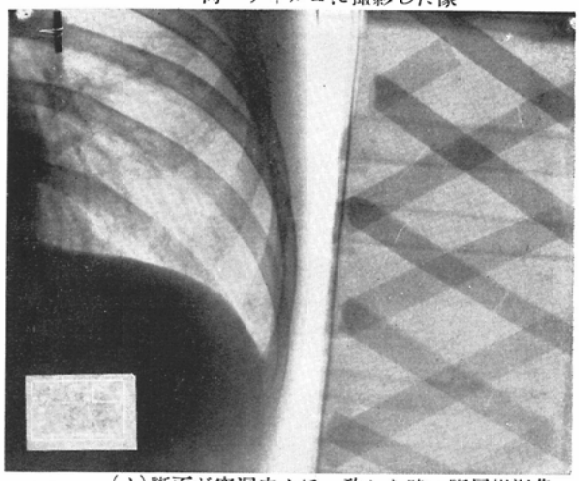

寫眞2　(イ)斷面が空洞中心に一致した時の斷層撮影像
(ロ)斷面が空洞中心からずれた時の斷層撮影像

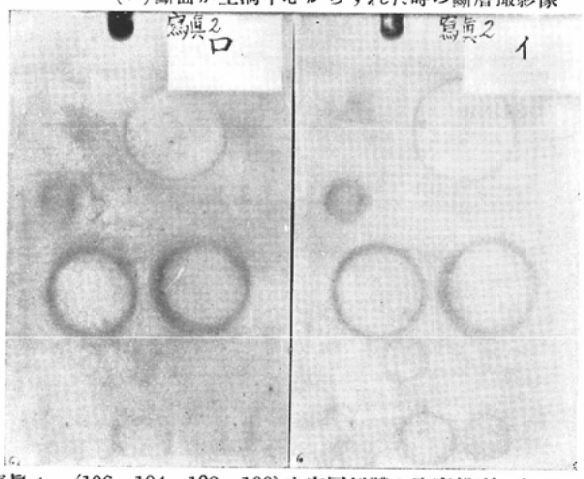

寫眞3　空洞模型として中空圓錐體を用い，之を胸廓模型に挿入して普通撮影した像



寫眞3略圖(　)は中空圓錐體壁の厚さ

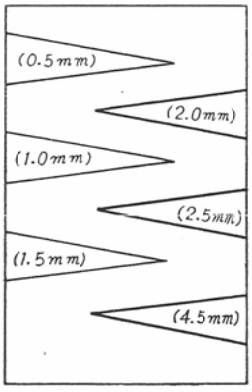

寫眞4　(106, 104, 102, 100)中空圓錐體を胸廓模型に挿入し2mm間隔に斷層撮影したときの像.
No. 106, No. 104, No. 102及び No. 100の間隔は2mmである.
No. 106は斷面が中空圓錐體の中心線に略一致した時の像である.

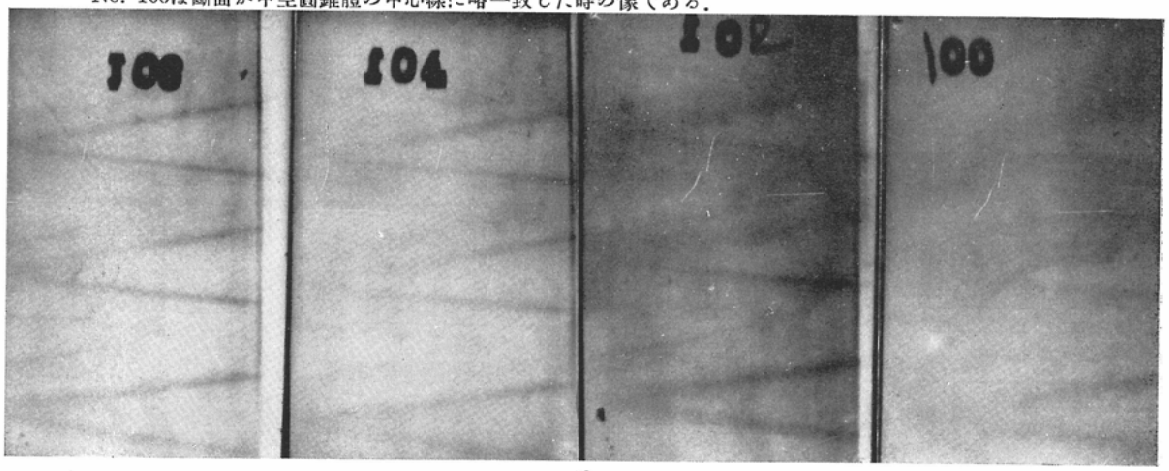

述べた規準の量け工合と同じ部位を求める　この時，第2章の空洞に就て行つた作圖(圖4参照)からわかる様に，中心からずれた斷面に於ける空洞壁の陰影は必ずしもその斷面に於ける空洞壁間の距離を示すとは限らない，だから4mmのスリットを通して規準の量け工合と同じであつた中空圓錐體像の位置を，中空圓錐體の中心線を含む斷面で撮影した像の位置に改めてからその部の内徑を測定しなければならない．尙こうして得られた内徑は斷層撮影の性質上實際の中空圓錐體のその部の内徑よりも，管球焦點・フイルム間距離と管球焦點・斷面間距離の比に擴大されているのでこれを補正しなければならない．

以上の如くして得た内徑の値は，與えられた空洞壁の厚さ及び與えられた空洞中心と斷面との距離に於て，斷層撮影像に明瞭な輪狀影を示す最小空洞内徑を示すのである．

表1のイ，ロ，ハ，ニ及びホの條件(表1参照)の下に，壁厚の異る6種の中空圓錐體に於て斷層撮影をなし，上記の如くして得られた内徑の値を表2のイ，ロ，ハ，ニ及びホ(表2のイ，ロ，ハ，ニ及びホ参照)に示してある．

表2　斷面が空洞中心からずれた時に斷層撮影像に認められる最小空洞内徑(mm)

イ）撮影の條件イの場合の成績

壁厚mm ＼ 空洞中心斷面距離mm	0.5	1.5	2.5	3.5	4.5
0.5	19.0	—	—	—	—
1.0	3.0	6.5	15.5	—	—
1.5	4.0	6.0	8.5	12.0	17.5
2.0	3.0	6.0	9.0	14.0	18.0
2.5	3.0	6.0	8.5	13.0	18.5
4.5	4.0	5.0	10.0	14.5	20.0

表2　ロ）撮影條件ロの場合の成績

壁厚mm ＼ 空洞中心斷面距離mm	1.0	2.0	3.0	4.0	5.0
0.5	—	—	—	—	—
1.0	4.0	13.0	24.0	—	—
1.5	4.0	10.0	12.0	16.0	22.0
2.0	3.0	8.0	12.0	15.0	19.0
2.5	5.0	8.0	10.5	14.5	20.5
4.5	5.0	8.0	13.0	16.0	21.0

表2　ハ）撮影條件ハの場合の成績

壁厚mm ＼ 空洞中心斷面距離	1.0mm	3.0mm	5.0mm
0.5	—	—	—
1.0	20	—	—
1.5	16	—	—
2.0	5.0	13.5	20.0
2.5	5.5	14.0	20.0
4.5	5.0	13.5	19.5

表2　ニ）撮影條件ニの場合の成績

壁厚mm ＼ 空洞中心斷面距離	1.0mm	2.0mm	3.0mm
0.5	16.0	20.0	—
1.0	3.0	7.0	12.5
1.5	4.0	7.0	10.5
2.0	5.0	7.5	10.0
2.5	3.0	7.0	9.5
4.5	3.0	7.5	10.0

ホ）撮影條件ホの場合の成績

壁厚mm ＼ 空洞中心斷面距離	1.0mm	2.0mm	3.0mm
0.5	—	—	—
1.0	11.0	13.0	18.0
1.5	4.5	7.0	9.5
2.0	4.0	6.0	8.0
2.5	4.0	5.5	9.0
4.5	4.0	6.0	9.5

この結果を觀ると，任意の空洞を斷層撮影する時，斷面が空洞中心からどれ程距たれば輪狀影を示さなくなるかに關して，空洞壁の厚さ，焦點の大さ及び焦點振動角度の影響が覗える．

今焦點斷面間距離をa，焦點フイルム間距離をb，空洞壁の厚さをd，焦點の長さをfとし，斷面にてdの幅をもつ物體のフイルム面に於ける核陰影の幅をSで現わすと，$S=\frac{b}{a}d-f\frac{b-a}{a}$ で表わされる．fの實測値は可搬型大和號では2mm，6KW空冷式レ管球では4mmであつた．斷層撮影の各條件に於けるSの値は表3(表3参照)に示す通りである．Sの値を求めると，斷面が空洞中心からどれ程距たれば空洞が輪狀影を示

表3　斷層撮影の各條件下のSの値(mm)

撮影條件 ＼ 空洞壁厚mm	0.5	1.0	1.5	2.0	2.5	4.5
イ，ニ	0.1	0.8	1.4	2.0	2.6	5.1
ロ，ホ	—	0.5	1.2	2.0	2.7	5.7
ハ	—	0.2	0.8	1.5	2.1	4.6

さなくなるかという問題に關する空洞壁の厚さ及び焦點の大きさによる影響を一括してSの値によつて論ずることが出來る.

今表2(表2參照)に示したものの內, 焦點振動角度60°の場合卽ちイ, ロ, ハの三つの表(表2のイ, ロ, ハ參照)を觀るに, Sの値が1.2mmより大きなもの卽ちイ, ロでは1.5mm以上の壁の厚さ, ハでは2.0mm以上の壁の厚さのものに就て得た空洞內徑を示す値と, Sの値が0.8mm以下の場合に得たそれとは斷面と空洞中心との距離と空洞像の量け工合に著しい相違が認められる. Sの値が1.2mmより大きければ, Sの値は異つても, 斷面と空洞中心との距離が一定であれば認められる最小空洞內徑の大きさに殆ど相違は認められない. Sの値が0.8mmより小さいときは, 小さければ小さいほど斷面と空洞中心との距離を一定にした場合に認められる最小空洞內徑は大きくなる. 例えば表2のロ(表2のロ參照)に於てSがマイナスの値をとる壁厚0.5mmの空洞は斷面が空洞中心と一致しても輪狀影は示さないし, Sが0.5mmの値である壁厚1.0mmの空洞は斷面が空洞中心から1mm以內の時は空洞內徑4mmの大きさまで輪狀影を認め, 斷面が空洞中心から2mm 3mmと距たると, 認められる最小空洞內徑は13mm, 24mmとなる. 然るにSが1.2mm以上の場合では斷面と空洞中心との距離が1mm, 2mm, 3mm, 4mm, 5mmであるとき, 認められる最小空洞內徑は夫々4mm, 8mm, 12mm, 15mm, 20mmである.

焦點振動角60°の斷層撮影を行う場合, Sが1.2mmより大きい時は, 斷面と空洞中心との距離と, その斷面で斷層撮影して認められる最小空洞內徑には比例的關係があると推定されるので, 表2のイ, ロ, ハ(表2イ, ロ, ハ參照)の內Sが1.2mmより大なる場合を選んで最小自乘法によりその關係式を求めると次の樣になる.

斷面と空洞中心との距離をD, その斷面で撮影して認められる最小空洞內徑をRとすれば, 3.9D＝Rなる關係式が得られる. 之は空洞內徑の約$^1/_4$よりDが小さければ斷層撮影像にその空洞は輪狀影を示すことを意味する. この關係式を求めるに當つて, 斷面と空洞中心との距離0.5mm及び1.0mmで撮影して得られた空洞內徑の値は, それより大きい距離で撮影した場合と意味が異るので最小自乘法による計算から除外した. 斷面と空洞中心との距離0.5mm及び1.0mmの項に示された空洞內徑は, 斷面が空洞中心に一致したときに斷層撮影によつて認められる最小空洞內徑の限界を示したものと考えられる. この値は3mm乃至5mmである.

焦點振動角度30°の場合卽ち表2のニ, ホ(表2のニ, ホ參照)に就て觀ると, 焦點振動角度60°の場合と同樣のことが云える. その相違は, この場合はSの値が0.8mm以上であれば, 斷面と空洞中心との距離Dとその斷面で斷層撮影して認められる最小空洞內徑Rとは比例的關係を示し, 3.1D＝Rなる關係式が得られる. 之は空洞內徑の約$^1/_3$よりDが小さければ斷層撮影像にその空洞は輪狀影を示すことを意味する. 又斷面が空洞中心に一致したときに認められる最小空洞內徑の限界は3mm乃至5mmである.

以上焦點振動角度60°と30°との二つの場合に於て求められた4D≒R及び3D≒Rなる關係式を, 認められる空洞內徑の限界を考慮して圖示すれば圖6のイ), ロ)(圖6のイ, ロ參照)の通りである. 斜線を施した範圍內では輪狀影が認められる.

肺結核空洞の壁の厚さは大體Sの値が上記關係式を成立させるものと考えられるので, 之から焦點振動角度60°と30°の場合の斷層撮影の斷面の間隔と空洞の發見度が求められる. 之を圖7のイ), ロ)(圖7のイ)ロ)參照)に示す. 圖には斷面の間隔2cm, 1cm, 0.5cmの時の空洞發見度を示した. 焦點振動角60°の場合, 間隔2cmでは空洞內徑4cm以上は100%, 間隔1cmでは內徑2cm以上100%, 間隔0.5cmでは內徑1cm以上100%の空洞發見率となる.

小括並に考案

空洞模型として中空圓錐體を用い實驗を簡單にすることが出來た. 實驗は斷層撮影裝置の條件,

圖6　斷層撮影像に空洞像
(輪狀影)を認める爲の條件

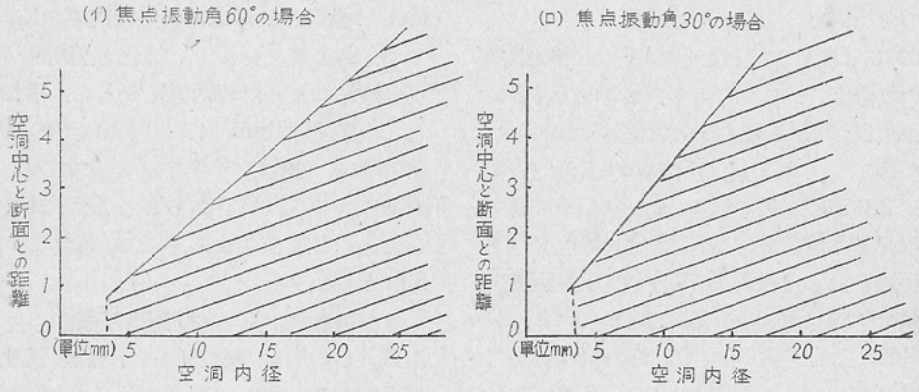

圖7　斷層撮影の間隔と空洞發見度

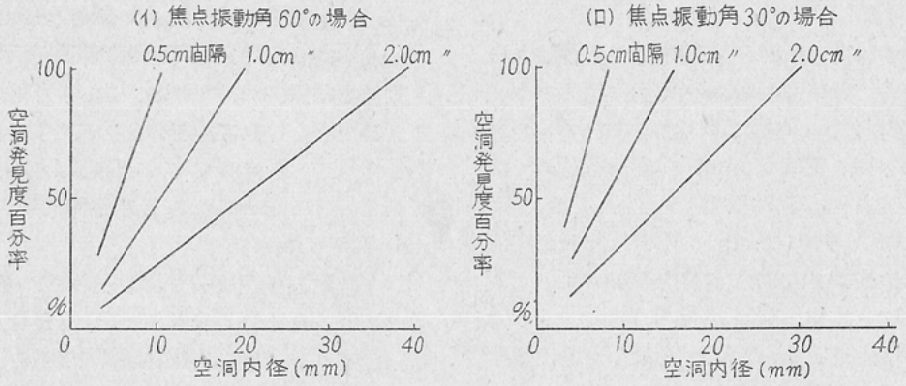

空洞內徑及び空洞壁の厚さに就て行つた.

焦點振動角度60°では比較的空洞壁の厚いものは，斷面と空洞中心との距離が空洞內徑の約1/4以內であればその空洞斷層撮影像には輪狀影を示す. 焦點振動角度30°の場合も同樣に，斷面と空洞中心との距離が空洞內徑の約1/3以內であればその空洞は輪狀影を示す. 焦點振動角度60°と30°の場合を比較すると，後者の方が斷面と空洞中心とが距たつても前者より輪狀影を認め易い. 又空洞壁の厚さに就ても後者の方が前者より壁が薄くても輪狀影を示す. 然し空洞壁が極めて薄い場合にはいずれも斷面が空洞中心に一致しても輪狀影を示さないか，示してもわずかに斷面がずれると輪狀影は認められなくなる. 又焦點振動角度に關係なく，斷面が空洞中心に一致したとき認められる最小空洞內徑の限界は3 mm 乃至5 mm である. 比較的に厚い壁をもつ空洞に就ては斷層間隔と空洞の發見度の關係を求めることが出來る. 焦點振動角の60°の場合，間隔が2 cm のとき空洞內徑4 cm 以上が100%，間隔1 cm のとき內徑2cm 以上が100%，間隔0.5cm のとき內徑1 cm 以上が100%の空洞發見率となる.

焦點振動角度が小さい方が斷面が空洞中心から距たつても空洞像卽ち輪狀影の暈け工合が少いのは，焦點振動角度が小さくなれば普通撮影像に近づくためで，周圍陰影の暈け工合も減じ斷層撮影としての意味を減ずることになる.

斷層の厚さ（斷層撮影像に鮮明に認められる被

撮影體の厚さ)に就て，Kieffer は Planigraph, Grossmann は Tomograph に就て述べている様に，斷層の厚さは焦點の移動距離に逆比例するのであるが，之は或る被撮影體の有無に就て觀察する場合であり，被撮影體の形態を斷層撮影像から推定しようとする時は，先人の述べた考え方の外に，その像から推定しようとする被撮影體が斷層撮影像にどんな量け方を示すかを豫め考慮しておかねばならない．之は特に空洞に就て云えば，たとえ斷面が空洞内腔を通る場合にも常に輪狀影を認めるとは限らないからである．

空洞發見度を高めようとすれば斷層撮影の間隔を小さくする必要がある．Chaoul は斷層の厚さは2cm で肺内病變の診斷には3枚の撮影で充分であるという．現在までの斷層撮影に關する研究報告は大部分2cm 間隔で撮影したものである．Kremer は空洞の斷層撮影をなして内徑1cm の空洞を發見するためには間隔を 1cm 乃至1.5cm とする事を說いている．又最近では Morgenstern が空洞は1.0cm 間隔で撮影した斷層撮影像の2枚以上に認められねばならないと云つている．之は焦點振動角度が小さく空洞像の量け方が少いためと考えられる．又空洞内徑の大小により，すべての空洞が間隔1cm で撮影した斷層撮影像の2枚以上に輪狀影を示すことは考えられない．この空洞像を認め得るための空洞内徑と斷層間隔との關係は私の實驗ではつきりし得たと思う．

第4章　臨床例觀察

斷層撮影の間隔と空洞發見度

外來肺結核患者246名に1cm 間隔の斷層撮影を施行し空洞146箇を認めた．1cm 間隔の撮影像を1枚置きに觀察する事によつて2組の2cm 間隔撮影の斷層撮影像を得る事になる．各組の斷層撮影像を觀察して73箇並に84箇の空洞を發見した．2cm 間隔撮影では，1cm 間隔撮影で發見出來る空洞の50.0%乃至57.6%しか發見出來ないことがわかる．之は空洞模型實驗で得た結果と略ゞ一致する．2cm 間隔の撮影像の二通りの觀察によつて得た空洞數の和が1cm 間隔のそれより多いのは，内徑の比較的大きい空洞が1cm 間隔で撮影したフイルムの2枚以上に輪狀影を示した爲である．尙1cm 間隔ではつきりした輪狀影を示さない例に0.5cm 間隔撮影で明瞭な輪狀影を認めた例を經驗した．

普通撮影法と斷層撮影法との空洞檢出能力比較

普通撮影の條件は，三相全波整流裝置，10KW レ管球，最高電壓60KV 乃至65KV，管電流200mA，時間0.2秒，管球焦點フイルム距離200cm である．

斷層撮影の條件は實驗の項で示したハの條件(表1參照)とし，間隔を1cm とし，透視により目的部位を推定し，5枚の斷層撮影を行つた．

外來肺結核患者246名に普通並に斷層撮影をなし，發見した空洞を表4(表4參照)に示す．

表4　普通撮影と斷層撮影との空洞發見能力比較

普通撮影＼斷層撮影	空洞＋	空洞－	計
空洞＋	(90.9%) 30 (35)	(9.1%) 3	(100%) 33 (35)
空洞－	(41.8%) 89 (111)	(58.2%) 124	(100%) 213 (111)

數字は例數　(　)内數字は空洞數

普通撮影で空洞を認めた33例の内斷層撮影でも認めたもの30例，斷層撮影では認めなかつたもの3例であつた．この3例中1例は肋膜の部分的肥厚と肺内索狀影の重疊により，2例は肺内病的陰影の重疊により空洞像らしく見えたものであつた．普通撮影で空洞を認めなかつた213例の内斷層撮影により空洞を認めたもの89例，認めなかつたもの124例であつた．結局空洞を有する119例(空洞數146箇)の内普通撮影で認められるのは30例(空洞數35箇24.0%)卽ち25.2%に過ぎない．

表4(表4參照)の様に單に例數を示すのでは對象となつた246例の肺結核の程度が不明であるから，之を普通撮影像の肺結核陰影の形態及び擴りによつて分類した．

陰影の形態を次の四種に分つた．

整形影：圓形或は卵圓形の限界明瞭な陰影

朧影：周圍の輪廓が不明瞭で量けた陰影

斑點集合狀影：斑點狀陰影の集つた陰影

索狀影：主として太い索狀の陰影の交錯よりなるもの

陰影の擴りを次の三種に分つた（前胸壁の肋間を擴りの基準とした）

大：三肋間以上の擴り

中：二肋間に亙る擴り

小：二肋間に及ばない擴り

以上の分類によつて，斷層撮影により認めた空洞と，普通撮影像の陰影との關係を表5に示した．（表5參照）

表5　肺結核陰影の形態及び擴りと空洞の有無

	陰影の擴り	空洞有	空洞無	計
整形影	大	0	0	0
	中	3(25.0)	9(75.0)	12(100)
	小	2(20.0)	8(80.0)	10(100)
	計	5(22.7)	17(77.3)	22(100)
朧影	大	10(83.3)	2(16.7)	12(100)
	中	34(53.1)	30(46.9)	64(100)
	小	19(45.2)	23(54.8)	42(100)
	計	63(53.4)	55(46.6)	118(100)
斑點集合狀影	大	16(88.9)	2(11.1)	18(100)
	中	13(41.9)	18(58.1)	31(100)
	小	8(44.4)	10(55.6)	18(100)
	計	37(55.2)	30(44.8)	67(100)
索狀影	大	2(100)	0(0)	2(100)
	中	6(30.0)	14(70.0)	20(100)
	小	6(35.3)	11(64.7)	17(100)
	計	14(35.9)	25(64.1)	39(100)
計		119(48.4)	127(51.6)	246(100)

（　）内は%

整形影では22.7%，朧影53.4%，斑點集合狀影55.2%，索狀影35.9%に空洞が認められる．陰影の擴りが大なるものでは87.5%，中では44.1%，小では40.2%に空洞が認められる．

空洞の有無と喀痰中結核菌陽性度

入院肺結核患者の內普通撮影像にて空洞を認めた者及び空洞が疑わしい者に就て斷層撮影を施行し，空洞の有無と喀痰中結核菌陽性度とを比較した．同一患者で期間を置いて同樣の檢査を行つた場合は別個の例として取扱い156例を得た．結核菌檢査は，單純塗抹で菌陽性者には集菌塗抹及び培養は行わず，集菌塗抹で菌陽性者には培養は行つていない．培養法は喀痰に4%苛性曹達を加へ攪拌均等化し30分後遠心器にて3000回轉20分遠沈の後沈渣を3白金耳づゝ岡・片倉氏培地に塗抹しパラフインにて密栓37°C孵卵器に入れ8週間觀察した．斷層撮影前の喀痰培養が陰性であれば結核菌證明度の高い蓄痰培養並に胃液培養を行つた．成績は表6（表6參照）の樣に單純塗抹陽性者

表6　喀痰中結核菌陽性度と空洞の有無

空洞	結核菌陽性			陰性	計
	單純塗抹	集菌塗抹	培養		
認める	24(36.9)	10(15.4)	15(23.1)	16(24.6)	65(100)
認めない	10(11.0)	6(6.5)	32(35.2)	43(47.3)	91(100)
計	34(21.8)	16(10.3)	47(30.1)	59(37.8)	156(100)

（　）内は%

34例中24例(70.6%)，集菌塗抹陽性者16例中10例(62.5%)，培養陽性者47例中15例(31.9%)，菌陰性者59例中16例(27.1%)に空洞を證明した．空洞を認める65例の內單純塗抹陽性者24例(36.9%)，集菌塗抹陽性者10例(24.6%)，培養陽性者15例(23.1%)，菌陰性者16例(24.6%)であつた．この結核菌檢査成績は斷層撮影施行當時の1回喀痰乃至胃液の檢査結果によるものである．

空洞の位置並に普通撮影の方向に就て

斷層撮影によつて認めた146箇の空洞の位置を上肺野と中下肺野とに分けると上肺野に101箇で中下肺野に45箇となり，空洞の69.2%が上肺野にある．又空洞の位置に就て背表面からの距離を調べた結果は表7（表7參照）の樣に，背表面より10cm以內に空洞の95.2%がある．各肺野共に空洞

表7　空洞の位置

空洞位置＼背表面からの距離	4cm	5cm	6cm	7cm	8cm	9cm	10cm	11cm	12cm	13cm	計
上肺野	1 (1.0)	3 (3.0)	16 (15.8)	29 (28.7)	35 (34.7)	14 (13.8)	3 (3.0)	0 (0)	0 (0)	0 (0)	101 (100)
中，下肺野	0 (0)	1 (2.2)	2 (4.4)	10 (22.2)	10 (22.2)	9 (19.9)	6 (13.3)	5 (11.1)	1 (2.2)	1 (2.2)	45 (100)

註　（　）内は%　背表面からの距離は例えば5.5cmは6cmとした．

は背側に多いが，上野肺と中下肺野を比較すると前者の方が背表面に近く密に分布し，後者の方は比較的に分布が廣くなつている．

空洞の位置が胸廓の前面より背表面に近い事と，上肺野即ち背腹方向の普通撮影で鎖骨影と重疊し易い位置に多い事との二つの理由により，撮影方向を腹背方向とすれば空洞像の尖鋭度は増加し，又鎖骨影と重疊しない様に撮影出來るので，斷層撮影によつて空洞を認めた7例に背腹及び腹背の兩方向の普通撮影を行い比較觀察した結果，共に空洞を認めないもの4例，腹背方向が背腹方向より空洞の疑いが強いもの2例，腹背方向だけに空洞像を認めたもの1例であつた．（最近盛んに用いられる Flaxmann の腹背方向肺尖撮影法に就ての比較は今回は行わなかつた．）

空洞の性狀

斷層撮影によつて認めた空洞の形，內徑及び空洞壁の狀態を觀察し表8イ，ロ，ハ(表8イ，ロ，ハ參照)の結果を得た．內徑1.0cm 乃至2.0cm が最も多く44.5%，1.0cm 以下が41.8%，2.0cm

表8　空洞の性狀

（イ）空洞の形と壁の狀態

空洞壁の狀態	空洞の形		計
	圓形及び卵圓形	不正形	
薄	11(57.9)	8(42.1)	19(100)
厚	30(68.2)	14(31.8)	44(100)
不規則	36(75.0)	12(25.0)	48(100)
浸潤	19(54.3)	16(45.7)	35(100)
計	96(65.8)	50(34.2)	146(100)

註　薄：壁の厚さ3mmに及ばないもの
　　厚：〃　3mm以上のもの
不規則：一部に浸潤を伴うと考えられるもの
　浸潤：周圍が浸潤と考えられるもの
（　）內は%

（ロ）空洞內徑と壁の狀態

空洞壁の狀態	空洞內徑			計
	10mm以下	10mm～20mm	20mm以上	
薄	12(63.2)	4(21.0)	3(15.8)	19(100)
厚	17(38.6)	15(34.1)	12(27.3)	44(100)
不規則	15(31.3)	30(62.5)	3 (6.2)	48(100)
浸潤	17(48.6)	16(45.7)	2 (5.7)	35(100)
計	61(41.8)	65(44.5)	20(13.7)	146(100)

（ハ）空洞を有する肺結核陰影の形態と空洞壁の狀態

空洞壁の狀態	肺結核陰影の形態				計
	整形影	朧影	斑點集合狀影	索狀影	
薄	0(0)	9(47.4)	7(36.8)	3(15.8)	19(100)
厚	4(9.1)	17(38.6)	15(34.1)	8(18.2)	44(100)
不規則	1(2.1)	26(54.2)	17(35.4)	4 (8.3)	48(100)
浸潤	0(0)	29(82.9)	6(17.1)	0 (0)	35(100)
計	5(3.4)	81(55.5)	45(30.8)	15(10.3)	146(100)

以上が13.7%であつた．（內徑は縱徑と橫徑の平均を以つて示した）

空洞の形狀は圓形及び卵圓形のものが65.8%，不正形が34.2%であつた．

空洞壁の厚さ(斷層撮影像から得た厚さを補正し實際の空洞壁の厚さを求めた)が3mm以上のもの30.1%，3mmに及ばないもの13.0%，一部に浸潤を伴うもの，32.9%，周圍が浸潤に蔽われたもの24.0%であつた．又普通撮影像の肺結核陰影が朧影に屬するものは空洞壁が不規則か浸潤が多く，斑點集合狀影では空洞壁が厚いか不規則のものが多い．整形影及び索狀影では空洞壁の厚いのが多い．

小括並に考案

前にも述べた樣に Choul[6]が斷層の厚さは約2cm で肺內病變の診斷には通常3枚の斷層撮影で充分であると報告してより，斷層撮影の臨床的應用に際しての諸家の報告は殆ど全部間隔2cm で撮影している．空洞の斷層撮影に就て研究した Kremer[10]は內徑1cm の空洞は1.0cm 乃至1.5cm 間隔で撮影すると證明されるという，彼の報告には斷層撮影の條件が記載されていないのでそのまゝ肯定されない．私は空洞模型實驗並に臨床例觀察の結果から，斷層撮影の間隔は1cm が適當であり，必要に應じて0.5cm 間隔で撮影するのがよいと考える．

普通撮影法と斷層撮影法との空洞檢出率を比較して，Kremer は40例の結核患者に普通撮影により10例，斷層撮影により21例に空洞を認め，西邨[16]は136例中普通撮影により28例，斷層撮影により98例に空洞を認めている．私は246例中普通撮影にて30例，斷層撮影にて119例に空洞を認めた．

空洞を發見した例數だけではその肺結核がどの程度であるか不明なので，普通撮影像の肺結核陰影の形態及び擴りと空洞の有無に就て觀察し，塞形影の22.7%，朧影の53.4%，斑點集合狀影の55.2%，索狀影の35.9%に空洞を認め，陰影の擴りが三肋間以上に及ぶものでは80%以上，二肋間に亙るものでは25%乃至45%，二肋間に及ばないものでは20%乃至45%に空洞を認めた．

入院肺結核患者の喀痰中結核菌陽性度と空洞の有無に就て觀察した結果，單純塗抹陽性者の70%，集菌塗抹陽性者の62%，培養陽性者の32%，菌陰性者の27%に空洞を認めた．西邨は空洞を認める者の內9.7%は菌陰性であると報告しているが，此處では24.6%であつた．空洞があつて菌陰性者が比較的多いのは，被檢者が入院患者で絕對安靜を守り放射線治療を施行している爲空洞の大部分が治癒の經過をとつているので菌の排出が少いのが原因と考えられる．

空洞の位置に就て觀るに，肺上野に69.2%，中下肺野に30.8%であつた．又背表面より7cmから10cmの間に空洞の91.8%が位置する．この空洞の位置的關係から空洞を檢出するためには普通撮影の方向を背腹方向よりも腹背方向とした方が良いと考えられるので數例に就て比較觀察した結果，稍ゝ腹背方向が優れているが，肺臟全體を診斷する上には優劣をつけ難く，又腹背方向撮影による空洞檢出も斷層撮影の能力には遙かに及ばなかつた．

空洞の性狀に關しては，空洞內徑，空洞の形及び空洞壁の性狀に就て觀察した．特に興味ある結果は得られなかつたが，1個の空洞に就て長期に亙つて觀察すれば空洞の運命を精細に追求出來ると思う．

第5章　總　括

1）斷層撮影像の基礎的考察を試み，作圖法により任意の斷面で撮影した被撮影體の斷層撮影像を推定し得た．之は斷層撮影像から被撮影體の形態を推定せんとする時に必要なことである．

2）一般に空洞は，焦點振動角度60°の場合は空洞中心と斷面との距離が空洞內徑の$^1/_4$以內であれば斷層撮影像に輪狀影を示す．焦點振動角度30°の場合は空洞內徑の$^1/_3$以內であれば輪狀影を示す．之から斷層撮影の間隔と空洞の發見度との關係が求められる．斷層撮影の焦點振動角度が小さくなると斷面と空洞中心との距離が大きくても空洞像を認め易いが，同時に周圍陰影の暈け工合も減じ斷層撮影としての意義を減ずることになる．空洞壁の厚さが或る程度より薄くなればなるほど斷面が空洞中心から少しずれても輪狀影を示さなくなる．又實驗的に斷面が空洞中心に一致したとき認められる最小空洞內徑は3mm乃至5mmであつた．以上は空洞模型實驗による結果である．

3）空洞模型實驗により得られた結果は臨床的にも確認し得た．卽ち斷層撮影の間隔を2cmとすると間隔を1cmとした場合に發見出來る空洞の約半數しか發見出來なかつた．よつて斷層撮影の間隔は1cmとし，必要あれば0.5cm間隔で撮影するのがよいと考える．

4）普通撮影法と斷層撮影法との空洞發見能力を比較し，普通撮影像で空洞を認めなかつた213例の內89例に斷層影撮で空洞を認めた．この對象とした肺結核患者の普通撮影像に於ける肺結核陰影の形態及び擴りに就て調べた．斑點集合狀影及び朧影に比較的多く空洞を認めた．又三肋間以上に亙る擴りをもつ陰影では80%以上に空洞を認めた．

5）喀痰中結核菌陽性度と空洞の有無を比較したが單純塗抹及び集菌塗抹で菌陽性者には空洞を認めることが多い．培養で初めて陽性のもの及び菌陰性者にも空洞が認められる．

6）空洞は肺上野に約70%が位置し，胸廓の前面よりも背表面に近く位置する．空洞檢出のための普通撮影の背腹方向と腹背方向との比較は後者が僅かに優れているが，いずれも斷層撮影の能力には遙かに及ばなかつた．

7）空洞の性狀に就て，空洞內徑，空洞の形及び空洞壁の狀態に就て觀察した．空洞の運命を追求する際に空洞の性狀を觀察することは大きな意義があると考える．

（稿を終るに臨み終始御懇篤なる御指導と御校閲とを

賜わつた恩師入江教授に深甚なる謝意を表します.)

文　獻

1) Alexander G.H.: Am. Jour Roentgenol. and Rad. Ther. 39, 956, 1938. —2) Andrews J.R.: Am. Jour. Roentgenol. and Rad. Ther. 36, 575, 1936. —3) 有馬英二, 山田豐治: 結核, 16, 769, 昭13. —4) Bocage A.E.M.: Franz. Patentschr. 536, 464, 1921 松岡より. —5) Bronkhorst: Kontrast u. Schärfe im Röntgenbilde geb, 1927. —6) Chaoul H.: Fortschr. Röntgenstr 51, 342, 1935, 53, 232, 1936. —7) 藤田眞之助, 大谷直木: 日結, 4, 691, 昭18. —8) Grossmann: Fortschr. Röntgenstr. 51, 61 u. 191, 1935. —9) Kieffer. J.: Am. Jour. Roentgenol. and Rad. Ther. 39, 497, 1938. —10) Kremer. W: Fortschr. Röntgenstr 59, 440, 1938. —11) 松岡直義: 結核, 16, 779, 昭13. —12) 宮地韶太郎: 日醫放, 1, 37, 昭15. 日放醫, 4, 347, 昭11. —13) Moore S: Am. Jour. Röentgenol. and Rad. Ther. 39, 514, 1938. —14) Morgenstern: Am. Jour. Roentgenol. and Rad. Ther. 62, No. 3, 1949. —15) 中島良貞, 關戸信吉, 伊勢田靜夫: 日放醫, 1, 798, 昭8. —16) 西村吾郎, 木村賢三: 第21回日本結核病學會總會報告. —17) Ziedses des Plantes Fortschr. Röntgenstr. 47, 407, 1933.

Detection of tuberculous cavities of the lung with special respect to the availability of tomography

Hiromu Kadota
Department of Radiology, Faculty of Medicine, Kyushu University,
Fukuoka, Japan. (Director: Prof. Dr. H. Irie)

1) The fundamental study on the nature of tomogram made it possible to presume the tomographed X-ray image of any section of the body by means of the construction method. This method is of great use in fathoming the actual form of tomographed body from its tomogram.

2) Followin results were obtained by experiments with model cavities. A cavity shows a ring shadow in the tomogram when the following conditions are satisfied, that is, when the distance of the section from the center of the cavity is shorter than one-fourth of the diameter of the cavity at the focus swing angle (the angle formed by the swing of the focus of X-ray tube at tomography) of 60°, or when it is shorter than one-third of the cavity diameter at the focus swing angle of 30°. From these facts, can be known the relation between the section distance and cavity finding by tomography.

When the focus swing angle is small, the image of cavity might be easily recognizable even if the section center distance is great, but in this case the image of the surrounding tissues can not also be vanished and it is of little use as a tomogram. A cavity can hardly show a ring shadow when its wall is too thin even if its center is on the section. As ascertained by these experiments, the smallest cavity to be found out by tomography is the one 3 mm or 5 mm in diameter when the section traverses its center.

3) These results obtained with model cavities are just clinically applicable. The most appropriate section distance in tomography is lcm or in exceptional case 0.5cm.

4) Among 213 cases in which no cavity was found by conventional roentgenography, 89 cases were found to have some cavities by tomography.

5) Cavities were found by tomography in 69% of those tuberculous patients in whose sputum tubercle bacilli were positive by the simple smearing method and in 27% of those in whom no tubercle bacillus was found.

6) 70% of cavities are found in the upper fields of the lungs. More cavities are found in the dorsal area of the thorax than in the ventral.

7) The examination of the condition of a cavity-its shape, size and quality of wall-seems to have a great significance in considering its fate.