The University of Osaka
Institutional Knowledge Archive

Title	MR による顎関節症の準動的評価と治療への応用
Author(s)	中里, 龍彦; 江原, 茂
Citation	日本医学放射線学会雑誌. 1992, 52(9), p. 1247-1257
Version Type	VoR
URL	https://hdl.handle.net/11094/16213
rights	
Note	

The University of Osaka Institutional Knowledge Archive : OUKA

https://ir.library.osaka-u.ac.jp/

The University of Osaka

日本医放会誌：52（9），1247—1257，1992（平4）

MRによる顎関節症の準動的評価と治療への応用

岩手医科大学放射線部
中里龍彦　江原茂

（平成3年10月7日受付）
（平成4年1月6日最終原稿受付）

Pseudodynamic MR Imaging of Temporomandibular Joint Disorders

Tatsuhiko Nakasato and Shigeru Ehara
Iwate Medical University School of Medicine, Center for Radiological Sciences

Research Code No. : 504.9

Key Words : Temporomandibular joint, MR imaging, Pseudodynamic image

Magnetic resonance (MR) imaging of the temporomandibular joint (TMJ) has now been established as a procedure of choice in the evaluation of TMJ disorders. In this study, we evaluated the dynamics of TMJ motion on MR imaging, which resembles arthrography.

Sixty-eight TMJs in 38 symptomatic patients and one healthy volunteer were examined using pseudodynamic images with gradient echo sequences using a 0.5 Tesla MR unit and 8 cm circular planar surface coil. For depiction of each compartment of the meniscus, the optimum sequence was 200/15/2 (TR/TE/excitations) with 50° or 60° flip angle in gradient refocused acquisition in steady-state (GRASS) sequences. Three contiguous slices on sagittal MR images were routinely obtained at 14—18 different phases of the opening cycle and displayed in closed-loop cine fashion.

Internal derangement was observed in 57% of 68 joints. The most common type was anterior meniscal displacement without reduction. Sideway and rotational displacements, observed in 10% each, were noted on both sagittal multislice images and axial reference images.

As a pseudodynamic MR technique, jaw movement specifically designed to check bite procedure to adjust splints is useful for detecting the exact time of meniscal redisplacement on the second click. After conservative therapy for arthrosis, pseudodynamic MR provided information on changes in the meniscus and condylar relationship.

Pseudodynamic MR with multiple phases is suitable for evaluating subtle motion abnormality of the meniscus and for post-therapeutic monitoring.

はじめに

関節円板および周囲の骨・軟部組織の把握が容易なMRIは，顎関節の簡便かつ非侵襲的な検査法である．そのため高い罹患頻度をもつ顎関節症の病態解明，診断，治療法の選択における重要な検査法のひとつに挙げられる．顎関節症に対するMR撮像法としてはspin echo法の静止画像による評価が行われてきた[1)2)]．しかし，近年のMR技術の進歩により撮像時間の短縮が可能となり，gradient echo法（以下GRE法）にて撮像された画像の高速displayによる動態観察が期待されている[3)]．先に中磁場MR装置をもちいたspin echo法による顎関節症診断への有用性を報告した[4)]が，今回GRE法による準動的観察法と顎関節症

の治療への応用について検討したので報告する．

対象と方法

(1) 顎関節部の至適撮像条件の決定について

正常ボランティア（37歳男性）において顎関節部をGRE法により矢状断にて撮像した．MRI装置は0.5T超電導MR装置（横河メディカル社製，RESONA）を使用し8cm表面コイルを用い，field of viewは15cm，slice厚は5mmとした．パルス系列はsusceptibility artifactを可及的に軽減させ，3 sliceのmultisliceの撮像を可能とするため，200/15/2（TR/TE/excitations）に固定し，flip angleを20°から90°まで10°毎に変化させ至適flip angleを決定した．

(2) 顎関節症のMRI分析について

対象は臨床的に顎関節症が疑われMRIが施行された64症例101関節の内，GRE法にて検討された38症例（女性28例，男性10例，平均年齢30.5歳），68関節を対象とした．

裁断方向については下顎頭幅径の中央部と下顎骨筋突起の結合線に平行な矢状断面を選択し，必要に応じて冠状断を追加した．またslice厚は5mmで3 sliceのmultisliceとした．顎位については，治療開始前の症例では下顎安静位から最大開口位までの通常の開閉口運動または下顎安静位から最大開口位，さらに前方位から下顎安静位に復する運動路を16から18phaseに分割して撮像し，これらの高速displayをVTRに録画して顎運動の準動的観察を行った．各顎位の撮像時間は51秒であった．また，治療開始後の症例ではバイトスプリント装着による16から18顎位の通常の開閉口運動にて撮像し，スプリントの適合性を評価した．

結　果

(1) 正常顎関節における撮像条件について

20°から90°の全てのflip angleにおいて関節円板は低信号として認められるが，周囲軟部組織が比較的高信号を示し，関節円板との組織コントラストが明瞭で，しかもある程度の空間分解能が得られるflip angleは50°から60°付近であった（Fig. 1）．このflip angleでは，関節円板の前方肥厚部，中央狭窄部，後方肥厚部が同定されるほか，anterior attachment，posterior attachmentも観察可能であった（Fig. 2）．

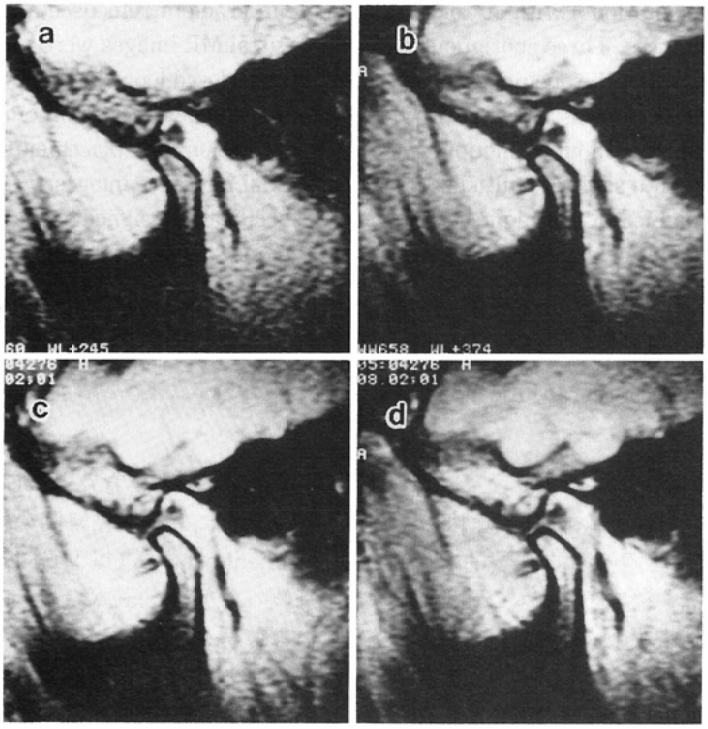

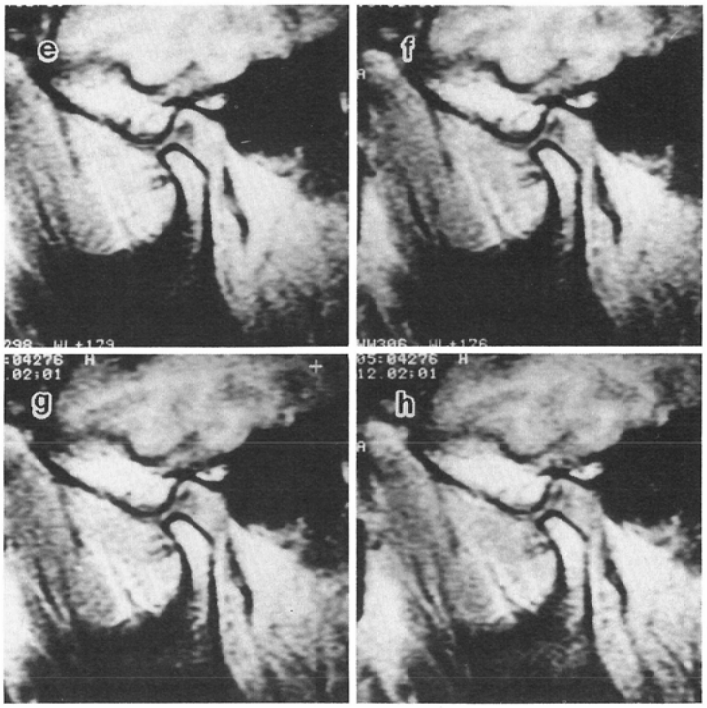

Fig. 1　MR images of various flip angles from 20° to 90° of a normal volunteer (GRE 200/15).
a. 20°, b. 30°, c. 40°, d. 50°, e. 60°, f. 70°, g. 80°, h. 90° flip angle
The MR images of 50° and 60° flip angle (d, e) are most suited to demonstrate the meniscus with satisfactory spatial and contrast resolution.

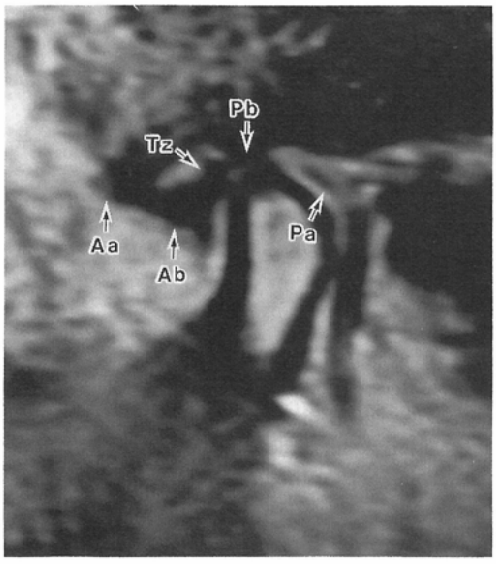

Fig. 2　MR image of a normal volunteer (GRE 200/15, flip angle 60°). Each compartment of the meniscus is well dipicted. Posterior band is compressed in closed mouth position.
Aa ; anterior attachment, Ab ; anterior band, Tz ; thin zone, Pb ; posterior band, Pa ; posterior attachment (bilaminar zone)

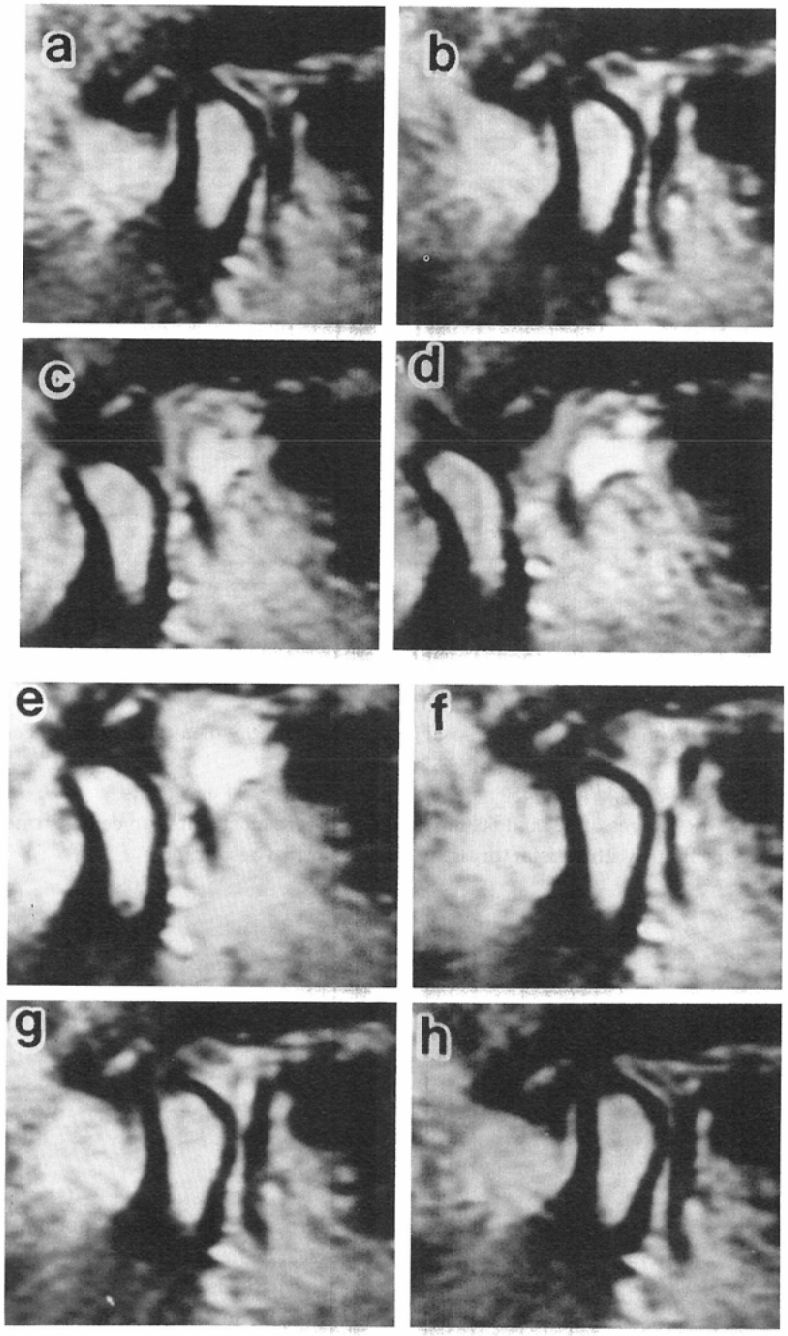

Fig. 3 Pseudodynamic MR images of a normal volunteer (a～h). Coordination of meniscal motion and condylar translation are seen in opening cycle. Thin zone of the meniscus is revealed at 10 o'clock position against the condyle in closed mouth position (a) without displacement. Thin zone, at the mouth fully opened (f), is located slightly posterior to the condyle.

この条件にて下顎安静位から最大開口位，さらに下顎安静位までの開閉口運動を16phase撮像した（Fig. 3）．関節円板中央狭窄部は下顎安静位では関節結節との間で下顎頭の前方約2時（向きが逆であれば10時）の方向に位置しているが，最大開口位では関節頭直上よりも軽度後方に移動し関節円板と関節頭の正常な協調運動が観察される．またこれらの高速displayによる準動的観察において関節頭の回転，前方滑走および関節円板の動態は円滑な運動として観察可能であった．

(2) 顎関節症における MRI 分析

200/15，flip angle 60°にて撮像し関節円板の転位，復位の有無と動態および関節部骨組織異常について検討した．関節円板の位置異常を伴う顎関節内障は顎関節症68関節中39関節(57.4%)，また関節頭にosteophyteを認める変形性顎関節症は11関節（16.2%）に認められた．関節円板の位置異常あるいは周囲軟部組織異常を認めず，また顎関節骨組織にも異常を認めない正常パターンを示した例は17関節(25%)であった．これらはLaskinらの述べるMyofacial pain dysfunction syndrome[5]，あるいは精神的因子の関与による顎関節症の亜型と思われた．残りの1関節は人工関節円板としてsilastic implantが施行された例であった（Table 1）．

39関節の顎関節内障の中では関節円板前方転位が29関節（74.3%）と最も多く，これらの内で復位を伴うものは9関節(31.0%)，復位を伴わないものは20関節（69.0%）であった．関節円板後方転位は2関節（5.1%）にみられ，不完全な復位を示すものが1関節，復位を伴わないものが1関節であった．また関節円板の内側あるいは外側転位を示すsideway displacementの例は4関節(10.3%)に認められ，前内側あるいは前外側の円板転位を示すrotational displacementの症例は4関節（10.3%）に認められた（Table 2）．これらsideway displacementあるいはrotational displacementの診断にはmultisliceにて撮像された矢状断像において関節円板の中央狭窄部が描出されたsliceの関節頭水平断上でのreference lineと関節頭中央部との位置関係により判断され，

Table 1　MR diagnosis of 68 TMJ arthroses

Internal derangement	39 joints	(57)
Osteoarthrosis	11	(16)
Normal pattern	17	(25)
Failed prosthesis	1	(2)

TMJ : temporomandibular joint,
( ) : percentage

Table 2　Meniscal displacement pattern of 39 internal derangements

Anterior displacement	29(74)
with reduction	9(31)
without reduction	20(69)
Posterior displacement	2(5)
Sideway displacement	4(10)
Rotational displacement	4(10)

( ) : percentage

Table 3　MR evaluation of post-splint therapy ; 15 joints of anterior meniscal displacement

Correlation between meniscus and condylus	Splint type	
No improvement	Stabilization type	10 joints(66)
Readjusted	Pivot type	1 joint(7)
	Anterior repositioning type	3 joints(20)
	Stabilization type	1 joint(7)

( ) : percentage

必要に応じて冠状断像を追加して確認した（Fig. 4，5）．

(3) スプリント療法の MR による評価

保存的療法としてスプリント療法が施行されている15関節においてスプリント装着前と装着後で関節円板の動態を評価した（Table 3）．

治療前では全例関節円板の前方転位を示していた．stabilization型スプリントが装着された11関節のうち10関節は治療前と比較し変化を認めなかった（Fig. 6）．一方，下顎前方整位型スプリントが装着された例では，関節円板は前方転位したままであるが関節頭との相対的位置関係が改善された例が3関節に認められた（Fig. 7）．

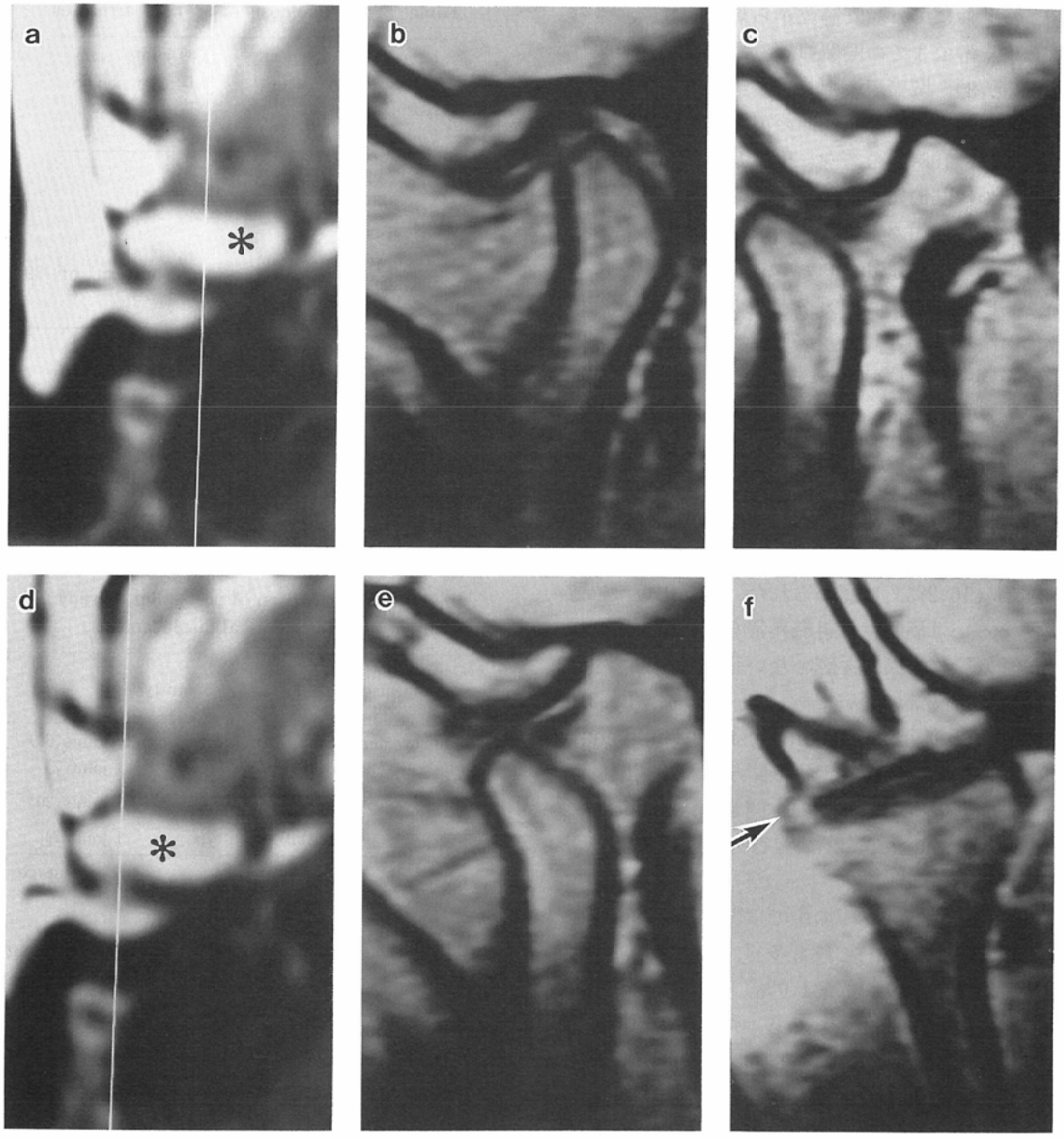

Fig. 4 Sideway displacement of the meniscus.
(a) The planning image of resting (b) and pre-full mouth open position (c). (*: condylar head). (b) Resting position. The position of the meniscus is normal. (c) Pre-full mouth open position. The meniscus remains in normal position. (d) The planning image of full mouth open position (e). (*: condylar head). (e) Full mouth open position. No anterior or posterior displacement of the meniscus is noted on this image through the lateral aspect of the condyle. (f) Coronal image of full mouth open position. Lateral protrusion of the joint capsule (arrow) related to sideway displacement of the meniscus.

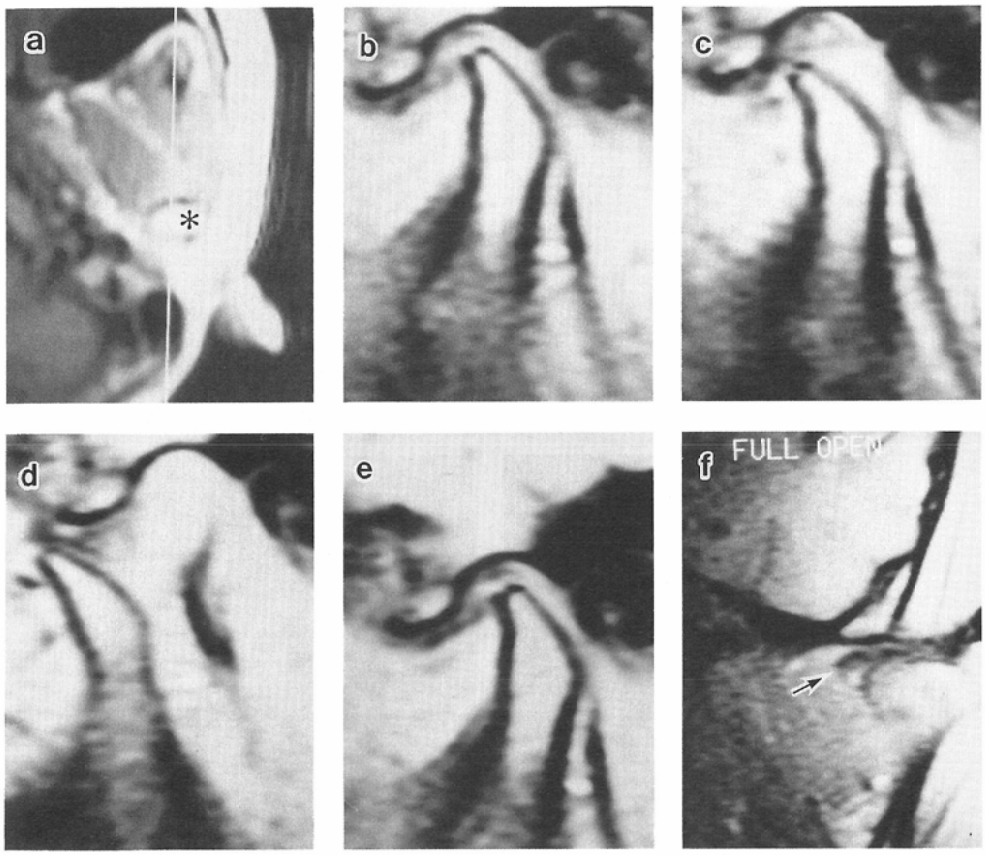

Fig. 5　Rotational displacement of the meniscus.
(a) The planning image on the axial section of opening cycle (b～e). (*: condylar head). (b)～(e) Images from resting position to full mouth opening, anterior limiting and closed position. Anterior displacement of the meniscus. Medial displacement is also suspected based on the planning image. (f) Coronal image of full mouth open position. The meniscus is medially diplaced.

考　察

(1) パルス系列について

顎関節 MR 撮影像法としては，従来 spin echo 法による静止画像による評価が主体であった．Drace JE.[6], Katzberg RW.[7]らは高磁場 MR 装置による spin echo 法を利用し TR 1,000msec. TE 20, 25, 80msec. などのようなパルス系列の balanced image, mild T_2 weighted image を用いた．このパルス系列は関節円板，関節結節，関節頭の骨皮質が low signal としてとらえられ，外側翼突筋が中間信号を示すため，顎関節部の微小解剖の把握が可能と考える．しかし，顎関節内障[3]の治療のプランニングにあたっては，関節円板の形態，位置異常の評価のみならず顎関節造影法所見に類似する関節頭の矢状面での前方運動経路（矢状顆路）の異常，偏位円板の復位のタイミングの正確な情報が要求される．そのため顎関節 MR では，spin echo 法での balanced image に類似する高速撮影法による image をもとにした動的観察法の有用性が期待されている．これら顎関節の組織的，形態的異常と機能的動態の検討のためには，①関節円板，骨組織の形態異常が評価可能な程度の空間分解能があること，②上・下関節腔が中間信号を示し，低信号を呈する関節円板とコントラ

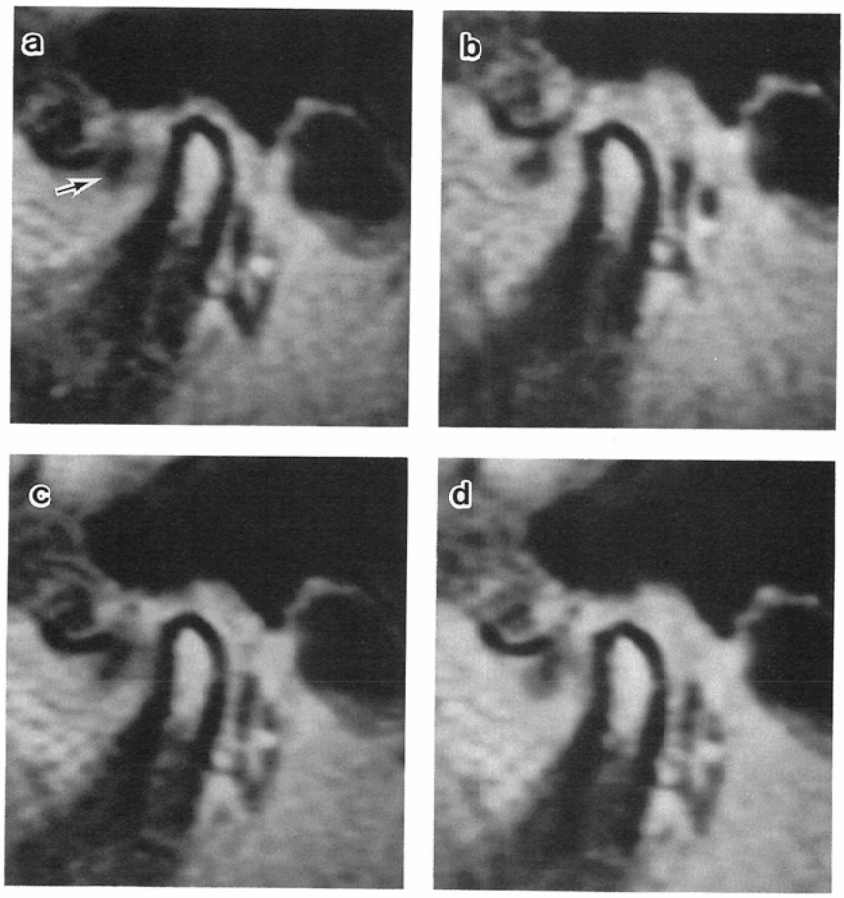

Fig. 6 MR images before and after splint therapy.
(a)～(b) Resting and full mouth open position before splint therapy. Marked deformity and high grade anterior displacement of the meniscus (arrow) are seen. The meniscus is not reduced and anterior translation is restricted. (c)～(d) Resting and full mouth open position after splint therapy. No changes in the shape and the position of the meniscus are noted.

ストが明瞭であること．③関節液貯留，炎症組織が高信号として把握できること，などの条件を満たす撮像法が望まれる．我々の選択したTR200, TE15, flip angle 60°の画像はこれらの条件を満たすものであった．

(2) 撮像時の顎位について

開口障害のない症例では，下顎安静位から最大開口位までの往路8～10 phase, 復路は最後の下顎安静位付近の蝶番軸運動に近似する閉口路の2～4 phaseを減じた6～8phaseの合計14から18phaseを撮像した．これらのimageの高速displayによって円滑な動態観察が可能となり，かつ前方転位を示す関節円板の復位のタイミングも明確にとらえる事が可能であった．また，開口制限を認める症例では，適宜顎位のphase数を減じた．特に，lockingを示す場合には，dynamic displayによる準動態観察は望めないため，空間分解能に優れるspin echo法にて観察を行うことが適切と考える．

(3) 裁断方向について

関節頭幅径の中央部と下顎骨筋突起との結合線に平行な3 sliceの矢状断像を用いたが，これにより習慣性下顎運動経路における関節円板の前方転

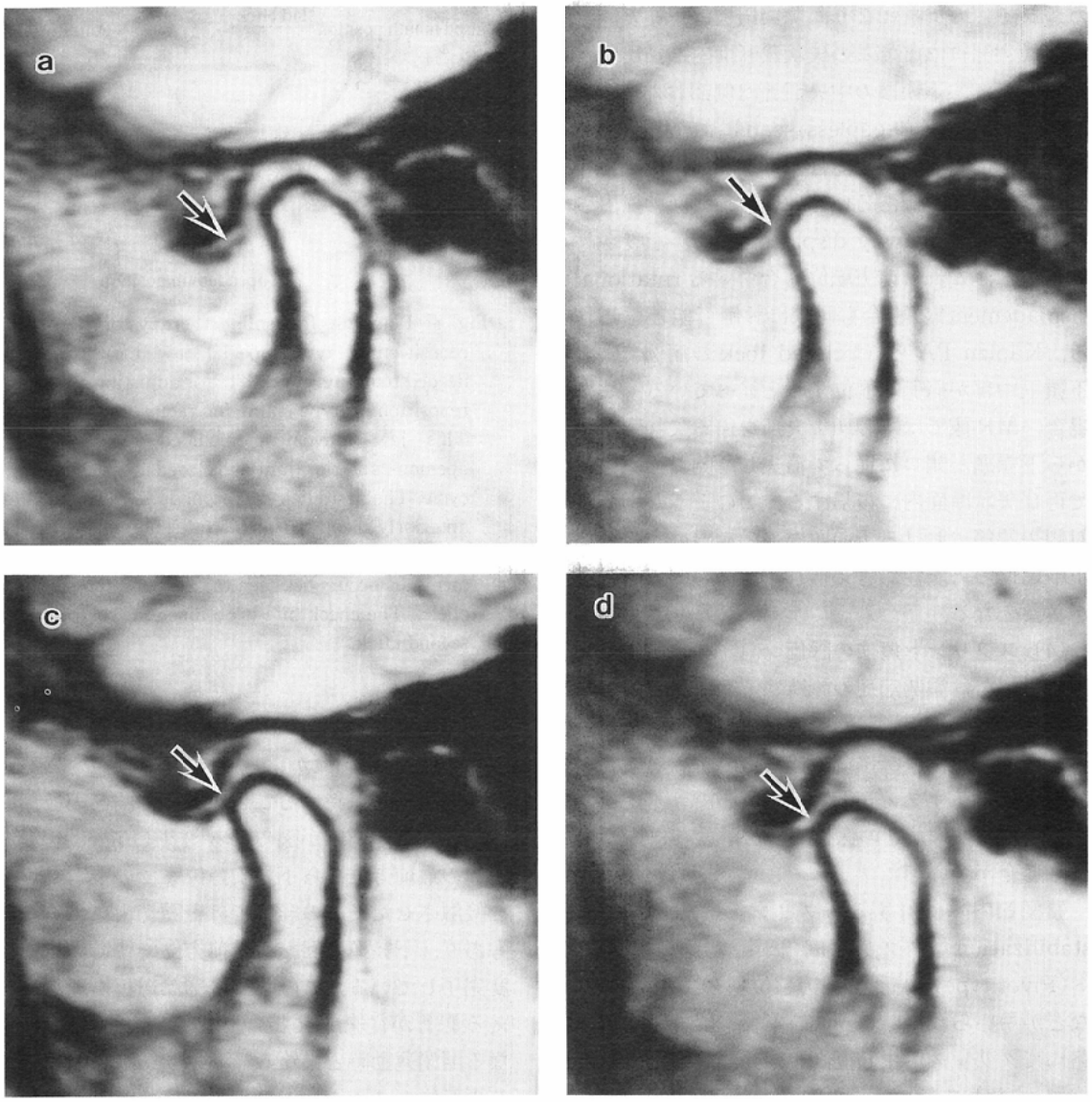

Fig. 7　MR images before and after splint therapy.
(a)～(b) Resting (a) and mid-open position (b) before splint therapy. Anteriorly displaced meniscus (arrow) in resting position was reduced on mid-open position. (c)～(d) Resting (c) and mid-open position (d) after splint therapy. Readjusting of the condylar head to the meniscus (arrow) on the resting position was accomplished. No displacement of the meniscus is noted on mid-open position.

位，後方転位のみならず側方転位の有無の同定と咀嚼筋の収縮の観察が可能であった．関節円板の前方転位が軽度で下顎頭がその近傍に存在する場合は，下顎頭と関節円板を含めた冠状断像が側方転位の診断に有益である．しかし，前方転位が高度の症例では，冠状断像において関節円板と関節窩あるいは関節結節との位置関係は評価可能であるにしても，関節円板と関節頭との相対的位置関係の評価は困難である．正常の顎関節においては，下顎頭幅径の中央部と下顎骨筋突起との結合線で

のスライスの選択により，関節円板は下顎安静位から最大開口位までこの矢状裁断面内に描出される．従って，下顎頭の中央部と内側部および外側部を通る3 sliceのgapless scanにより関節円板の側方転位の評価が可能となる．関節円板が下顎頭中央部より内側あるいは外側の裁断面で描出される場合は，sideway displacement[8]が示唆される．また，これに前方転位も合併するrotational displacement[8]の場合も同様に評価可能と思われる．Kaplan PAら[9]はclosed lockの症例では，下顎正中部が病側へ偏位すると述べている．この場合，MR像では下顎頭中央部を通る矢状裁断面から下顎頭が開口に従って消失し，開口路において再び矢状断面内に復帰する．このような場合は対側顎関節における下顎頭の運動制限による下顎正中偏位の可能性が考えられ，対側顎関節の観察が必要となる．

(4) スプリント療法の評価

わが国では顎関節症の診断はその症状と共に顎運動パターン，筋電図，咬合音，X線所見などからなされる．治療法は一般に咬合調整，スプリント療法，バイオフィードバック療法，マイオモニター通電療法[10]などの保存的療法が最初に施行される場合が多い．

顎関節内障に対するスプリント療法としてはstabilization型スプリント，臼歯挙上型スプリント(Pivot type)[11]，下顎前方整位型スプリント[12]，などが用いられている．この中でも開口路，閉口路にてクリックが生じ復位を伴う関節円板前方転位例，すなわち相反性クリックの症例に対しては，積極的に転位した円板を復位させ関節頭との正常な位置関係を保持する目的で，下顎前方整位型スプリントが適応となる[10]．このスプリントの作製には特殊な顎運動による咬合採得が要求される．実際には，咬頭嵌合位から最大開口位までの間での開口時クリック(第一クリック)，すなわち転位円板の復位を確認し，さらにこの顎位より前方限界運動路上を通り下顎最前方位をとる．次に上下顎歯牙を接触させたまま下顎最前方位から徐々に顎を後退させ，閉口時クリック（第二クリック），すなわち復位した円板が再度前方転位する直前で

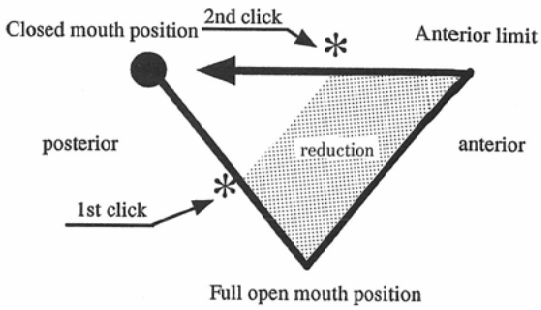

Fig. 8 Planning for splint therapy of anterior repositioning type. Special jaw movement is needed to obtain check bite for adjusting anterior repositioning type splint for reciprocal clicking. This jaw movement included closed-, full opening-, anterior limit and closed mouth opening cycle. The first click corresponds to reduction of anteriorly displaced meniscus. The second click corresponds to redisplacement. Reduction of the meniscus occurs between the first and the second clicks. The check bite is obtained just before the second click.

顎位が決定される．この2回のクリックとの間においては，関節円板が正常の位置に復位している．この顎関係を保持することによって関節円板周囲の軟部組織の適応が図られる[13)14)]（Fig. 8）．

この最前方位から下顎安静位までの上下顎歯牙を接触させたままの経路では上顎切歯による誘導もあり，下顎頭の回転は最前方位ですでに有る程度完了している．このために関節円板の運動に与える影響が従来MR撮像時に用いられている単なる開閉運動時と異なる[6)15)16)]．従って，閉口路での再転位のタイミングの点で実際の臨床と異なる可能性を持つ．

以上から治療前症例におけるMRI検査では，通常の習慣性下顎運動経路における観察法に比較し，下顎安静位から最前方位さらに下顎安静位に復する顎運動が治療を考慮した関節円板の動態観察の上でより実際的と考える．

Tallents[17]，Manzioneら[18]は顎関節造影のスプリント療法への応用を報告しているが，わが国に於いては保存的療法の治療計画のために関節造影法が施行される機会はいまだ一般化していない現況にある．この点からもMRIは非侵襲的である

こと，かつ顎運動を細分した画像による準動態観察は顎関節造影法の動的観察に類似し，従来の診断法および治療法の選択，経過観察の一助に成り得ると考えられる．我々の経験した症例の多く，スプリント療法前後において，関節頭と転位を伴う関節円板の解剖学的位置関係の変化を認めない場合，今後の保存療法の再検討あるいは外科的療法の適応が示唆される．

まとめ

1．顎関節症の症例に対し，200/15，flip angle 60°のGRE法にて撮像されたMRIの高速displayは関節円板と関節頭の協調運動の評価に有用であった．

2．Multisliceによるsagittal imageは関節円板の前後方向の転位のみならず，側方転位の検出もある程度可能であった．

3．治療前の顎関節症の症例に対しては，顎関節症の亜型の診断と共にスプリントの作製の可能性も考慮し，咬合採得時と同様の顎運動にてMRIを撮像する事がより実際的と思われた．

稿を終えるあたり，御指導，御校閲を賜りました岩手医科大学放射線医学講座抑澤　融教授ならびに放射線部玉川芳春教授に深謝致します．

文　献

1) Harms SE, Wilk RM, Wolford LM, et al: The temporomandibular joint: Magnetic resonance imaging using surface coils. Radiology 157: 133—136, 1985
2) Katzberg RW, Besette RW, Tallents RH, et al: Normal and abnormal temporomandibular joint: MR imaging with surface coil. Radiology 158: 183—189, 1986
3) Conway WF, Hayes CW, Campbell RL, et al: Temporomandibular joint motion: Efficacy of fast low-angle shot MR imaging. Radiology 172: 821—826, 1989
4) 中里龍彦，江原　茂，玉川芳春，他：MRIと関節造影による顎関節症の評価，日本医放会誌，51: 912—922, 1991
5) Laskin DM: Etiology of the pain-dysfunction syndrome. JADA 79: 147—153, 1971
6) Drace JD, Enzmann DR; Defining the normal temporomandibular joint: Closed-, partially open-, and open-mouth MR imaging of asymptomatic subjects. Radiology 177: 67—71, 1990
7) Katzberg RW: Temporomandibular joint imaging. Radiology 170: 297—307, 1989
8) Katzberg RW, Westesson PL, Tallents RH, et al: Temporomandibular joint: MR assessment of rotational and sideways disk displacements. Radiology 169: 741—748, 1988
9) Kaplan PA, Helms CA: Current status of temporomandibular joint imaging for the diagnosis of internal derangements. AJR 152: 697—705, 1989
10) 高橋庄二郎，柴田考典：顎関節症の治療，顎関節症の基礎と臨床．第1版，p169—206, 1986,日本歯科評論，東京
11) 藍　稔：スプリント，顎機能異常，咬合からのアプローチ．第1版，p276—290, 1986,医歯薬，東京
12) Lundh H, Westerssen PL, Kopp S, et al: Anterior repositioning splint in the treatment of temporomandibular joints with reciprocal clicking: Comparison with a flat occlusal splint and undeated control group. Oral Surg 60: 131—136, 1985
13) Clark GT: Treatment of jaw clicking with temporomadibular repositioning: An analysis of 25 consecutive cases with at least one-year follow-up. J Craniomandib Pract 2: 263—270, 1984
14) Clark GT: The TMJ repositioning appliance: A technique for construction, insertion, and adjustment. J Craniomandib Pract 4: 37—46, 1986
15) Schellhas KP, Wiles CH, Frtts HM, et al: Temporomandibular joint: MR imaging of internal derangements and postoperative changes. AJNR 8: 1093—1101, 1987
16) Burnett KR, Davis CL, Read J: Dynamic display of the temporomandibular joint meniscus by using "fast-scan" MR imaging. AJR 149: 959—962, 1987
17) Tallents RH, Katzberg RW: Arthrographically assisted splint therapy. J Prosth Dent 53: 235—238, 1985
18) Manzione JV, Tallents R, Katzberg RW, et al: Arthrographically guided splint therapy for recapturing the temporomandibular joint meniscus. Oral Surg 57: 235—240, 1984