Osaka University Knowledge Archive

Title	MR Cholangiography
Author(s)	森本, 耕治; 青木, 佳子; 崔, 秀美 他
Citation	日本医学放射線学会雑誌. 1991, 51(7), p. 833-835
Version Type	VoR
URL	https://hdl.handle.net/11094/16226
rights	
Note	

Osaka University Knowledge Archive : OUKA

https://ir.library.osaka-u.ac.jp/

Osaka University

日本医放会誌：51（7），833—835，1991（平3）

研究速報

MR Cholangiography

国立大阪病院放射線科
森本　耕治　　青木　佳子　　崔　　秀美
宮田　俶明　　原　　一夫

（平成3年4月2日受付）

MR Cholangiography

Kouji Morimoto, Yoshiko Aoki, Soomi Choi, Yoshiaki Miyata and Kazuo Hara
Department of Radiology, Osaka National Hospital

Research Code No. : 209.2, 514.9

Key Words : MRI, Cholangiography, Gradient echo PSIF, Stereoscopy

A time-reversed gradient echo pulse sequence (PSIF; Siemens), one of the MR imaging methods based on steady-state free precession of excited spins, makes the bile duct quite bright relative to the surrounding tissue. Using this sequence under breath hold combined with a two or three-dimentional data set and maximum intensity projection method, which provided fair delineation of the dilated bile duct and the its site of obstruction or stricture. Though the clinical experience is limited, this technique is considered to be value in the non-invasive evaluation of bile duct system in the patient of obstructive jaundice.

はじめに

胆管拡張像を検出するのには超音波，CTは有用な方法であり，これらの検査手段を用いることにより閉塞性黄疸の診断は比較的容易である．

しかし超音波，CTで同定できる胆管系の変化は断面像であり，CTでは呼吸性移動によるスライス位置のズレ，超音波では腸管のガス像が障害となり，正確な胆管の閉塞部位を診断するのに苦慮する場合がある．直接胆管造影のような胆管系全体の像（projection image）が非侵襲的に得られれば胆管系の拡張や閉塞部位の正確な診断が容易に行なえ，胆道ドレナージを行なう際の穿刺部位の選定にも非常に役立つと思われる．そこで我々は，MRIを用いて胆管系のprojection imageを非侵襲的に描出する試みを行ない，良好な胆管像を得ることに成功したのでその方法について報告する．

方　法

撮像機器はSiemens社のMAGNETOM H 15（1.5Tesla）で，パルス系列は定常状態自由歳差（steady-state free precession，以下SSFPと略）状態で生じる時間遡行性自由減衰シグナル（time-reversed FID）を信号データとするPSIF（Siemens）を用い，撮像は2次元または3次元フーリエ変換法（以下2DFT，3DFTと略）により息止め下に撮像をおこなった．一回の息止め時間は2DFT法では6～11秒，3DFT法では20秒であった．撮像条件は17～40msec/27～70msec/70～90度（TR/TE/Flip angle），FOV（撮像視野）：300～400mm，マトリックス（Matrix）：128～256×256で，スライス厚は2DFTの場合は6～8mmで，隣接するスライスとの間には1～1.5mmのオーバーラップをさせた．3DFTの場合は一回の息止めによる撮像幅（Slab）は32mm，Slab

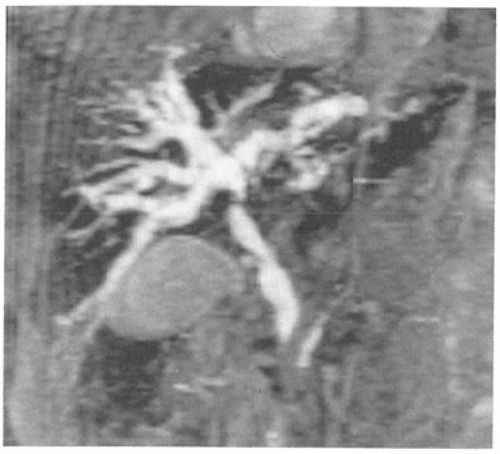

A

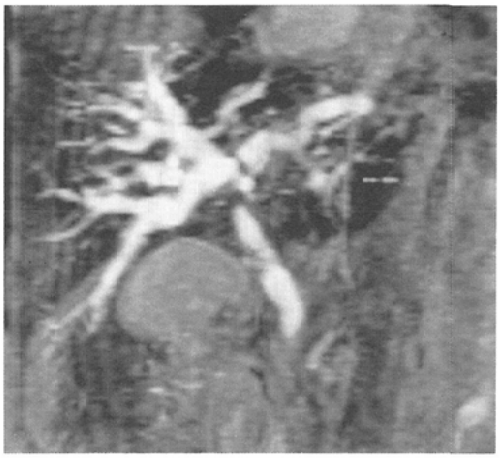

B

Fig. 1A, 1B Stereoscopic MR cholangiography; The intrahepatic bile duct dilatation and the sticture at the hilum of the liver were delineated clearly. Also the high intensity image suggesting the pancreatic duct was observed at the pancreas head.

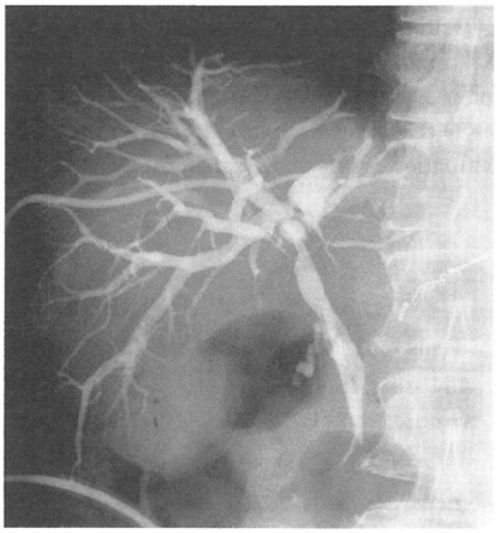

Fig. 2 Cholangiogram obtained 7 days after drainage showed good correlation with MR cholangiogram.

分割数8で行ない実行スライス厚が4mmになるようにした．この方法によればSlabの両側に折り返しによるアーチファクトが生じるので，その範囲のデータを除外し有効なデータのみを用いた．これらのデータからMaximum Intensity Projection法（最大輝度投影法，MIPと略）により胆管系が高輝度として表示されるprojection imageの作成を行なった．

さらにこの像からステレオ視のできる2枚の画像を作成したり，視点が一定角度づつ異なる連続した像をシネモード表示することにより，胆管系を立体的に把握できるようにした．

対　象

疾患の内訳は悪性腫瘍による胆道閉塞が7名，先天性の肝内胆管拡張症1名の8症例である．悪性腫瘍の内6名に関しては引き続き行なった経皮経肝胆道ドレナージ（以下PTCDと略）像との比較を行なった．

結　果

PTCDをおこなった6名全例に本法と同じ部位の閉塞を認めた．PTCDを行わなかった1例でもCTで見られる肝門部の腫瘤に一致して閉塞像が描出された．また先天性の右肝内胆管拡張症でも超音波検査と一致した所見が得られた．さらに2例には膵管の一部と思われる像も描出された．

考　案

従来，黄疸を有する患者に対して胆道のprojection imageを得ることは困難であり，ただ胆道シンチグラフィーがその可能性を有する検査手段である[1]．非侵襲的に正確な胆道系の全体像を得る

ことができれば，多くの場合手術やドレナージの治療計画をたてる上で非常に有用な情報が得られると思われる．本法は，従来不可能であった高度の黄疸を有する患者に対し，非侵襲的な方法で直接胆管造影に匹敵する良好な画像を得ることを可能にした．また，ステレオ視法やシモネード表示を用いて，胆管の立体的なイメージを作成することで胆道系の病変の局在に関する情報を容易に得ることができるようになった．本法に用いたPSIFはSSFPのパルス系列の一つであり，CE-FASTと呼ばれていたものと同一のものである[2]．PSIFを用いれば，短い撮像時間で強いT2強調画像が得られ，胆汁は強い高信号として表示される．一方周囲の肝実質等の信号は著しく減弱されMIPを用いるprojection imageの作成に適している．しかしこのパルス系列は動きに対しては鋭敏で[3)4)]，良好な画像を得るためには十分な呼吸停止が必要である．症例数は限られているが，本法により得られた画像は，PTCD像などと良好な相関が見られており，胆道系の病態が正確に表現されているものと思われる．本法は非侵襲的に胆道のprojection imageを作成する手技として臨床応用が可能であると思われる．

文　献

1) 油野民雄，大口　学，桑島　章，他：^{99m}Tc-N-pyridoxyl-5-methyltryptophane（PMT）肝胆道シンチグラフィの臨床的有用性，核医学，20：353—360, 1983
2) Gyngell ML：The applicaton of steady-state free precession in rapid 2DFT NMR imaging：Fast and CE-FAST sequences. Magn Reson Imaging 6：415—419, 1988
3) Jolesz FA, Patz S, Hawkes RC, et al：Fast imaging of CSF flow/motion patterns using Steady-State Free Precession (SSFP). Invest Radiol 22：761—771, 1987
4) Brooks ML, Jolesz FA, Patz S：MRI of pulsatile CSF motion within arachinoid cysts. Magn Reson Imaging 6：575—584, 1988