The University of Osaka
Institutional Knowledge Archive

Title	氣管枝造影術後の沃度油の消失期間に就いて
Author(s)	本保, 善一郎
Citation	日本医学放射線学会雑誌. 1956, 16(5), p. 507-519
Version Type	VoR
URL	https://hdl.handle.net/11094/16271
rights	
Note	

The University of Osaka Institutional Knowledge Archive : OUKA

https://ir.library.osaka-u.ac.jp/

The University of Osaka

氣管枝造影術後の沃度油の消失期間に就いて

東北大學醫學部放射線醫學教室(主任　古賀良彦教授)
本保善一郎

(昭和31年3月24日受付)

目　次

研究目的
研究方法
觀察結果及び小括考按
1) 健常肺に於ける消失期間
2) 病肺に於ける消失期間
3) 氣胸肺に於ける消失期間
總括考按
結　論
文　獻

研究目的

氣管枝造影術は1922 Sicard 及び Forestier[1]がヨード油(今後單にヨード油と云う時は在来のリピオドール，モリオドールを云う.)を用いて之に成功してより次第にその注入方式，造影劑の發達を見て来た．殊にヨード油の缺點である氣管枝造影後の造影劑の長期殘存及び氣管枝内分泌物と混合せざることを避ける爲(この中長期殘存を防ぐためにはズルファミン末等を混ぜることが行われているが狹窄部位を通過し難い缺點がある[2].)水溶性の吸收の速いピラセトン系の造影劑に適當な粘稠度を與える物質を加えて造影術を行うことが Fischer[3] (1948), Morales 及び Heiwinkel[4] (1948), その後多くの人々により例えば Borandenstein[5] (1952), Salzman Peck 及び Neerken[6] (1952), Don[7] (1952), 等，我國では小池及び中井[8]，佐々木，關，及び金谷[9]，飯沼[10]等によつて試みられたが之等水溶性造影劑は氣管，氣管枝粘膜を強く刺戟し又肺組織に對する障碍はヨード油と比較し強く表われると Virscher[11] (1951), Brawn Caswell Miller 及び Mathews[12], 栗原(1953[13])，等は云つているし，造影効果も劣るものもあるが，肺の組織に對する障碍に關しては Fischer 及び Zollinger[14][15], 小池及び中井[8]は反對し，菅原等[16]はアルギン酸ソーダ，ポリビニールアルコールを用いてヨード油よりよい結果を得たと云うが，更に Brandenstein[5] に依れば肺，肝，腎に一過性ではあるが障碍を起すと云い實際自分の經驗からも之等外國製水溶性造影劑と殆ど同樣であると云われる本邦製劑を用いて行つた際にはヨード油に比べ刺戟強く，ヨード油にて腎障碍を表わさなかつた患者に腎障碍を起している點などより，之等水溶性造影劑は今後なお十分の檢討を要するものと思われる．加えて近時胸部外科の發達に依り，氣管枝造影術の施術が盛に要求されつゝある時再びヨード油の肺内殘存について檢討を加えることは意義あることゝ思う．

從來，ヨード油肺内殘存については Ottonello[17]は30日以上 Pritchard[18] 等は10日間の中に漸次消失すると云い，Jacobaeus[19] は氣管枝擴張症の場合は24時間以上 Braibanti[20] は組織學的に1カ月，Weinberg[21] は組織學的に少くとも83日，篠井及び佐藤[22] によれば3～5週より2年餘，藤野[23]は健常部細葉充盈を起したものは8～9週，内藤[2] に依れば1カ月以内より1年以上に擴つている．

そこで氣管枝造影術施行患者の造影劑消失期間について檢討を加えんとした．

研究方法

當科外来及び入院患者中16人の大人について40%モリオドールを用い5%コカイン及び5%ノボカインを1：3の割に混合したるものにて局所麻醉を行い經鼻カテーテル法にて透視を行いながら左右全肺區域に造影劑を流入せしめ直に之を蓄電

氣放電式撮影裝置を用いて正面第1斜位，第2斜位のX線直接撮影をなし，後，直接撮影又は間接撮影を用いて一部は經時的に全部を1週毎に日本胸部外科學會氣管枝分岐命名委員會の命名法によつて各肺區域毎に觀察した．但し左肺の肺尖後區は肺尖枝の支配する區域をS_1，後枝，水平枝の支配する區域をS_2とした．

觀察に際してはヨード油の多少は當然消失期間の長短に關係するものと思われるからヨード油の量を注入直後のX線寫眞像より次の3つの段階に分けた．第1度，氣管枝壁にのみ造影劑の附着を見て肺胞像を作らないもの及び氣管枝壁のみならず氣管枝腔にも造影劑の充されるのを見るのが少量で滴狀に存在し，この後時間が經過しても肺胞像を作らないであろう．又作つたとしても極めてわづかであろうと考えられるもの．第2度，氣管枝壁に造影劑の附着を見，更に肺胞像を見るもの及び氣管枝腔にも造影劑の充されるのを見，この後時間の經過とともに肺胞像を作るであろうと思われるもの，卽ち小氣管枝に滴狀でなく大部分に充盈像を見るもの．第3度，肺胞像を旣に見る上更に小氣管枝に充盈像を見るもの．

觀察結果及び小括考按

1)　健常肺に於ける消失期間

第1度，度數分布表を第1表に示し，度數分布を性狀グラフにて第3圖に示した．卽ち第1度に於ては1週以内消失するもの31，1週以上2週未滿のもの23，2週以上3週以上のものはなく0週以上1週未滿の代表値を0.5週，1週以上2週未滿の代表値を1.5週以下同樣として平均値を求むると1.2週，標準偏差は0.7週となる．最頻値は0～1週にある．

第2度，同じく表Ⅰ及び第1圖に示す如く2週以上3週未滿より10週以上11週未滿の範圍に擴り最頻値は5～6週にある．前と同樣にして平均値を求めると6.5週標準偏差は2.2週となる．第3度の狀態は健康肺に於ても當然起り得ると思われるが兩側肺に對して造影量20cc以内としてそれもなるべく少量で濟せることが出來るよう透視下に調整しつゝ行つたので起らなかつた．

第2度に於ては一見2つの最頻値がある樣に見えるが之は例數が少い爲と消失期間判定を純客觀的に行うことが難しかつた爲の誤差に依るものと思われる．

次に各肺區域毎に左右各肺について消失期間に相違があるや否やを見ると第Ⅱ表，その1，その2示す如く左右肺とも第1度に於てはあまり顯著な差を認めることは出來ないが第2度に於ては左右肺とも胸廓及び横隔膜に依る呼吸運動の影響の一番多いと思われる下葉下部の肺區域に消失期間の短いものが集まつている如くである．

又左右ともS_1，S_2，に於て見らるゝ第2度のものでは，消失期間の短いものはなかつた．

第　1　表

度＼週	0～1	1～2	2～3	3～4	4～5	5～6	6～7	7～8	8～9	9～10	10～11	11以上	平均	標偏準差
第1度	31	23	11	0	0	0	0	0	0	0	0	0	週 1.2	0.7
第2度	0	0	5	5	11	17	8	5	15	9	4	0	週 6.5	2.2
第3度	0	0	0	0	0	0	0	0	0	0	0	0	—	—

第1圖　健常肺

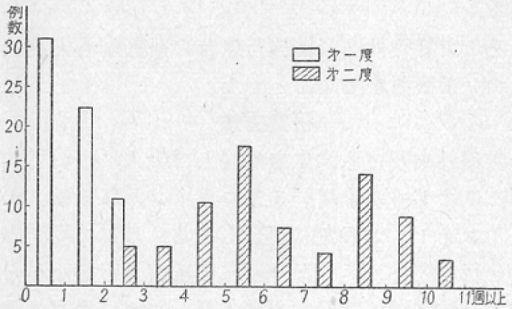

小括考按

第1度に於いては平均1，2週長くとも3週以内に消失するのに，第2度に於ては平均6,5週，10週に及ぶ幅を持つている．このことは一旦肺胞内に進入した沃度油は仲々消失しないことを示し

第2表　肺區域別消失期間

肺區域＼週	0～1	1～2	2～3	3～4	4～5	5～6	6～7	7～8	8～9	9～10	10～11	11～12	12～13	13以上
S_1	+++													
S_2	+		++											
S_3	+	+	++								++			
S_4	++	+	+			++				++				
S_5			++		++		++++		++	++				
S_6		++				++	++		++					
S_7					++++	++								
S_8	+++		+++		++	++								
S_9	+		+	++	++	+++++	++							
S_{10}	+		+	++	++	+++++	++							

＋ 第1度　＋＋ 第2度

その2　左　肺

肺區域＼週	0～1	1～2	2～3	3～4	4～5	5～6	6～7	7～8	8～9	9～10	10～11	11～12	12～13	13以上
S_1	+++	++						++		++				
S_2	++	++						++		++	++			
S_3	+++	+++				++	++	++	++	++				
S_4	++	++	+	++		++	++	++		++				
S_5	+++	+	+	++	++		++		++	++				
S_6	+++	++	++	++			++++		++	++				
S_7														
S_8	++	+++			++	++	++		++	++				
S_9	+	++			++	++++	++		++	++	++			
S_{10}		++	++		++++	+++++			++	++	++			

＋ 第1度　＋＋ 第2度

ている．勿論，第1度のものでも極く少量は肺胞内に入つているものもある．Knipping, Castex, 築井等の云う如く肺細胞自身による吸收は遊離の沃度がないならば極めて僅かであつて，大部分が氣道より排泄されるとするならば消失の遲速は排泄能力に左右されることになる．卽ち肺胞内の沃度油は排泄され難い，云いかえれば肺胞はその内容物を排泄しにくいことを意味する．そこで氣管枝の異物排泄は何に依るかと考えるに板津，佐藤及び篠井等の意見を參照して次の如くに考えられる．卽ち主として氣管枝内を流動する氣流に依ると思われる．この氣流は呼吸運動及び咳嗽發作によつて生じ，咳嗽發作や氣管枝徑の擴縮によつて肺胞より口側に向う氣流を強くさせ異物を吹出させる．氣管枝徑の擴縮には肺の解剖學的特徴による呼吸性擴縮つまり呼氣の時に縮み吸氣の時に擴がると云うことゝ氣管枝筋の緊張度の增減に依る擴縮の2つがあり，これに纖毛運動が加わる．氣管枝の蠕動運動の類による排出促進の可能性について斯の如き運動があるか無いかが先決問題であるが，この點については佐藤及び篠井はレントゲンキモグラムにより，また Janker はレントゲンシネマトグラムにより之を否定しているが余も亦氣管枝造影術施行中の透視に依つて精細觀察したが，蠕動運動は認め得なかつた．從つて，この類の排泄作用は無いものと考えなければならぬ．之に對して肺胞の排泄作用は呼吸運動，咳嗽發作に依る肺胞内腔の容積の變化，或は形態の變化に本づく氣流の增加による壓出が考えられるが，元来，肺胞の如き肺末梢では容積形態の變化が恐らく極めて僅かであり，從つてこの部に生ずる氣流の增加も殆ど問題にならないのであるまいか．か

くて沃度油も氣管枝に比べて仲々排泄され難いのであると考えられる．併し，そのうちでも多少の差異は考えられるのであつて，等しく肺胞と云つてもその容積，形態の變化のやゝ著しいと思わるゝ處，從つて氣流も強く流れると思われる下葉下部の肺區域は早く排泄されてもよいと思う．この考え方を裏から見ると沃度油が小氣管枝，肺胞内に進入するのは主として吸引によるものであるから，上葉に第2度の少いのは施術中立位になるため重力による流下によつて沃度油の量が少くなりその上抵抗重力が加わるせいもあろうが此の部では呼吸による肺胞内腔の容積の變化が少く，肺胞自身の吸引力が余り強くはない爲と思われる．從つてまた逆に一旦此の部で肺胞内に入つた造影劑が他の呼吸性運動の活發な部分に於けるよりおくれて排出され終ると云うことも肯かれる處である．

2）病肺に於ける消失期間

病肺に於ては吸引力，分泌物，氣管枝徑等が色々と變化するので肺胞充盈を起すものと起さぬものが出来て来る．つこで肺胞先盈を起したものだけを集めて柱狀グラフを作つてみると第2圖Aとなる．（こゝで1つの肺區域の中の1部分でも病竈があればこれを病肺區域としたい．）

即ち，第1度の場合は，4～5週に消失するもの3例，5～6週，6～7週各1例，15週以上は7例となつて居り，第2度に於ては，4～5週1例，11～12週1例，13～14週2例，14～15週5例，15週以上25例である．第3度のものは病肺に

第2圖A　病肺(肺胞充盈を起すもの)

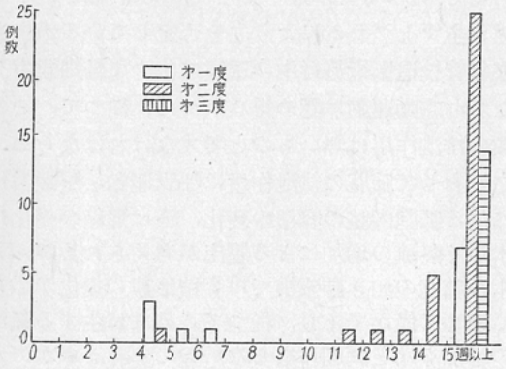

第2圖B　病肺(肺胞充盈を起すもの)

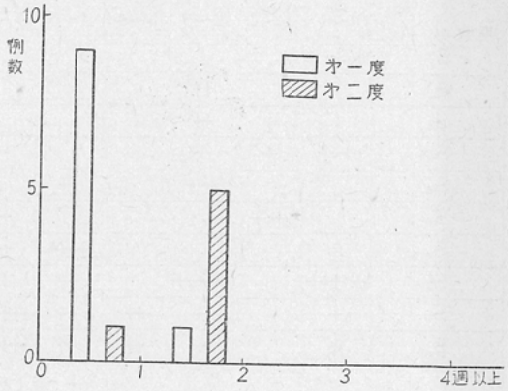

第3圖　健常氣胸肺

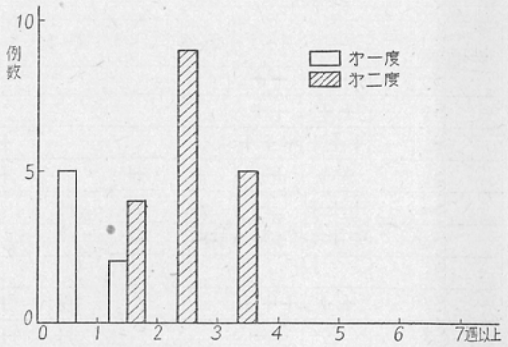

於て始めて現われたが肺胞充盈を作るものは14例總てが15週以上要し，これ等は多く長期に亘つてX線寫眞上に陰影として認められ次第にその陰影は消えて行くが，年餘に及ぶものがある．これ等はすべて同じ程度に於ける健常肺の消失期間よりも延びている．次に肺胞充盈を起さぬものについては第2圖Bに示す如く第1度に於ては 0～1週9例，1～2週1例で大部分が1週以内，少くと

第4圖　氣胸病肺

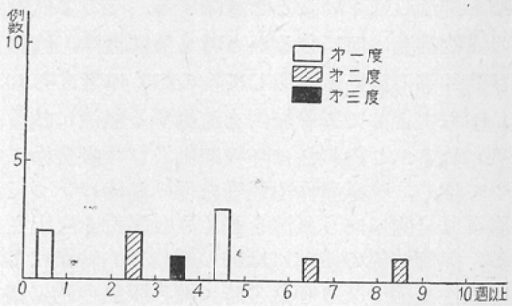

も2週以内であつた．第2度では1～2週が5例だけで，第3度のものはなかつた．之等は皆同程度の健常肺のそれより短い．

小括考按

病肺に於ては肺胞充盈を来したものは總て同程度の造影された健常肺に比べて影像消失までの期間が劃然と延びている．卽ち前項健常肺では第2度造影群についてみても，早きは3週より，遲きものも10週，平均 6.5週で消失しているのに比し病肺では大部分が15週以上である．この著差は檢討する價値があると考えられるので少しく考按を加えてみる．

言う迄もなく，斯の如く，陰影消失期間が長いことは病肺に於ける肺胞の排出能力が健常のそれより低いことを意味すると云える．前項で述べた通り，この肺胞の造影劑排出能力は主として，その肺胞自體を中心とした排出氣流の大小に關係がある．この立場をとる場合，病肺では何故に排出氣流が弱いかを考えねばならない．

今，本研究に資した材料を症例毎に點檢するに，病肺區域に癒着を證するもの，肋膜肥厚のあるもの，又はその區域に浸潤を考えられる陰影を有するもの，或は硬化瘢痕の證あるものが大部分であり，瘢痕收縮による屈曲した氣管枝像を示すもの，肺氣腫氣管枝の擴張，狹窄，または一過性の過緊張症狀を呈するものもある．之に依つて考えると，この排出氣流の弱化は是等の肋膜の癒着，肥厚，肺胞自身及びその附近の細胞浸潤，瘢痕化等の爲に起つたか或はその肺胞を支配する小氣管枝筋の過緊張によるベンチール症狀により肺胞性氣腫を起していて前記の排出に要する條件が具わらぬ時に生ずると見てよい．

第2度の4～5週の1例は他の肺區域の瘢痕性收縮によつて引つぱられ屈曲氣管枝像を示すが，その支配下の肺胞に於ては病的像を示さず正常のものと同様に消失している．又病變が氣管枝擴張，氣管枝狹窄，肺浸潤等である場合氣管枝の周圍の慢性，急性の炎症性變化で肺胞内に進入する道を塞がれたり吸引能力が劣つたりして肺胞充盈を起さない場合には健常の肺胞充盈を起さないものよりは遲いが割合に速かに排泄されている．勿論氣管枝擴張が嚢狀の大きなもので常に重力が排泄方向と反對の方に作用し之に多量の沃度油が入つた時などは仲々排泄されないことは確である．余も右後，肺底枝に鳩卵大の嚢狀氣管枝擴張に於て之に充盈された沃度油は8週以上も殘留するのを見ている．次に特に病變部を狙つて多量の沃度油を流しこんだのではないのに第3度が病肺にのみ表われたと云うことは癒着の爲に部分的に特に強く容積の擴張を来したり氣管枝痙攣の爲その部の末梢に向う氣流が強く動いたり呼氣の時の氣流による口側への逆流が少くなる爲ではなかろうか？．又病氣の色々な時期により肺胞充盈を起したり起さなかつたりするが，今回の觀察では氣管枝擴張，氣管枝狹窄，肺實質の炎症に於ては造影直後の像で肺胞充盈を起さぬものが多く肋膜癒着，肥厚，肺氣腫，氣管枝痙攣，氣管枝屈曲等に於ては肺胞充盈を起しているのを見ている．

3) 氣胸肺に於ける消失期間

我々は從来人工氣胸を種々の胸部疾患に對して特に肺結核に對して治療の目的で之を行つて来ているので氣胸時に於ける沃度油の消失期間を檢査した．氣胸はすべて造影術施行後1～2日の中に行い氣胸有効のものである．先づ健常肺區域の消失期間を見ると圖3の如くとなる．卽ち第1度に於ては 0～1週5例，1～2週2，第2度に於ては1～2週4，2～3週9，4～5週5，6～7週1，第3度はなく第1圖と比較して第1度に於てはあまり顯著でないが，第2度に於いては明かに消失期間が短くなつている．一應夫々の平均，標準偏差を出して見ると第1度，平均 0.8週，標準偏差0.46，第2度，平均3週，標準偏差 1.4週となる．

次に病肺に於ては第4圖の如くになる．

第1度では 0～1週に2例，之は浸潤竈を有しており，4～5週に3例，之は癒着を起している．第2度では2～3週2例，之は浸潤竈を有するもので6～7週1例，8～9週1例，之等は共に癒着あり，第3度3～4週に1例で癒着あり，之等を氣胸しない病肺と比べると肺胞充盈を起し

第3表　右肺

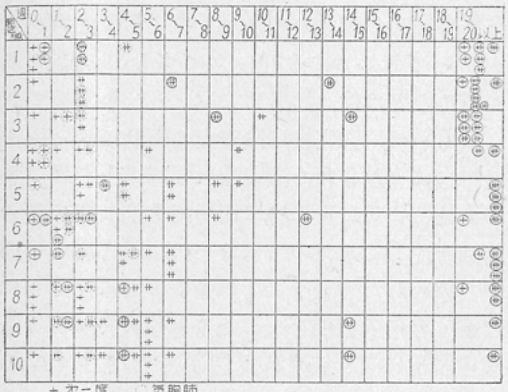

第4表　左肺

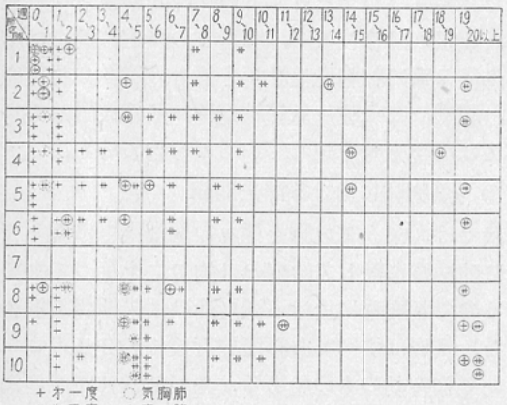

にくい浸潤竈は2例とも肺尖區にあつて消失期間に差がなく，癒着を有し且肺胞充盈を来したものゝ中で癒着の廣汎なものでは差がないが癒着が部分的である場合にはやはり氣胸肺の方が消失期間は短い．

小括考按

以上の觀察結果は肺尖區の肺胞充盈を起しにくい病竈に於ては消失期間に氣胸の有無が有意の差を起さないことを先づ示す．之に反し肺胞充盈を起した病肺では病竈の變化が僅かで氣胸がうまく行つたものでは一般の肺胞充盈を来した病竈より陰影消失が速かであることが明かにされた．この氣胸肺に於ける陰影の早期消失は如何なる機轉によるかを考えてみよう．今，赤星，山本は夫々，理論的並に實驗的に氣胸肺の運動量を檢討して，氣胸量が陰壓の限度に尚留る程度である場合は，呼吸量の増加，肺運動の増強が見られることを主張している．但しこれは健常肺又は一小部分のみに病巣を認めるような輕症結核の場合である．然るに病肺で，病變が廣汎であつたり，肺肋膜肥厚がある場合にはその程度に應じて虚脱肺の呼吸運動は減少し，高度になると，伸縮運動を殆ど認められぬ場合もあると云う．此等兩氏の業績の概況は余も氣胸肺の透視觀察によつて肯定し得る處である

氣管支分岐および肺區域の新しい命名

氣管支分岐命名委員會

新井　正治　　伊藤健次郎　　岩崎　龍郎
石橋　幸雄　　卜部美代志　　岡　　治道
小川　鼎三　　河合　直次　　鈴木千賀志
篠井　金吾　　高橋　智廣　　都築　正男
　　林　　周一　　山下　英秋
　　石川　七郎

第3回日本胸部外科學會の席上，東大小川教授によつて提唱された氣管支分岐命名委員會の原案にその後，各方面からだされた意見を加え，一部改正したものである．

—昭和27年7月—

氣管支分岐模型圖

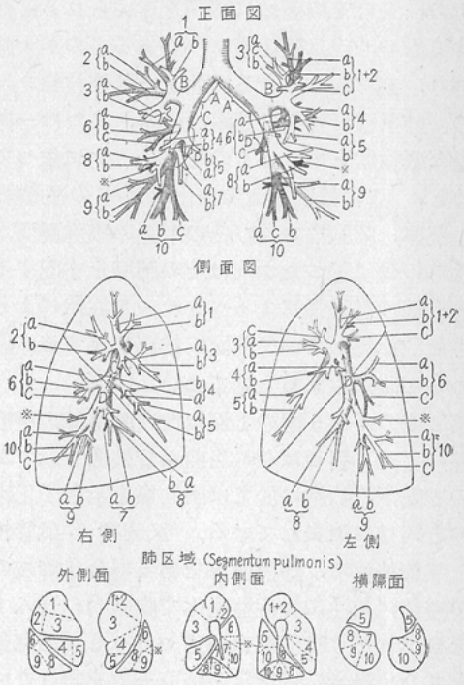

が，此の所見は氣胸肺に於ける造影劑陰影の消失過程と，造影劑の肺外排出にからませて考える場合の最も良き而も端的なる説明を與える所見であると思う．即ち第一に健常肺に於いて，第1度の場合，非氣胸肺との間に消失期間に差の無いのは，觀測時刻が1週間毎と云う粗大な期間をとつたための觀察が不充分に基づくものと解すべく，第2度陰影に於ける差こそは實に氣胸肺に於ける呼吸運動增強に基づく早期排出によるものと解することが出来よう．また，病肺に在つて，肺胞充盈を来した群では非氣胸肺と氣胸肺との間に差があると云うことは，この氣胸肺が肺胞充盈を招来する程度の輕度の變化の病肺の場合であつたと見做すことが出来るのであり，從つて，これまた健常肺の場合の如く，氣胸によつてその呼吸運動の增強が起つた故に，造影劑の排出も早期に終了したものと考えることが出来るであろう．病肺で肺胞充盈を起し難い部の陰影消失が，氣胸肺に於いても非氣胸肺と差がないと云うことは，これまた山本等の所見によつて，かゝる高度變化の部の呼吸運動が却つて非氣胸肺よりも減少すると云うことにより，肺胞充盈の起りにくいと云うことと同時に一旦肺胞内に入つた造影劑は出にくいことが肯かれるであろう．

最後に檢査全成績を表に示すと第3，4表となる．

總括考按

1. 肺内の沃度油陰影の消失迄に要する時間については從来一度肺胞内に進入する時は長期に亘つて存在すると云う意見があつて，このことは先に述べた人以外にもSicard et Foresties, Ballon, Brauer 及び Larey Kautzky 等が認めているがその殘存時間はいろいろの長さで Pritchard の10日を最短として年餘に及ぶ廣汎なる範圍に擴つた期間が人によつてあげられているが健常肺に於てもこのように長期に亘つて存在すると考えることは無理であると思う．消失期間は健常肺に於ては藤野8～9週と云い，Stuts は小兒では1週，成人では1カ月，老人では1年に達するという．余の觀察では第1度では約半數は1週以内，1/3が2週以内殘部が3週以内であつて Stutz の云う如く，年齢に比例して次第に殘留期間が延びる，ことに老人に於ては1年も消失しないと云うことを思わせる年齢的な傾向は見えなかつた．又 Pritchard の云う10日以内に出てると云うのは此の余の場合の第1度の造影の場合をさすものと考えるが，これでも全例10日以内に出てしまうことは考えにくい．いわんや，造影劑が肺胞内に入つたものであれば余の第2度造影の場合の如く比較的少量の造影劑の場合と雖も最短3週より最長10週に及ぶ平均 6.5週を要するのであるから Pritchard の數値は採りがたく，むしろ藤野の數値により大なる信頼性を見たいと思う．と云うのは余の場合には缺けているが健常肺にて肺胞を充分に充盈するに足るだけの多量の造影劑を流入した余の謂う第3度造影の場合を想像すれば健常肺に於いてもこの第2度の平均値 6.5週よりも相當に長期に亘る造影劑の肺内殘留があつても少しも不思議では無いと思われるからである．

2. 併し是等の諸論は肺全般を通じての總合所見に關するものであつて肺區域別に見た場合の造影劑陰影の消失期間について論及した論文は見當らない．余の場合を總括すると健常肺にて第1度造影の場合には肺區域別の差が見られないが，第2度の群では多少の差異を色づけてもよい分布であつて，S_1, S_2 等の肺尖區域では消失に要する時日がやゝ長くかゝり(8～11週)S_8, S_9, S_{10} 等の肺下部區域に於けるものはやゝ早期(5～6週)にその大部の例で消失するものの如き成績である．此の所見は前説の總合所見に於いて第1度，第2度陰影の消失に要する時間の間に大差のあることと共に注目すべき所見であることを指摘しておく．

3. 次に肺胞内に入つた沃度油の中に長期にわたつて殘留するものが，余は第2度程度の初期造影で後に肺胞充盈を起したものについて見るに，健常肺に於いては6～7週を中心とする期間に症例が集中するのに對し，病的肺では20週以上の期間を要するものが大部分であることを特に注目したが，かゝる肺胞内沃度油長期殘留が病的なものであると云うことをはつきりと云つている人はな

氣管支及び氣管支枝名

右側

A. Bronchus dexter
右氣管支

B. Truncus (bronchalis) superior
上(氣管支)幹

C. Truncus (〃) intermedius
中(〃)幹

D. Truncus (〃) inferior
下(〃)幹

1. R. apicalis 肺尖枝
   - a. Rm. apicalis proprius 固有肺尖枝
   - b. Rm. (subapicalis) ventralis 前(肺尖下)枝

2. R.(loqi superioris) dorsalis 後上葉枝
   - a. Rm. (subapicalis) dorsalis 後(肺尖下)枝
   - b. Rm. (lobisup.) horizontalis 水平(上葉)枝

3. R.(lobi superioris)ventralis 前上葉枝
   - a. Rm. (lobi sup. vetr.) lateralis 外側(前上葉)枝
   - b. Rm. (lobi sup. ventr.) medialis 內側(前上葉)枝

R. medius 中枝
- 4. R. mediuslateralis 外側中枝
  - a. Rm. lateralis 外側枝
  - b. Rm. medialis 內側枝
- 5. R. medius medialis 內側中枝
  - a. Rm. lateralis 外側枝
  - b. Rm. medialis 內側枝

6. R. (lobi inferioris) superior 上一下葉枝
   - a. Rm. superior 上枝
   - b. Rm. lateralis 外側枝
   - c. Rm. medialis 內側枝

※R. (lobi inferioris) subsuperior 上枝下一下葉枝

7. R. mediobasalis 內側肺底枝
   - a. Rm. dorsalis 後枝
   - b. Rm. ventralis 前枝

8. R. ventrobasalis 前肺底枝
   - a. Rm. lateralis 外側枝
   - b. Rm. basalis 底枝

9. R. laterobasalis 外側肺底枝
   - a. Rm. lateralis 外側枝
   - b. Rm. basalis 底枝

10. R. dorsobasalis 後肺底枝
    - a. Rm. dorsalis 後枝
    - b. Rm. lateralis 外側枝
    - c. Rm. medialis 內側枝

左側

A. Bronchus sinister
左氣管支

B. Truncus (bronchalis) superior
上(氣管支)幹

D. Truncus (〃) inferior
下(〃)幹

1.+2. R. apicodorsalis 肺尖後枝
   - a. Rm. apicalis 肺尖枝
   - b. Rm. (subapicalis) dorsalis 後(肺尖下)枝
   - c. Rm. (lobi sup.) horizontalis 水平(上葉)枝

3. R. (lobi superioris) ventralis 前上葉枝
   - a. Rm. (lobi sup. ventr.) lateralis 外側(前上葉)枝
   - b. Rm. (〃) medialis 內側(〃)枝
   - c. Rm. (〃) superior 上(〃)枝

R. lingualis
- 4. R. lingualis superior 上舌枝
  - a. Rm. lateralis ventralis 外側枝
  - b. Rm. (lobi sup.) ventralis 前枝
- 5. R. lingualis inferior 下舌枝
  - a. Rm. suderior 上枝
  - b. Rm. inferior 下枝

6. R. (lobi inferioris) superior 上一下葉枝
   - a. Rm. superior 上枝
   - b. Rm. lateralis 外側枝
   - c. Rm. medialis 內側枝

※R. (lobi inferioris) subsuperior 上枝下一下葉枝

8. R. ventrobasalis 前肺底葉
   - a. Rm. lateralis 外側枝
   - b. Rm. basalis 底枝

9. R. laterobasalis 外側肺底枝
   - a. Rm. iateralis 外側枝
   - b. Rm. basalis 底枝

10. R. dorsobasalis 後肺底枝
    - a. Rm. dorsalis 後枝
    - b. Rm. lateralis 外側枝
    - c. Rm. medialis 內側枝

肺區域 (Segmentum pulmonis)

右側

上葉
1. Segmentum apicale 肺尖區
2. Seg. dorsalc 後上葉區
3. Seg. ventrale 前上葉區

中葉
4. Seg. medium laterale 外側中區
5. Seg. medium mediale 內側中區

下葉
6. Seg. superius 上一下葉區
※ Seg. subsuperius 上枝下一下葉區
7. Seg. mediobasale 內側肺底區
8. Seg. ventrobasale 前肺底區
9. Seg. laterobasale 外側肺底區
10. Seg. dorsobasale 後肺底區

左側

上葉
1.+2. Segmedtum apicodorsale 肺尖後區
3. Seg. ventrale 前上葉區
4. Seg. linguale superius 上舌區
5. Seg. linguale inferius 下舌區

下葉
6. Seg. superius 上一下葉區
※ Seg. subsuperius 上枝下一下葉區
8. Seg. ventrobasale 前肺底區
9. Seg. laterobasale 外側肺底區
10. Seg. dorsobasale 後肺底區

註 1. 氣管枝及び氣管支模型圖中の符號 A,B. ……, 1, 2, ……a, b, ……と符合する樣にそれぞれの部分及び各枝に記入した.

2. 左右主氣管枝及び A,B,C,D の幹には支を用いそれ以下の枝には枝を用いる.

3. Segmentum pulmonis は肺區域と譯す.

4. 各肺區域の名稱は夫々の氣管支の名前に區をつける.

5. 各肺區域を作る氣管支は Ramus (R), それ以下は Ramulus (Rm.) とする.

6. 肺區域の中に更に分けられる區域, 即ち Subsegment は小區域と譯し, 1つの Rm. の占むる部分を必要に應じて肺小域としてよい.

7. 各肺區域及びそれに相當する氣管(支)枝につけた番號 1, 2, 3……をもつて夫々の肺區域及び氣管枝の名前に代用することも出來る.

8. R. subsuperior は缺除する場合が多いから番號はつけない.

9. 氣管枝名中にある (lobi sup.) 或は (lobi inf.) は記入するのが正しいが略してもよい.

10. R. apicalis の Rm. を呼ぶ場合, それが R. apicalis の枝と明にわかつている場合には單に Rm. ventralis でよい. 然し Rm. ventralis を獨立に呼ぶ場合には Rm. (subapicalis) ventralis という. R. (lobi superioris) dorsalis の Rm. (subapicalis) dorsalis 及び左側の R. apicodorsalis の Rm. (subapicals) dorsalis の場合も同樣である. これらの Rm. は實際問題としてしばしば獨立に呼ばれることが多いのでこのような考慮がなされた.

11. 右の4及び5の幹は R. medius 中枝と云う.
左のこれに相當するものを R. lingualis 舌枝と云う.

12. 右の7に相當する枝は左にはないことの方が多い.

13. 解剖學用語の規約 (INA) に從えば, 上は cranial, 下は caudal, 前は ventral. 後は dorsal, 底は basial である. そして上葉は lobus ventrocranialis, 下葉は lobus dorsocaudalis が正しいが, これはあまりに實用的でないので lobus superior, lobus inferior をこゝでは用いてある. 氣管支の命名では ventral のかわりに anterior, dorsal のかわりに posterior, cranial のかわりに superior, caudal のかわりに inferior, basial と云いうべきところを basal としてもよいこととする.

いようである．但し病的の部に造影劑が長く殘ることについては注目している人があつて，例えばWeinberg は海猪の實驗で膿瘍を作り肋膜癒着を起した肺葉や炎症性變化を来した所では無氣肺を起し正常の場所より長く殘留していることを見ているし，又他にも多くの組織學的檢査を行つた人がこの無氣肺の部分に造影劑の長く殘ることを述べている．また藤野は肺氣腫を起している所が長期殘留を示すと云う．併し Ballon の如きは之と反對に健常肺の方が病肺より長い間殘留するのを見ている．しかし此の Ballon の觀察は氣管枝と肺胞とを區別せず病肺に於て肺胞充盈の行われなかつたものと健常肺に於て肺胞充盈の行われたものとを比較したものではあるまいか．と云うのは病變が高度であればX線寫眞に於て病巣も容易に認め得るが肺胞も小氣管枝も荒廢に陷つて肺胞充盈が充分に起るすべもあるまい．病變が輕度である場合は肺胞充盈は充分に起るが，氣管枝造影法に用う如きX線寫眞では病變が一寸發見しにくいと云う事情もあるし，殊に機能的なものである場合は發見出來ない場合も少くない．かゝる輕度の病變がある場合にあたかも健常肺の如く見え，しかも長期に亘つて殘留を示すと思われることは余の場合にも見た如く十分あり得ることである．

茲に於て余はこの沃度油の肺胞内長期殘留は病的であると云う假説を一應肯定して長期殘留を示すもの卽ち初期造影第1度に於て4週以上，第2度に於て12週以上の陰影殘留を證するものに就いて特に所見發見のため各種方向投影のX線寫眞また時にはX線キモグラムヌは肺葉切除手術所見により檢査し全部に何らかの病變を認めることが出來た．卽ち肋膜肥厚癒着，硬化性病變，肺氣腫，氣管枝座攣，又X線寫眞では變化を認めないが前に浸潤竈のあつた所，等の所見を得たのである．之を症例について模型的に示せば第5圖の如くになる．

以上のことから病變のある所必ず長期殘留があるとは云えないが，反對に第1度に於ては4週以上，第2度にては12週以上消失に要する期間が延びた場合は何等かの病變があると云うことを疑つてよいと思う．

4.　氣管枝内の沃度油の態度については多くの人は健常肺に於ては速かに口側に排泄されるか肺胞充盈を起し氣管枝内に溜らぬと云う．卽ち Bendove，佐藤，篠井等は15～30～40分には氣管枝内に沃度油がないと云うし，Stutz は24時間後にはないと云うが余は自己の經時觀察からむしろ Stutz の説に贊成し度い．なお Jacobeüs は氣管枝擴張症の場合は24時間以上殘留すると云い多くの人々は病肺に於ては正常肺より氣管枝内に長く溜ることを認めている．しかしこれも上葉の氣管枝擴張部位などのように重力が常に作用し易い時はすぐに流出してしまうから一概には言えないだろう．Stutz が慢性の氣管枝擴張症で7カ月以上のものを認め，Weinberg は少くとも83日の例をあげる等相當長期間の氣管枝内殘留が認められているが余の例の8週以上の場合の如く，皆下葉又は中葉と思われる肺區域で常に重力が排泄作用と逆の方向に働いて居り嚢狀で相當變化が廣いものであるまいか．この1例を除けば余の觀察例では常に重力が排泄の方向に働き易い上葉の氣管枝擴張部位は正常肺氣管枝より長いがすべて2週以内であつた．

5.　次に氣胸肺に於ける沃度油殘留については Stutz が下葉基底枝の氣管枝擴張症の患者について氣胸をすでに行つてある所に氣管枝造影を行つて氣胸を行わない時の氣管枝造影時とを比較して2カ月から5カ月も早く消失するのを見ているがこの場合，氣胸がすでに行われている所え沃度油を入れるのでは，入る量が少くなることが豫想される．余の場合は氣胸は造影術後に行つたので氣胸の爲に造影劑の入り方に影響はない．又肺胞充盈像での比較も行つたがやはり氣胸肺の方が早く消失し，健常肺に於ける氣胸肺と非氣胸肺では平均，第1度で約半週，第2度で約3週半の差が生じた．病肺に於ては確かに氣胸肺に於て早く消失することは明かであるが病肺の條件が異るので個々の比較は出來ない．

氣胸が有効でない病肺では差がないであろうこ

とは想像に難くない.

6. 氣管枝造影法に於ける沃度油陰影の消失の起る機轉についての考察.

以上余は先づ健常肺に於いては第1度造影の場合は陰影消失が最も速かで1週間餘であること, 第2度の場合は2週間より10週間までの分散はあるが平均約6～7週間であることを確めた. 次で病的肺では, 第1度の場合は第2度の場合より早期ではあるが, 5週より14週に分散し, 第2度の場合は11週より25週以上に分散, 而も大部分は25週以上である. 第3度の場合に至つては全例が25週以上年餘に亘るものばかりであつた. 同じ病肺でも肺胞充盈を起さない場合は非常に早く消失して全部が2週以内であつた. 之等の非氣胸肺に對し, 氣胸肺では一般に消失期間が短縮される. このことは健常肺及び機能的に之に近いと思わるゝ輕微病肺で第1度の場合は1週以内, 第2度の場合には2週より5週に分散するが平均は約3週間である.

而して, この陰影消失を更に肺區域毎に觀ると, 健肺に於いて第1度では區域毎の差を發見出来ないが第2度造影では肺尖區のものの消失がおそく, 肺底區のものが消失が速かである.

是等の所見を頭において陰影消矢の機序を考えてみると, 余の用いた如き沃度油より成る造影劑が, 肺内で分解吸收されて消失すると云う機轉より, もつと手荒く何か機械的の過程によつて, 當初浸入した箇所から體外に排出～喀出されて消失すると云う機轉の方が考え易いように思う. この考え方は余の獨創では無い, 多くの先人も考うる處である. 依つて, この機序に從つて沃度油排出の過程が盛なる處では消失が速かとなり, 然らざる處ではおそくなるとして, 余の症例に於ける. 消失までの期間のいろいろの要因による差異について一應の考察をとりまとめておく. この點については既に當該項の考案に於て詳述されておるので此處ではこれをとりまとめて書く. 文獻について見るに, Ostrowski[38] は動物實驗及び肺結核患者に於て横隔膜神經切斷を行い横隔膜の運動を停止せしめて觀察し排出が, かゝる呼吸運動の障碍によつて遲延することを認め, Corloson も同じ結果を得ている. 余の例の中にも横隔膜神胸捻除術を行つたものが1例あつたが, 肺胞内沃度油が捻除術を行つた例に於いて明かに遲延していることを知り得たのであつた.

かくて呼吸運動の正常な場合と障碍された場合とでは正常の場合の方が消失が速かであつたと云う事實は, 更に一歩を進める. 呼吸運動の運動量の大きい程消失に至る時間が短くなる. 換言すれば運動が大なる程, 沃度油の排出も大となると云う考え方を發展させる. 併し他方, 肺内と言つても沃度油が言わば廊下にも等しい氣管枝内に在るか, 小室にも等しい各肺胞内に在るかに依つて, 呼吸運動の排出作用は大きく左右されるにちがいない. 第1度のものが非常に速かに消失するのはこの廊下に在る場合であり, 第2度以下が格段におそいのはこの小室に閉ぢ込められるからに違ない. 言う迄もなく, 呼吸に際しての吸引力も呼出力も各個の肺胞に就いて見れば極めて微弱であるが, 是等が集り集つて次第に強力なる風力を小氣管枝, 中氣管枝, 大氣管枝へと築き上げて行くのであるから, 氣胞内に入つたものが出難く從つて陰影の消失がおそいのも當然である. この氣流の強弱が呼吸運動全般の強弱に支配されるのは勿論であるので, 健肺第2度群で, 肺尖區が消失がおそく, 肺底區の消失が重力に對しては反對方向に位するにもかゝわらず速かであると云うことは, 肺底區の呼吸運動がいかに肺尖區より強大であるかを物語るものであろう.

また氣胸肺に於いて, 健常又は輕微病變の場合, 陰影消失期間が速かであると言う所見も, 同様にして説明されるのであるから, かゝる氣胸肺の呼吸運動が非氣胸肺よりも強盛であると云うことになるであろう. この點に就いては赤星, 山本等の所見を引用する迄もなく, 注意深い觀察者によつて夙に觀破されたところであつた. 又肺の容積の小さくなる事により沃度油の一部が押出されることは考え得るが私の觀察した例では送氣量は300～500の少量であつて殆んど影響はないと考えている. 事實氣胸後數10分のX線寫眞で特別に押

出されて速く排泄される像を見ていない．又氣管内排出態度から考えて氣胸後1週間の像では造影劑が氣胸側に特に薄いということはなく，次第に薄くなつて行く．以上は專ら物理的な作用機轉による排泄のみについて考察を加えて来た．大部分は氣管枝を通して喀出されるのであるが肺胞及び氣管枝壁の各種細胞に喰食され或は酸素により分解され或は酸化されて沃度の結合が解かれる等の作用を受け，肺組織を通して外に排泄されることの存在も知られているのであつて病肺に於てはこれ等の作用が障碍されることは考えられることであり，氣胸肺に於てはこれ等の作用の促進も加つているものと思われる．

又沃度油の進入量が少なければ早く陰影は消失するのであるし，多すぎると肺炎を起す恐れもあるわけであるから透視を行いながら目的を達する最少限の沃度油ですませるようにする（片肺10cc以内）又肺胞充盈を起さぬよう術後上半身を下に傾け咳を行わせしめて沃度油の排泄を計る等注意して行えば今迄よりは比較的早期に陰影消失を見ることが出来るであろうし，逆に沃度油殘留の特長を生かしてX線寫眞で見逃し易い病變又は見ることが出来ない機能障碍を推測することが出来るであろう．又之を應用して塵肺症の起きやすいと思われる人の摘出も可能であろうし肺手術の時にはわかりにくい癒着の發見にも役立つ．しかしある程度の期間を要することがやはり不利であり，新しい造影劑油性 Dionosil[40][41]の基劑である落下性油又は何か適當なものを見付けて割合に早く消失し，あわせて廣い意味での肺機能を推測出来るような造影劑が出現することを望む．

結　論

余は成人16人にモルヨドールを用いて氣管枝造影術を行い之を1週間間隔に各肺區域についてモルヨドール消失期間を觀察し次の結果を得た．小氣管枝，肺胞に進入したモルヨドールの量に從い第1度，第2度，第3度に分類すると健常肺に於いては第1度のものは3週以内に消失し平均1，2週，第2度のものは11週以内に消失し平均 6.5週であつた．第2度のものに就いて見るに，肺尖區の消失はやゝおくれ，肺底區のそれは肺尖區より速かであることを知つた．病肺に於いては肺胞充盈を生じないものは，第1度，第2度共に2週以内に消失し，第3度はなかつた．肺胞充盈を起したものでは肺胞充盈を起した所と病的氣管枝像が關係を持たない場合を除けば全部健常肺より消失期間がのびている．氣胸肺では病肺の肺胞充盈を起さないものでは明かでないが肺胞充盈を起したもので氣胸有効のものは皆消失期間が短縮されている．以上の結果について考察を加えて健常肺の消失期間よりも遲延しているものは病肺の疑を持ち精しく檢査をすべきである．という結論を得た．

文　獻

1) Sicard, F et Foretier: C.R. S.oc Biol 88, 564, & 1255, (1923). 36) より引用. —2) 內藤普夫，林茂：胸部外科，6, 542, (昭 28). —3) Fischer, F.K.: Schweiz. Med Wschr. 78, 1025, (1948). —4) Morales, O. and Heiwinkel, H.: Acta Radiol, 30, 257, (1948). —5) Bsandenstein. L.C.: Am. J. Raentogenol & Rad. Therapie 66, 769, (1951). —6) Salzmann, E Peck, M.E and Neerken. Aj. Radiology 58, 209, (1952). —7) Don. C.: Brit. Journ. Rad. 25, 573, (1952). —8) 小池宣之，中井睦雄：日醫放會誌，13, 338, (昭 28). —9) 佐々木志郎，關英雄，金谷康：日醫放會誌，12 (4), 13, (昭 27). —10) 飯沼順二：日醫放會誌，13, 339, (昭28). —11) Vischer, W.: Schweiz. Med Wschr. 81, 54, (1951). —12) Brown, NM., Caswell, L. A., Miller, A.. and Mathews, W. H.: Jour. Canad. Assoc Radical, 2, 24, (1951). Bernstein A.: Brit Journ. Rad., 27, 97, (1954) より引用. —13) 栗原正幸：日本胸外會誌, 1(1), 48, (昭 28). —14) Zollinger, H. U.: Schuiez Med. Wsctr, 81, 210, (1951). —15) Zollinger. H.U, und Fischer, FK.: Schweiz med. Wschr., 83, 645, (1953). —16) 菅原古人，山田史朗：日胸外會誌，1(1), 46, (昭 28). —17) Ottonello, P.: Studi Sassaresi 4, 162, (1926). —18) Pritchord, S. Whyte, B. and Gordon, J.K.M; J.A.M.A., 86, 119, (1926). —19) Jacobeus H.C.: Acta med. scandinar. Suppl. 26, 53, (1928). —20) Briabant, T.: Ann. Radiol. e Fis med. 11, 195, (1937). —21) Weinberg, J.A.: Arch. Surg., 27, 545, (1933). —22) 篠井金吾，佐藤. —23) 藤野守次：日本醫放會誌，13, 432, (昭 28). —24) Knipping, H.W und Pondorf, W.: Beitr Z. Klin. d. Tuberkel, 63,329, (1926). —25)

Castex, M.R.: Med Klinik Jg. 23, 129, (1927). —26) 篠井金吾: 手術, 1, 338, (1947). —27) 板津三良: 第7回日本放射線學會宿題報告, (昭15年4月). —28) 佐藤清一郎, 篠井金吾: 肺臓外科, 平凡社, (昭 25). —29) Schinz, H.R., Lehrbuch der Rontgendiagnostik 5 Auflage S. 2054, S. 1977, S. 2085, S. 2518, (1951). —30) 赤星一郎: 結核, 26, 215, (昭 26). —31) 山本善信: 結核, 27, 314, 及び 631, (昭 27). —32) Franklin, K. J. and Janker, R.: J. of Physiol. 92, 467, (1938). —33) Ballon, D.H. und Ballon, H.C.: Mschr. f. Ohrenheilke. 61, 1197, (1927). —34) Braner, L. and Lorey, A.: Erg. med. Strahlenforsch. 3, 115, (1928). 36) より引用. —35) Kautzky, K.: Fortschr. Röntgenstr. 54, 219, (1936). —36) Stuts, E.: Fortschr. Röntgenstr. 72, 129, 309, 447, (1949). —37) Bendoree. R.A and Gershwin, B.S.: Am. J. Rocntgenol. 31, 323, (1934). —38) Ostrowski, W.: Arch. méd-chir. Appar, respirat. 12, 277, (1937). 36) より引用. —39) Carlson, H.A.: Ballon, Hugh, Wilson and Graham: Proc. Soc. exper. Biol a. Med, 30, 292, (1932). —40) Holden, W.S., and Crone, R.S.: Brit. Journ. Rad., 26, 317, (1953). —41) Cummins, C., and. Silver, C.P.: Brit. Journ. Rad., 26, 435, (1953).

Astudy of the time till disappearance of iodised oil after bronchography.

BY

Zenichiro Hombo

From the Department of Radiology, Faculty of Medicine Tohoku University in Sendai Director: Prof. Yoshihiko Koga

Summar

I carried out bronchography with iodised oil on adults, and made serial observations on disappearance of iodised oil in each segment in subsequent films weekly. And the results were as follows.

According to the volume of iodised oil which advanced into bronchioles and alveoli, bronchogram is classified into first, second and third grade in each segment.

1) In physiological segment,

a) at first grade bronchogram, contrast medium disappeared at latest in 3 weeks, and on an average in 1.2 weeks,

b) at second grade bronchogram contrast medium disappeared at latest in 11 weeks, on an average in weeks and in basal segment contrast-disappearance came about sooner than that in apical segment.

2) In pathological segment:

a) in which alveolar filling did not bring about at first and second grade bronchogram, contrast medium eliminated in 2 weeks, and third grade bronchogram did not come about,

b) in which alveolar filling brought about, except a case that alveoli which filled with contrast medium, was not connected with pathological bronchiole, in all segment contrast-disappearance was delayed than in normal.

3) In segment affected by artificial pneumothorax:

a) in cases with alveolar filling and affection of effective artificial pneumothorax, elimination of contrast medium was precipitated, but

b) in the case without alveolar glling elimination of eodised oil was not clearly precipitated. I discussed the foregoing results and concluded by saying that if the time till disappearance of iodised oil after a bronchography was later than physiological we must doubt whether this was physiological, and envestigate minutely.