The University of Osaka
Institutional Knowledge Archive

Title	経皮的下大静脈フィルター挿入術-Gunther vena caval filterの使用経験-
Author(s)	古寺, 研一
Citation	日本医学放射線学会雑誌. 1989, 49(2), p. 168-171
Version Type	VoR
URL	https://hdl.handle.net/11094/16353
rights	
Note	

The University of Osaka Institutional Knowledge Archive : OUKA

https://ir.library.osaka-u.ac.jp/

The University of Osaka

日本医放会誌：49（2），168—171，1989（平1）

経皮的下大静脈フィルター挿入術

—Günther vena caval filter の使用経験—

東京都済生会中央病院放射線科
古　寺　研　一

（昭和63年6月30日受付）
（昭和63年9月6日最終原稿受付）

Percutaneous Placement of the Inferior Vena Caval Filter

—A Clinical Experience with the Günther Vena Caval Filter—

Kenichi Kodera
Department of Radiology, Tokyo Saiseikai Central Hospital

Research Code No. : 508.4

Key Words : Inferior vena caval filter, Percutaneous placement

A new inferior vena caval filter (Günther vena caval filter) was used in seventeen patients with pulmonary embolism. The filter is a basket filter which consists of twelve stainless-steal wires, and can be inserted percutaneously through a 10 F angiographic catheter.

The filter was easily and safely placed in every case. No significant complications were encountered. In a follow up period of up to twentyseven months, the filter was well tolerated. One patient had a recurrence of pulmonary embolism.

The author believe that the filter will be suitable for prophylactic placement for pulmonary embolism, and it will take over another filters that require surgical venotomy.

はじめに

下大静脈フィルターは，骨盤ないし下肢静脈血栓症による肺塞栓症の再発予防法として重要であり，欧米では広く行われてきている．現在，一般に使用されているMobin-Uddin filter（M-U filter）やKimray-Greenfield filter（K-G filter）は，頚静脈ないし大腿静脈より外科的静脈切開を行って挿入しなければならなかったが，最近ではSeldinger法にて経皮的に挿入することのできるフィルターが開発されるようになってきている．筆者は，1986年よりGüntherらによって開発された経皮的挿入可能な下大静脈フィルター[1)2)]の使用を開始し，本学会誌に研究速報として報告[3)]したが，その後症例を重ね，若干の知見を得たので報告する．

器　具

フィルター挿入に必要な器具は，フィルターを含めたセットとして構成されている（Günther vena caval filter set として市販されている）．

フィルター（Fig. 1）は，12本のステンレススチール針金によるバスケットフィルターであり，上部の anchoring limbs と下部の basket mesh からなっている．全長は7cm であり直径は22, 25, 30mm の3種類がある．basket mesh の上下端には，挿入時にスタイレットと結合するための hook がついている．

セット（Fig. 2）には，フィルターの他，10F delivery catheter（以下カテーテル），10F dilator, basket cartridge（以下カートリッジ），grasping hook などからなっている．grasping hook のスタ

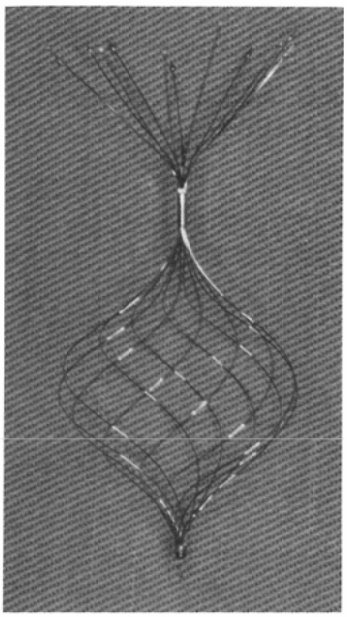

Fig. 1　The vena caval filter.

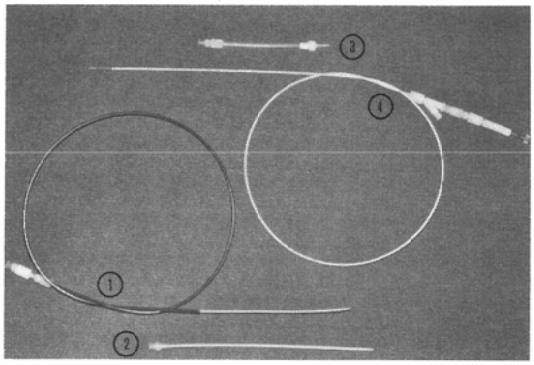

Fig. 2　The vena caval filter set (except for the filter).
① 10F delivery catheter. ② 10F dilator. ③ basket cartridge. ④ grasping hook with stylet.

イレットの先端には，フィルターと結合するための hook がついている．

フィルター挿入手技

大腿静脈を経皮的に穿刺し，まず下大静脈造影，腎静脈造影を行い，下大静脈の径および腎静脈の位置を確認する（下大静脈造影で腎静脈流入部に flow defect がはっきり確認できる場合は，腎静脈造影を施行する必要はない）．

次に，dilatorで穿刺部の拡張を行った後，カテーテルを挿入し，先端を腎静脈の少し下方におく．

grasping hook のスタイレットをカートリッジに通し，先端の hook をフィルター下端の hook と結合させ，スタイレットを引いてフィルターをカートリッジ内に収納する．

カートリッジをフィルターに結合し，スタイレットを押すと，フィルターはカテーテル内を進んでいく．フィルター先端部がカテーテル先端まできたら，スタイレットを固定し，カテーテルを手前に引いてフィルターを押し出す．そこで grasping hook 末端部のノブを押して，フィルターを detach し，カテーテルを抜去する．

なお，このフィルターは，頚静脈から挿入することも可能である．その際には，右内頚静脈を経皮的に穿刺し，フィルターを逆向きにセットして挿入する．

今回の症例では，全例，大腿静脈穿刺にて挿入を行った．

対　象

対象は，1986年3月から1988年6月までの間に，Günther inferior vena caval filter の経皮的挿入を行った17例であり，いずれの症例も臨床症状，

Table 1　Analysis of the cases.

Case No.	Age/Sex	Venous Thrombosis
1	68M	l-sup. femoral v.
2	54M	l-sup. femoral & iliac v., inf. vena cava.
3	70M	bil-tibial & fibular v.
4	58M	r-iliac v.
5	50M	bil-tibial & fibular v.
6	52F	bil-tibial & fibular v.
7	48M	l-tibial & fibular v., l-sup. femoral v.
8	43F	unknown
9	55F	r-sup. femoral & iliac v.
10	53F	r-tibial & fibular v., r-sup. femoral v.
11	79M	r-sup. femoral v.
12	80F	l-tibial & fibular v.
13	78F	l-sup. femoral v.
14	34F	unknown
15	48F	l-sup. femoral & iliac v., inf. vena cava.
16	74F	r-tibial & fibular v.
17	59M	bil-tibial & fibular v.

l : left, r : righ, bil : bilateral, v : vein, sup : superficial, inf : inferior.

肺血流シンチグラムないし肺動脈造影により肺塞栓症の診断がなされている．症例の内訳はTable 1に示した．

下肢・骨盤静脈造影は16例に施行されており，その内15例に静脈血栓症が証明されている．静脈造影にて静脈血栓症が認められなかった1例（症例8）は，抗凝固療法にもかかわらず臨床症状が悪化したため，静脈造影では造影されない部位に血栓が存在するものと考えてフィルターの挿入を行った．静脈造影を施行しなかった1例(症例14)は，妊娠中の女性で，フィルターを挿入して妊娠の継続を希望した症例であり，造影剤使用量を最少限にする必要があったため，静脈造影は施行しなかった．

成　績

17例全例に，下大静脈内の適当な位置に，経皮的にフィルターを挿入することができた．特記すべき合併症は認められなかった．

静脈造影にて静脈血栓症が認められなかった症例（症例8）では，抗凝固療法にもかかわらず臨床症状が悪化したため，静脈造影では造影されない部位に血栓が存在するものと考えてフィルターの挿入を行ったが，フィルター挿入直後より臨床症状の著明な改善が認められた．

フィルター挿入後の肺塞栓症の再発は，下大静脈～右房内腫瘍血栓を伴う肝細胞癌を合併していた1例（症例9）にみられたのみであり，他の16例においては，1～27カ月の経過観察にてみられていない．再発のみられた1症例では肺塞栓症の原因が静脈血栓症でなく肝癌静脈内腫瘍血栓が原因である可能性があると考えられた．

下大静脈の閉塞を思わせる徴候は，臨床的には

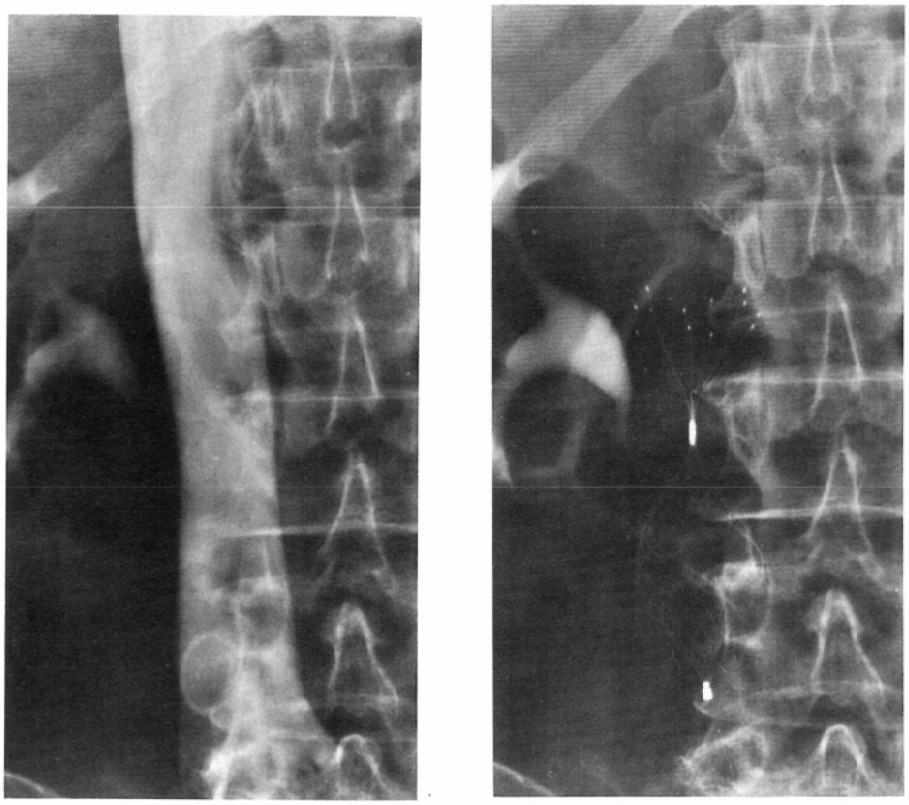

a　　b

Fig. 3　Fiftythree-year-old female with pulmonary embolism.
a. Inferior cavogram before the filter placement. b. Radiograph after the filter placement.

みられていない．

代表的な症例をFig. 3に示す．

考　察

下肢ないし骨盤の静脈血栓症は，しばしば肺塞栓症をきたす．その再発を予防するために，1940年代より下大静脈結紮術が行われていたが1958年にDeWeeseらにより下大静脈フィルターが考案された（これは外科的に開腹して行うものであった）．その後，1970年代になって，M-U filterやK-G filterなどの，カテーテルを使用して下大静脈内に挿入するフィルターが開発されたが，挿入する際に外科的静脈切開を必要とした．1980年代になってInterventional Radiologyの発展にともない，Seldinger法にて経皮的に挿入可能なフィルターが開発されるようになった[1)4)5)]．

今回筆者が使用したフィルターは，Güntherら[1)2)]によって開発されたものであり，経皮的に10Fカテーテルにより挿入可能である．挿入手技は他のフィルターに比べて非常に容易であると思われた．当院においては，1985年以前はM-U filterおよびK-G filterを使用していたが，それらのフィルターに比べて挿入手技はきわめて容易であり，所要時間を大幅に短縮することができ，挿入手技による患者への侵襲を大幅に軽減することができると考えられた．

このフィルターは，anchoring limbsおよびbasket meshの2カ所で下大静脈に固定されるため，M-U filterやK-G filterのようにフィルターが傾いて挿入されてしまうことがないので，挿入の失敗が起きる可能性はより少ないと考えられる．

フィルターの長さは7cmと長いので，挿入する際，フィルターの位置が低くなりすぎないように注意する必要がある．とくに，フィルターとスタイレットはhookで結合されているので，detachする際にフィルターを下方へ引っぱらないように注意する必要があると思われる．下大静脈内にも血栓が存在する場合には，フィルターが長いため腎静脈流入部と血栓の間にフィルターを挿入することができず，血栓を押しつぶすような形で挿入しなければならなかった．このような症例のためには，長さの短いフィルターの開発が望まれる．

このフィルターは，K-G filterに比べて針金の本数が多く，実験的にも血栓の捕獲能力が高いことが証明されており[6)7)]，肺塞栓症再発予防効果は，K-G filterに劣らないものであると考えられる．今回の筆者の成績でも，フィルター挿入後の経過は良好であり，特に合併症もみられていないので，臨床的にもこのフィルターは有用であると考えられ，挿入手技が非常に容易かつ確実であることを考えると，従来使用されていたM-U filterやK-G filterにとってかわるものであると思われる．

本邦では，下大静脈フィルター挿入術はあまり行われていないが，下肢・骨盤静脈血栓症による肺塞栓症は決して稀ではなく，このような経皮的挿入可能な下大静脈フィルターの開発により下大静脈フィルター挿入術が広く行われるようになることが期待される．

まとめ

1. Güntherにより開発された経皮的挿入可能な下大静脈フィルター挿入術を17例に施行した．
2. 挿入手技は非常に容易であり，挿入後の経過も良好であった．
3. 従来の外科的静脈切開を必要とするフィルターにとってかわるものと思われた．

文　献

1) Günther RW, Schild H, Storkel S, et al: Tiereexperiemntelle Ergebnisse mit einem neuen Kavafilter. Fortschr Röntgenstr 142: 208—212, 1985
2) Günther RW, Schild H, Hollman JP, et al: First clinical results with a new caval filter. Cardiovasc Intervent Radiol 10: 104—108, 1987
3) 古寺研一：経皮的に挿入可能な新しい下大静脈フィルターについて，日本医放会誌，46: 839—841, 1986
4) Roehm JOF, Gianturco C, Barth MH, et al: Percutaneous transcatheter filter for the inferior vena cava. Radiology 150: 255—257, 1984
5) Lund G, Rysavy JA, Salmonowitz E, et al: A new vena caval filter for percutaneous placement and retrieval: Experimental study. Radiology 152: 369—372, 1984
6) Katsamouris AA, Waltman AC, Delichatsios MA, et al: Inferior vena cava filters: In vitro comparison of clot trapping and flow dynamics. Radiology 166: 361—366, 1988
7) Günther RW, Schild H: Basket filter for prevention of pulmoanry embolism. Semin Intervent Radiol 3: 220—226, 1986