Osaka University Knowledge Archive

Title	TIPS (Transjugular Intrahepatic Porosystemic Shunt) 施行後のシャント部開存の評価-超音波ドプラの有用性-
Author(s)	木村, 誠志; 佐藤, 守男; 山田, 龍作 他
Citation	日本医学放射線学会雑誌. 1996, 56(6), p. 363-367
Version Type	VoR
URL	https://hdl.handle.net/11094/16386
rights	
Note	

Osaka University Knowledge Archive : OUKA

https://ir.library.osaka-u.ac.jp/

Osaka University

TIPS (Transjugular Intrahepatic Portosystemic Shunt) 施行後のシャント部開存の評価

ー超音波ドプラの有用性ー

木村　誠志　佐藤　守男　山田　龍作　河合　信行　谷畑　博彦
前田ひろ子　北　敬介　園村　哲郎　岸　和史　田中　佳代

和歌山県立医科大学放射線医学教室

Shunt Patency after Creation of a Transjugular Intrahepatic Portosystemic Shunt : Evaluation with Doppler Ultrasound

Masashi Kimura, Morio Sato, Ryusaku Yamada, Nobuyuki Kawai, Hirohiko Tanihata, Hiroko Maeda, Keisuke Kita, Tetuo Sonomura, Kazushi Kishi snd Kayo Tanaka

TIPS (transjugular intrahepatic portosystemic shunt)is a new interventional radiologic procedure that is useful in the treatment of variceal bleeding and ascites due to portal hypertension. It is most important that the shunt remains patent for a long time after placement. The potential role of ultrasound in evaluating the patency of the shunt after TIPS has been studied. Duplex and color doppler sonography were performed in 20 patients with portal hypertension after TIPS. Imaging was done in 38 case. The findings were compared with those of follow-up angiography. Shunt patency was evaluated with Doppler US in 28 case. In 27 of them, the equivalent patent shunt was confirmed by angiography; the exception was one case of occlusion in follow-up angiography. Doppler signals in the shunt could not be detected in 10 cases. Follow-up angiography showed occlusion in 7 cases and patency in the other 3.

Doppler US sensitivity was 90%, and its specificity was 88%. These results indicate that Doppler US is one of the most useful methods for evaluating shunt patency after TIPS.

Research Code No. : *205.2, 514.2*

Key words : *TIPS (Transjugular Intrahepatic Portosystemic Shunt), Doppler ultrasound, Varices, Stent*

Received Jan. 19, 1995 ; revision accepted Jun. 7, 1995

Department of Radiology, Wakayama Medical College

はじめに

経皮的肝内門脈静脈短絡術は，頸静脈より経皮的に肝実質内の門脈と肝静脈の間に短絡路を形成する新しい治療法で，門脈圧亢進症に伴う食道胃静脈瘤や難治性腹水患者に試みられている．TIPS施行により門脈血流は肝内に形成された短絡路を通って，肝静脈・下大静脈内に流入し，門脈圧低下とそれに伴う静脈瘤の退縮および腹水消失など臨床的に有用な結果が得られる．

TIPSのアイデアは，1969年にJosef Roschら[1), 2)]がその可能性を動物実験で示し提唱したものであり，その後Angioplastic balloon catheterの導入[3)-5)]とExpandable metallic stent の開発[6)-8)]により，欧米を中心に広く行われ，門脈圧亢進症に対する有用な治療法としての地位を確立するに至っている[9), 10)]．本邦でも1992年に初めて施行されて以来[11)]，多数の施設より報告されつつある[12), 13)]．

TIPS施行後の大きな関心事は，シャント部の開存を長期に維持できるか否かである．シャント部の開存が維持されていればTIPSの効果が期待できるが，狭窄や閉塞が生じればTIPS施行前と同じ状態，すなわち門脈圧が上昇し静脈瘤破裂などの危険性が高まる．TIPS施行後のシャント部開存の有無を非観血的に行いうる超音波ドプラの有効性について検討し，有用な知見を得たので報告する．

対象および方法

1．対象

1992年２月から1993年９月まで和歌山医大放射線科にて，門脈圧亢進症に対してTIPSを施行した20例(男性13例，女性７例ー年齢は34～69歳(平均58歳))で，すべて肝硬変を伴っており，肝硬変のgradeはChild分類でＡが３例，Ｂが５例，Ｃが12例であった．超音波ドプラ検査はTIPS施行２週後20例，６カ月後12例，１年後６例ののべ38例に対して行った．短絡路に留置したステントの種類は，Z-stent 18例，Wallstent 2 例であった．

2．方法

超音波パルスドプラ装置は，Aloka製SSD-650，コンベッ

クス型プローブ(UST-939D-35，素子数128)を使用し，プローブ周波数，ドプラ検出周波数，パルス繰り返し周波数，sample volume幅はおのおの3.5MHz，3MHz，6.8KHz，2mmを用いた．また超音波カラードプラ装置は，東芝製SSA-260A，コンベックス型プローブ(PVF-375MT，素子数128)を使用し，プローブ周波数，ドプラ検出周波数，パルス繰り返し周波数，sample volume幅，MTIフィルタはおのおの3.75MHz，3MHz，4.5KHz，3mm，70Hzを用いた．ドプラアングルは，できる限り60度以内になるよう心がけた．

超音波の観察は早朝空腹時，安静背臥位，平常呼吸停止時とし，この際呼吸停止時間は3秒以内で，息こらえの状態にならないように配慮した．

方法は，門脈と肝静脈の間に形成された短絡路に留置したステントをBモードでとらえ，sample volumeをこのステント内に合わせて，doppler signalとcolor signalの有無を観察した．超音波での開存の評価は，留置ステント内に門脈から肝静脈に向かうドプラ波形が描出されるかまたは，血流のカラー信号が描出される場合をシャント部開存とした．また，follow-up 血管造影は超音波検査後1週間以内に施行し，短絡路を通って門脈から肝静脈への造影剤の流出が見られるものを開存とした．そして，超音波所見とfollow-up 血管造影所見との比較検討を行った．

結　果

結果をTable 1に示す．

(1)超音波ドプラでシャント部開存と評価したのは，38例中28例であった．28例中27例(96%)は，血管造影にてシャント部の開存が確認されたが，他の1例(4%)は，血管造影にて閉塞していた．

(2)超音波ドプラでシャント部閉塞と評価したのは，38例中10例であった．10例中7例(70%)は，血管造影にてシャント部の閉塞が確認されたが，他の3例(30%)は，血管造影にて開存していた．

(3)sensitivity，specificity，predictive valueは，それぞれ90%，88%，89%であった．

(4)筆者らは，TIPSに2種類のステント(Z-stentとWallstent)を使用したが，Wallstentの方が超音波でとらえやすく，ステント内signalの描出も容易であった．

Table 1　Correlation of the shunt patency after TIPS between the angiography and the sonographic, including Duplex and color Doppler.

Shunt		Doppler US		
		Patency	Occlusion	
Angiography	Patency	27	3	30
	Occlusion	1	7	8
		28	10	38

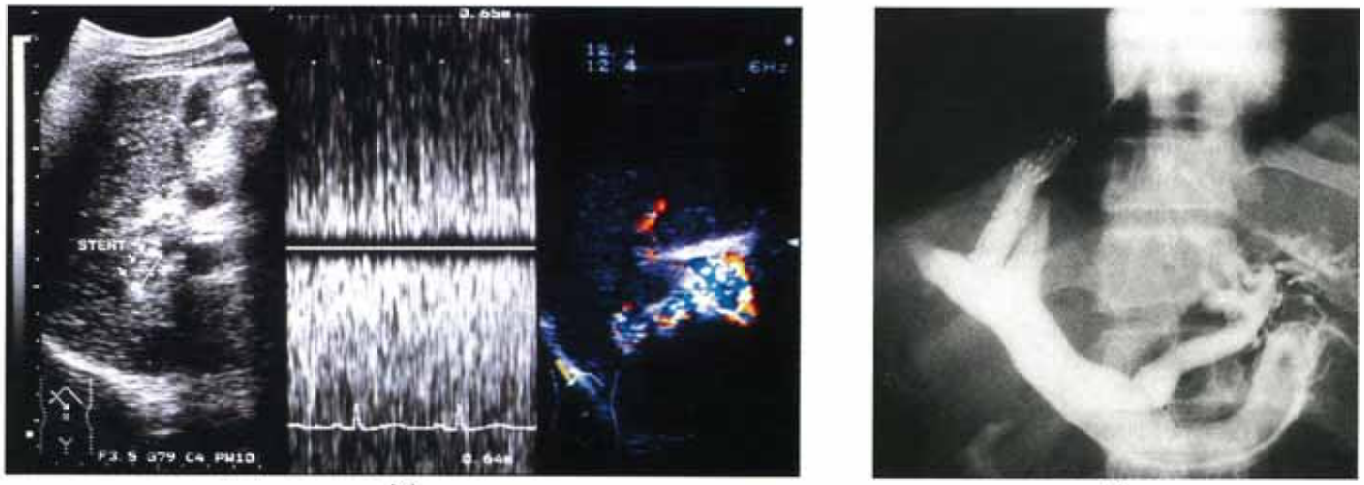

(A)　(B)

Fig.1　Well-functioning shunt 4 weeks after transjugular intrahepatic portosystemic shunt(TIPS)procedure.
A : Duplex and color Doppler sonogram through right hepatic lobe clearly shows a TIPS stent(Z-stent)within liver parenchyma and the flow in the entire stent lumen.
B : Portogram immediately after sonographic examination shows the patency of the shunt from portal vein to right hepatic vein.

症　例

症例1：43歳，男性，ウイルス性(C型)肝硬変症(Child C)．

食道静脈瘤に対する治療目的にて当科入院となり，TIPSを施行した．TIPS施行4週後の超音波ドプラ・カラードプラ(Fig.1(A))では，門脈右枝と右肝静脈との間にステントが留置されており，ステント内に門脈から肝静脈に向かうドプラ信号を認め，シャント部開存と評価した．超音波施行1週後の血管造影(Fig.1(B))にて，門脈から肝静脈，下大静脈への血流が明瞭に描出され，シャント部開存が確認された．

症例2：52歳，女性，ウイルス性(C型)肝硬変症(Child A)．

TIPS施行6カ月後の超音波ドプラ・カラードプラ(Fig.2(A, B))では，留置されたステントの描出は可能であったが，ステント内のドプラ信号は得られなかった．翌日施行した血管造影(Fig.2(C))でも，シャント部が閉塞していた．この閉塞に対してPTAを施行し，再開通が得られた．

症例3：57歳，男性，ウイルス性(C型)肝硬変症(Child B)．

TIPS施行6カ月後の超音波ドプラ・カラードプラ(Fig.3(A, B))では，留置されたステントの描出は可能であったが，ステント内のドプラ信号は得られず，シャント部閉塞と評価した．翌日施行した血管造影(Fig.3(C))では，シャント部の狭窄を認めたが，門脈から肝静脈，下大静脈への血流が描出され，開存していた．

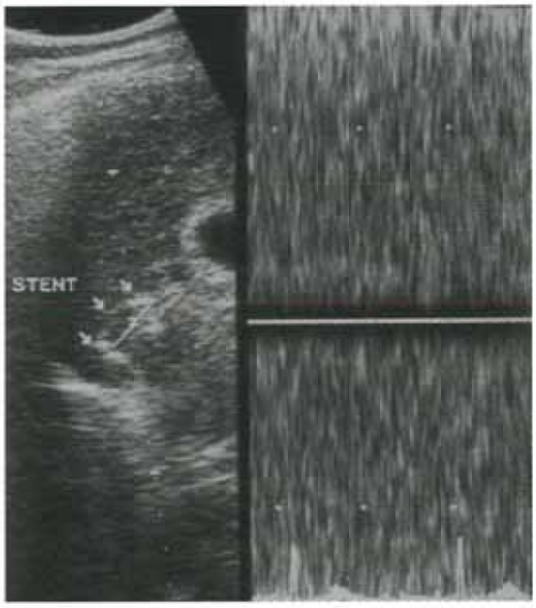

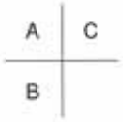

Fig.2　Non-functioning shunt 6 months after transjugular intrahepatic portosystemic shunt(TIPS)procedure.
A, B : Duplex sonogram and color Doppler sonogram through right hepatic lobe show a TIPS stent(Z-stent)within liver parenchyma and the no flow in the stent lumen.
C : Portogram immediately after sonographic examination shows the occlusion of the shunt. The balloon angioplasty followed the restoration of the shunt.

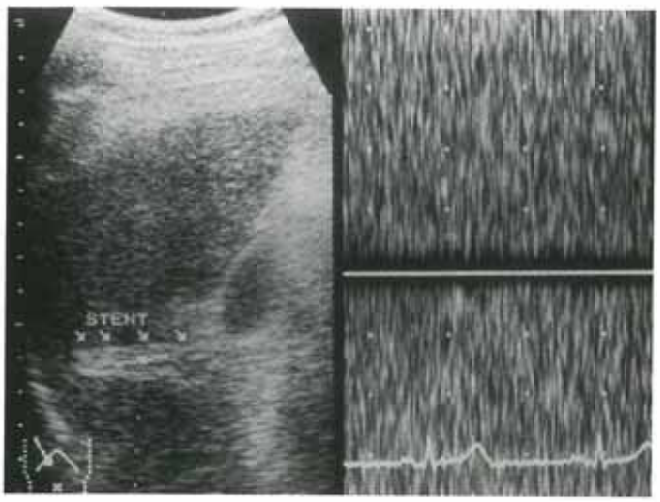

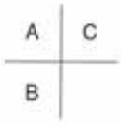

Fig.3 False negative case, 6 months after transjugular intrahepatic portosystemic shunt (TIPS) procedure.
A, B : Duplex sonogram and color Doppler sonogram through right hepatic lobe show a TIPS stent (Z-stent) (but vertical to the probe position) within liver parenchyma and the no flow in the stent lumen.
C : Portogram (lateral view) immediately after sonographic examination shows the stenosis of the shunt due to pseudointimal hyperplasia and the flow in the shunt from portal vein to hepatic vein.

考　察

肝硬変の進行に伴い門脈末梢における血管抵抗が増大し，門脈にうっ滞が生じ，門脈圧が上昇する[4)-16)]．門脈圧亢進症に対する治療法の1つとしてTIPSが施行され，施行後のシャント部開存の評価に対する超音波ドプラの有用性が報告されているが[17)-23)]，超音波ドプラと血管造影との相関性や超音波ドプラの信頼度についての報告はみられない．今回の検討で，超音波ドプラのシャント部開存の有無と血管造影の開存の有無には89％の高率で相関関係がみられ，TIPS施行後の経過観察における超音波ドプラの有用性が確認された．

一方，相関が見られない場合，特に偽陰性を示す症例があった．偽陰性の生じた第一の理由として，肝硬変を来すほとんどの患者の肝臓は小さく萎縮していることが挙げられる．このため留置ステントを明瞭に描出することができず，血流速度はもとより，シャント部開存の評価すら困難な場合がある．

第2の理由として，ステントが超音波ビームに対して，垂直(90°)に留置されている場合である．この時，ドプラ信号の検出が困難で，血流があるにもかかわらず流れとして捉えることができず，偽陰性の原因になると考えられる．ドプラアングルはできる限り60度以内に保つ必要があるが，門脈と肝静脈の位置関係によりステント留置角度・方向が異なり，ドプラアングルが60度以上になる場合がある．ステントが超音波ビームに対して垂直に近い角度で留置され，血流が捉らえられない場合には，プローブの方向や角度を変えて，注意深い観察を行う必要がある．また，プローブをセクタ型に変えて，ロケーションをつけるのも1つの方法である．

第３の理由として，ステントがメタリックで作製されており，流れている赤血球からの超音波エコーがこの反射体(ステント)の後方で隠されてしまい，血流が捉えられないことがある．この場合にも偽陰性の原因となると考えられる．プローブの走査方向を変えて(たとえば，肋間走査と肋弓下走査)，繰り返し観察を行う必要がある．

第４の問題点として，TIPSは難治性腹水の治療としても有効であるが，腹水が大量に貯留している症例では，TIPS施行後も腹水がなお残存することがあり，ステントの留置部位までドプラ信号が届き難く，シャント部開存の評価が困難な場合がある．このような場合には，体位変換を行うなどの工夫が必要である．

第５の問題点として，形成した短絡路を通る血流が低速血流の場合である．低速血流はその血流信号とノイズとの境界が問題となり，フィルターによって低速部分を切り捨てることにより肝心の知りたい血流が見えないことがおこり，偽陰性の原因となる．パルス繰り返し周波数を下げることにより，低速血流をもひろえるようになる．しかし，それはフィルターをぎりぎりのところにもっていくために今度は血流以外の動き，心臓・血管の拍動や呼吸などによる動きをドプラ信号として表示してしまい，アーティファクトを作ったり，リアルタイム性能が悪化したりする．

以上，超音波ドプラ検査にもいくつかの問題点はあるが，血管造影検査による評価は，患者に対して侵襲があり，またコストの問題もあり，何度も繰り返し行うことは困難である．一方，超音波検査は，非観血的に外来でも簡単に施行でき，コスト面も問題がなく，また血管内への造影剤等の注入なしに生理的状態で評価することができる有用な検査法であると考えられる．

ま と め

超音波検査は，TIPS後のシャント部開存の定期的な観察評価において，偽陰性の問題点があるもののその頻度は少なく，最も優れた非観血的検査法である．

文　献

1) Rosch J, Hanafee WN, Snow H : Transjugular portal venography and radiologic portacaval shunt : an experimental study. Radiology 92: 1112-1114, 1969
2) Rosch J, Hanafee WN, Snow H, et al : Transjugular intrahepatic portacaval shunt. Am J Surg 121 : 588, 1971
3) Burgener FA, Gutierrez OH : Nonsurgical production of intrahepatic porto-systemic venous shunts in portal hypertension with the double lumen balloon catheter. ROFO 130 : 686, 1979
4) Colapinto RF, Stronell TD, Birch SJ, et al : Creation of an intrahepatic portosystemic shunt with a Gruntzig balloon catheter. Can Med Assoc J 126 : 267, 1982
5) Colapinto RF, Stronell RD, Gildiner M, et al : Formation of intrahepatic portosystemic shunts using a balloon dilatation catheter : Preliminary clinical experience. AJR 140 : 708, 1983
6) Palmaz JC, Sibbitt RR, Reuter SR, et al : Expandable intrahepatic portacaval shunt stents : early experience in the dog. AJR 145 : 821, 1985
7) Rosch J, Uchida BT, Putnam JS : Experimental intrahepatic portacaval anastomosis : Use of expandable Gianturco stents. Radiology 162 : 481, 1987
8) Richter GM, Palmaz JC, Noldge G, et al: Der transjugulare intrahepatische portosystemische stent-shunt(TIPSS). Radiology 29 : 406, 1989
9) Zemel G, Katzen BT, Becker GJ, et al : Percutaneous transjugular portosystemic shunt. JAMA 266 : 390, 1991
10) Ring EJ, Lade JR, Roberts JP, et al : Percutaneous transjugular intrahepatic hepatic vein-portal vein shunts to control variceal bleeding prior to liver transplantation. Ann Intern Med 116 : 304, 1992
11) 山田龍作，佐藤守男，岸　和史，他：経皮的肝内門脈静脈短絡術(TIPS)の経験．日本医放会誌 52 : 1328-1330, 1992
12) 中村健治，高島澄夫：門脈圧亢進症に対するIVR. JSAIR Vol.9 No.3：253-255, 1994
13) 木村誠志，山田龍作，佐藤守男：TIPS -Interventional Radiology- 放射線診断技術の治療的応用．p.476-483, 1994, 金原出版，東京
14) 森安史典：門脈圧亢進症の診断と治療－アルマールの臨床効果を中心に－薬の知識．Vol.41 No.2 : 21-26, 1990
15) 木村邦夫，梶川　工，松谷正一，他：パルスドプラ法による門脈血流計測．Medicina Vol.22 No.12 : 2390-2395, 1985
16) Moriyasu F, Ban N, Nishida O, et al : 'Congestion index'of the portal vein. AJR 146 : 735-739, 1986
17) Surratt RS, Middleton WD, Darcy MD, et al: Morphologic and findings at sonography before and after creation of a transjugular intrahepatic portosystemic shunt. AJR 160 : 627-630, 1993
18) Grant EG, Tessler FN, Gomes AS, et al : Color Doppler imaging of portosystemic shunts. AJR 154 : 393-397, 1990
19) Longo JM, Bilbao JI, Rousseau HP, et al : Color Doppler US guidance in transjugular placement of intrahepatic portosystemic shunts. Radiology 184 : 281-284, 1992
20) Foshager MC, Ferral H, Finlay DE, et al : Color Doppler sonography of transjugular intrahepatic portosystemic shunts (TIPS). AJR 163 : 105-111, 1994
21) Ferral H, Foshager MC, Bjamason H, et al: Early sonographic evaluation of the transjugular intrahepatic portosystemic shunt (TIPS). Cardiovasc Intervent Radiol 16 : 275-279, 1993
22) Chong WK, Malisch TA, Mazer MJ, et al : Transjugular intrahepatic portosystemic shunt : US assessment with maximum flow velocity. Radiology 189 : 789-793, 1993
23) 木村誠志，山田龍作，田中佳代，他：門脈圧亢進症に対するTIPS施行前後の血行動態．JSAIR Vol.8 No.2 : 85-92, 1993