The University of Osaka
Institutional Knowledge Archive

Title	新しい方法による癌免疫療法 II. インターフェロン-γ著効成人T細胞白血病症例の臨床経過によるその抗腫瘍性解析
Author(s)	槇殿, 玲子; 古賀, 志朗; 福谷, 龍郎 他
Citation	日本医学放射線学会雑誌. 1986, 46(1), p. 27-37
Version Type	VoR
URL	https://hdl.handle.net/11094/16388
rights	
Note	

The University of Osaka Institutional Knowledge Archive : OUKA

https://ir.library.osaka-u.ac.jp/

The University of Osaka

日本医放会誌：46（1），27—37，1986（昭61）

新しい方法による癌免疫療法

II．インターフェロン-γ著効成人T細胞白血病症例の臨床経過によるその抗腫瘍性解析

九州大学医学部放射線科学教室

槇殿　玲子　　古賀　志朗　　福谷　龍郎　　大曲　淳一
友岡喜和子　　早渕　尚文　　神宮　賢一　　松浦　啓一

（昭和60年10月11日受付特別掲載）
（昭和60年12月5日最終原稿受付）

New Immunotherapy Methods for Cancer

II. Anti-tumour Mechanisms of Interferon (IFN)-γ Analysed in an Adult T Cell Leukemia Patient with Remarkable Tumour Regression

Reiko Makidono, Shirō Koga, Tatsurō Fukuya, Junichi Ōmagari,
Kiwako Tomooka, Naofumi Hayabuchi, Kenichi Jingū
and Keiichi Matsuura
Department of Radiology, Faculty of Medicine, Kyushu University

Research Code No. : *603.5*

Key Words : *Recombinant IFN-γ (TRP-2), Neoplasm, Adult T cell leukemia (ATL), Multi-anti-cancer drugs, Immunopotentiatior (OK 432)*

A clinical course of an adult T cell leukemia/lymphoma (ATLL) patient who received recombinant IFN-γ (TRP-2, TAKEDA Chemical Industries Ltd., OSAKA, JAPAN) with or without anti-cancer drugs was analysed to find the actual mechanisms of the anti-tumour effect of interferon on ATL leukemia cells. It was demonstrated that intravenous administration of 1×10^6 units of IFN-γ per day enhanced tumour rejection by anti-cancer drugs. Solid tumours which had been refractory to radiotherapy and chemotherapy, as well as skin eruption over the whole body disappeared within 2 weeks of the IFN treatment. The same dose of IFN-γ alone, however, had no tumour suppressive effect, when tested 6 weeks later (when the disease recurred).

These findings suggest that ATL leukemia cells are resistant to the direct action of IFN (i.e the growth-inhibitory effect). However, having been damaged by anti-cancer drugs, they might have been successfully eliminated by IFN-activated macrophages and natural killer cells, this being the indirect anti-tumour effect of IFN.

The possibility that higher doses of IFN-γ do suppress the tumour growth without combining any anti-cancer drugs remains to be examined.

I．はじめに

成人T細胞リンパ腫及び白血病（ATL）は，わが国では九州，四国地方に限局して発症している．その病因はHTLV-1（human T cell leukemia/lymphoma virus）の感染によることが，Galloら及び日沼らにより相次いで発見された[1)2)]．ATL

腫瘍細胞からはこのtype-Cレトロウイルスが検出されるし，患者血清中にもこれにたいする抗体(抗HTLV-1)が存在する．またこのウイルスが他のT細胞に伝播されると感染した細胞が腫瘍性の増殖をすることも明らかにされた[3]．さらにATLは血液標本・リンパ節皮膚生検などにより腫瘍細胞の分葉状，花弁状などと形容される特異的形態により，形態学的に診断することも可能である．

その治療成績は悪く，50%生存率はきわめて悪い．ATLの治療は，基本的には多剤併用制癌剤療法によってなされ，腫瘤形成部位には放射線照射が行われる．しかし強力な制癌剤療法はATLに必発する免疫不全を助長し，ATL患者では特にT細胞機能不全を背景とする感染症（呼吸器感染症やHerpes zosterなど）が多い．また末梢の成熟したリンパ球の腫瘍細胞であるためリンパ球の中では放射線感受性は低く[4]，放射線治療は効果を上げていない．したがってATLの治療成績を向上させるためにはATLが造血系細胞（T細胞）の悪性腫瘍であるとともにT細胞を標的としたウイルス感染症であることを認識して，従来の制癌剤療法を中心とした治療のみでなく，さらに合目的な治療を開発する必要がある．例えばATLウイルス特異的抗体の開発，インターフェロンの投与などが挙げられる．

インターフェロンは抗ウイルス作用をもつとともに，直接腫瘍細胞に作用してその増殖を抑制する作用をもつ[5)6)]．またマクロファージ，NK細胞などを活性化することによって，それらの細胞による腫瘍細胞破壊，処理を増強する[6)~8)]．これらの特性よりIFNはATL治療薬として理想的な条件を備えていると考えられる．本報ではATL患者に組換え型IFN-γ（TRP-2）を投与してその治療成績によりIFN-γの抗腫瘍性を解析した（患者の臨床経過，検査成績，それに基づく治療効果の判定等をFig. 1, 2及びTable 1, 2, 3に示した）．

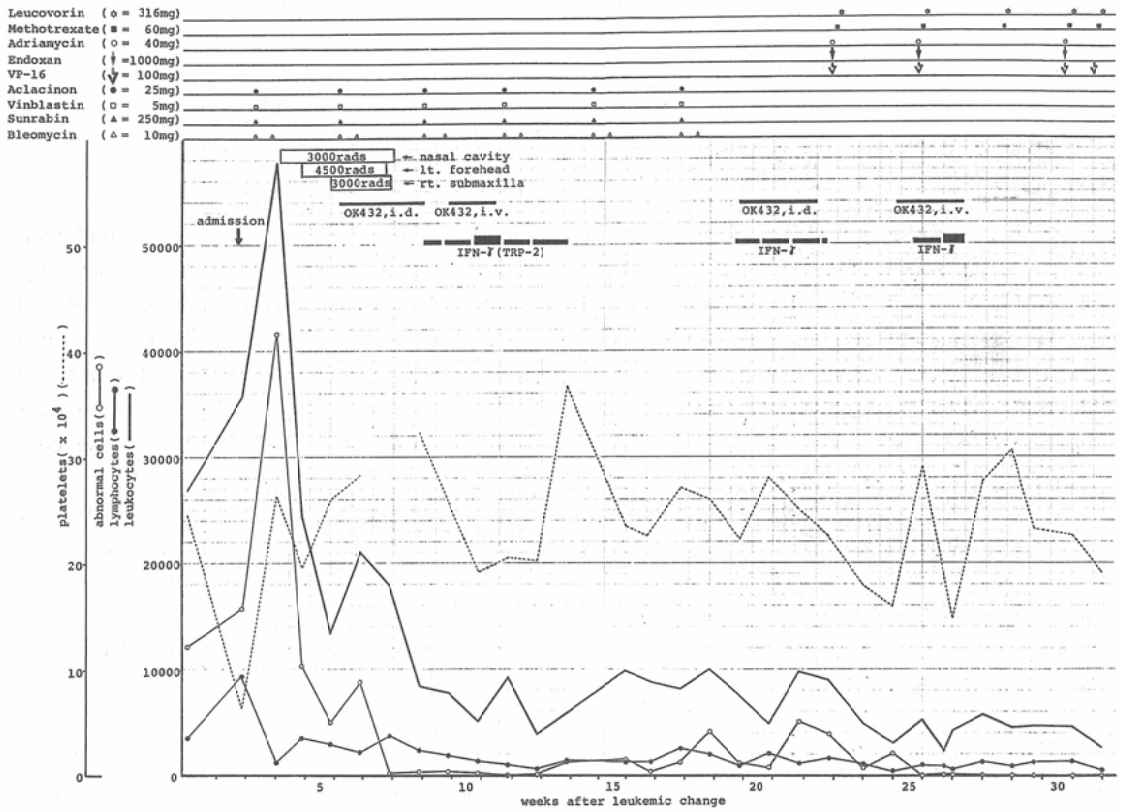

Fig. 1　Clinical course of the patient

II. ヒトインターフェロン-γ

使用したインターフェロン（IFN）は，ヒトのIFN-γをコードする遺伝子を大腸菌のDNAに組み込んで産生させた組換え型IFN-γ（TRP-2，武田・ロッシュ社製）である．アフィニティクロマトグラフィー，ゲル沪過クロマトグラフィーにより精製し凍結乾燥した製品で，1 vial，100万単位のものを使用した．投与は1 vialにつき1mlの注射用蒸留水を加えて溶解し，1～2vials相当のTRP-2を5％のブドウ糖液100mlに加えて30分で終了するように点滴静注した．

III. 症例

〔症例〕M・T　36歳　女性（独身）

福岡県嘉穂郡出身，福岡市住在

〔既応歴〕特になし

〔家族歴〕母方祖父胃癌にて死亡．

患者の父母，同胞（妹，弟）健在．家族の抗HTLV-1抗体保有の有無不明．

〔現病歴〕昭和58年3月圧痛を伴う右頬部の腫脹を以って初発した．12月初めには右鼻根部にはっきりとした腫瘤が出現し，急速に増大した．また左季肋部にも腫瘤が出現した．昭和59年2月12日九大耳鼻咽喉科を受診し，上顎骨腫瘍の疑いのもとに入院した．2月17日左胸壁部皮下腫瘤摘出，2月22日右上顎試験切開，試験切除が行われた．その結果病理組織学的にいずれの部位にも悪性リンパ腫細胞（LSG分類，Malignant lymphoma, diffuse large cell type）の浸潤が確認された．しかし血清ATLA抗体陽性の結果と合わせて成人T細胞白血病/悪性リンパ腫（ATL）と診断された．3月12日に当科転棟の上，多剤併用制癌剤療法（CHOP療法）が開始された．1クール終了時より上記腫瘤は完全に消失し，7月20日6クールを終了して退院した．その後順調に経過していたが，昭和60年1月初めに両側鼻閉さらに中旬より視力障害が発現した．また1月20日より四肢を中心に皮疹が多発した．1月23日（Fig. 1，Table 1，第1週）の血液検査により白血球増多（総数26,900，分類不能異常細胞54％）が検出され，再発（白血病化）として2月4日（Fig. 1，Table 1，

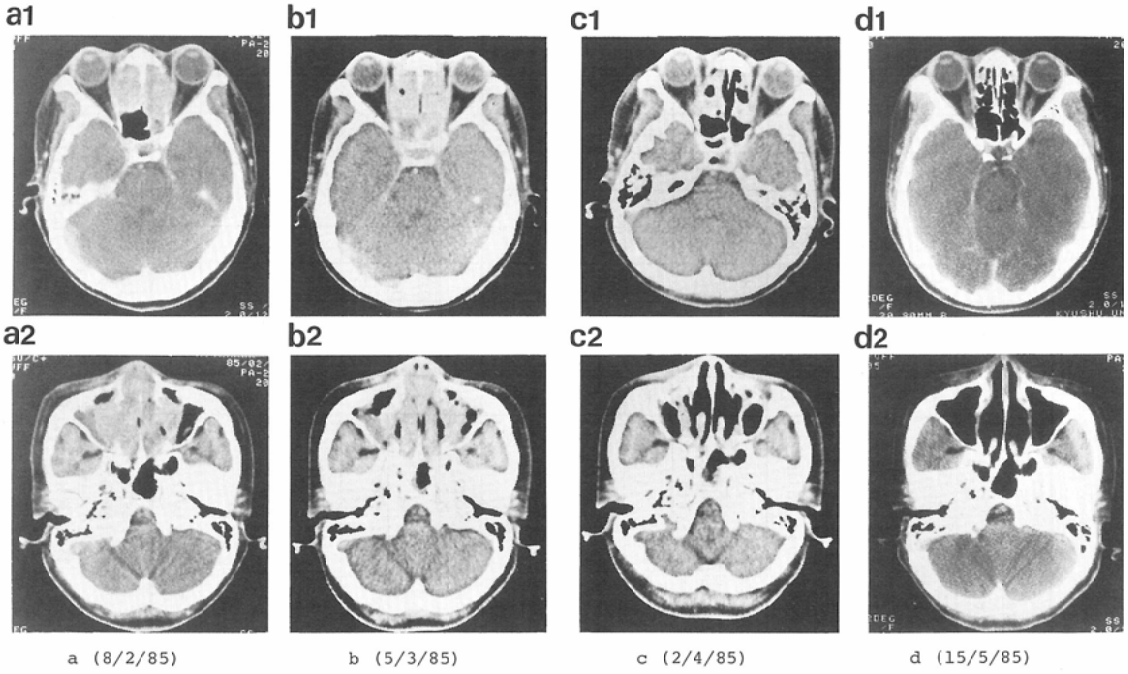

Fig. 2　CT scans before (a, b), during (c) and after (d) the IFN-γ (TRP-2) treatment, showing a remarkable tumour regression in the nasal and paranasal cavities.

Table 1 Clinical and laboratory examination data of the patient

wks after leukemic change	1	2	3	4	5	6	7	8	9	10	11	12	13	14	15	16	17	18	19	20	21	22	23	24	25	26	27	28	29	30	31
IFN treatment (▨)									▨	▨	▨	▨	▨						▨	▨	▨	▨			▨	▨	▨				
malignant cells in the blood	+[3]	+	+	+	+	+	+	-	-	-	-	-	+	+	+	+	+	+	+	+	+	+	+	+	+	-	-	-	-	-	-
solid tumour in nasal and paranasal cavity	+	++	++	++	++	++	++	++	++	+	±	-	-	-	-	-	-	-	-	-	-	-	-	-	-	-	-	-	-	-	-
headache	±	±	+	+	++	+	+	+	-	-	-	-	-	-	-	-	-	-	-	-	-	-	-	-	-	-	-	-	-	-	-
retrobulbar pain	±	±	+	+	++	+	+	+	-	-	-	-	-	-	-	-	-	-	-	-	-	-	-	-	-	-	-	-	-	-	-
anosmia	+	+	+	+	++	++	++	++	±	-	-	-	-	-	-	-	-	-	-	-	-	-	-	-	-	-	-	-	-	-	-
tingling & numbness of the face(rt)	-	-	-	-	-	-	-	-	-	-	-	-	-	-	-	-	-	-	-	-	+	+	+	+	+	+	+	±	-	-	-
skin eruption	+	++	++	++	++	++	++	++	+	+	-	-	-	-	-	-	-	-	-	-	+	++	++	++	++	+	-	-	-	-	-
arthralgia	-	-	-	-	-	-	-	-	-	-	-	-	-	-	-	-	-	-	-	+	+	+	+	+	+	-	-	-	-	-	-
tingling & numbness of the extremities	-	-	-	-	-	-	-	-	-	-	-	-	-	-	-	-	-	-	-	+	++	++	++	++	++	++	+	±	-	-	-
lumbago	-	-	-	-	-	-	-	-	-	-	-	-	-	-	-	-	-	-	-	+	+	+	+	+	+	±	±	±	-	-	-
splenomegaly(Echo,CT)			-																				+								
vision v.d.				0.03		0.2		0.1				1.0									1.2					1.2					
vision v.s.				0.03		0.1		0.1				0.5									1.2					1.2					
detachment of the retina				±		+		+				-									-					-					
CRP		-					3+				1+					5+			-		-	-									
LDH(more than 300 units/L)	-	-		-		-		-	-	-	+ 342			+ 309		-	-		-		-	-		-		-	-		-		-
anti-OK432 Ab[1]												16x																		16x	
serum TNF activity(%)[2]									4.9		24.2	*	15.1									3.0					28.0	**			

1) Passive hemagglutination titer. See assay method in Ref. 19.
2) Inhibition of ^{3}H-TdR uptake into L-929 cells (at 1:5 serum dilution). See assay method in Ref. 21.
* 16 hrs after i.v OK432 injection ** 2 hrs after i.v OK432 injection
3) (+)(++)positive symptom (±)not definitive symptom (-)negative symptom. Number of (+) gives an arbitrary indication of the relative significance of observed symptoms

Table 2　Lymphocyte subpopulation cells during the treatment*

date of examination / wks after leukemic change[1]	2/4 / 10	23/4 / 13	3/6 / 19	10/7 / 25	22/7 / 26	5/8 / 28	12/8 / 29	normal value of lymphocytes[3]
lymphocytes	1080[2]	ND	4088	900	966	1722	1764	2376 ± 411
B cell	194	ND	1962	ND	260	1050	511	22.5 ± 7.4(%)
T cell	853	ND	1962	ND	695	602	1252	73.5 ± 11.1(%)
OKT 3(peripheral T cells)	864	2218	1714	441	691	1376	1074	71.0 ± 17.0(%)
OKT 4(helper/inducer cells, ATL cells)	799	1787	3142	774	547	877	827	55.5 ± 24.5(%)
OKT 8(killer/suppresser cells)	151	563	408	90	240	585	422	29.5 ± 8.5(%)
OKT 10(T precursor cells and activated T cells)	22	132	122	ND	86	69	70	10.0 ± 9.0(%)
OKT 11(thymocytes and peripheral T cells)	ND	2582	2162	ND	ND	ND	ND	81.0 ± 12.0(%)
Leu 11(NK cells)	ND	ND	ND	ND	38	120	53	11.7 ± 6.7(%)
OKIA 1(B cells, monocytes, activated T cells)	43	199	41	ND	48	86	35	11.5 ± 6.5(%)
OKT 4/8 ratio	5.2	3.1	7.7	8.6	2.2	1.5	1.9	1.7 ± 0.3
malignant cells in the blood	-	+	++	+	-	-	-	

* Examinations were carried out by Teijin Bio-Science Laboratories(Tokyo)
1) compatible with the number of wks in Fig. 1 and Tables 1 and 2
2) number of cells in the peripheral blood/mm^3
3) that of females between 30-39 years of age
ND: not done

Table 3　Effectiveness of treatments on the tumour growth[1]

wks after leukemic change	1	2	3	4	5	6	7	8	9	10	11	12	13	14	15	16	17	18	19	20	21	22	23	24	25	26	27	28	29	30	31
period of treatment / treatments after admission			a		b		c	d	e	f	g	h		i						j			k		l	m	n	o			
drugs: HOAP + Bleo.			○		○		○	○	○	○	○	○		○																	
drugs: VP-16 + ADR + MTX																							○		○	○	○	○			
IFN-γ: 1vial(1x10⁶units)/day									○	○		○								○						○					
IFN-γ: 2vial(2x10⁶units)/day											○																○				
IL-2(TGP-3) 500units/day[2]																												○			
OK432: i.d.(0.2KE/day)						○	○													○											
OK432: i.v.(0.1KE/day)										○	○														○	○	○				
irradiation to the solid tumours[3]				○		○																									
tumour cells in the blood			-		+		++	NT	NT	NT	NT	NT		-						-			+		+	++	NT	NT			
skin eruption			-		-		-	-	+	++	++	NT		NT						-			-		-	++	++	NT			
solid tumours[4]			-		-		±	±	++	++	NT	NT		NT						NT			NT		NT	NT	NT	NT			

1) criteria of effectiveness of treatments: (-)no change or progressive growth. (±)miner, (+)partial or (++)remarkable regression.
2) T cell growth factor(IL-2, TGP-3 TAKEDA Chemical Industries Ltd.)
3) tumours in the nasal and paranasal cavities
4) tumours in the nasal and paranasal cavities as well as subcutaneous tumours on the head
NT: no tumour

第2週）に再治療のため入院した．

〔入院時現症〕身長149cm，体重46kg，脈拍108/分で整，血圧88/58mmHg，貧血，黄疸なし．リンパ節腫脹，肝脾腫大なし．右顔面頬部及び鼻根部腫脹あり．全身とくに四肢に密度がたかい赤色より暗紫色の大小不同の丘疹多数あり．

〔入院時検査成績〕赤血球448×10^4，血色素13.7 g/dl，ヘマトクリット40.0%，白血球35,800/mm^3，リンパ球7500/mm^3，核に異型性のみられるリンパ球系異常細胞15,752/mm^3．血清学的検査

ではLDH（278u/L）とアルカリフォスファターゼ（156u/L）の軽度の上昇はあったが，その他の肝機能，腎機能，血清蛋白，電解質（とくにCa値）には異常がなかった．血清抗HTLV-1陽性，抗HTLV-III陰性．EBウイルス抗体のうちVCA-IgG抗体のみ陽性（80×）．頭部CT検査で，鼻腔及び副鼻腔を占拠し，さらに周囲の骨を破壊し眼窩へも浸潤する腫瘤が検出された（Fig. 2　a1, a2）．上腹部超音波検査により，肝，胆のう，膵等いずれの部位にも異常なく，リンパ節腫脹，脾腫大もないことが確認された．

〔入院後の臨床経過〕入院時の主訴は右頬部腫脹，両側鼻閉，視力障害（視力左右とも0.03），全身性の瘙痒性皮疹で，そのうち前三者は鼻腔，副鼻腔の腫瘤によるものであった．入院後さらに右下顎部，頭部に数個の皮下腫瘤が出現した．昭和60年2月8日（Fig. 1，Table 1，第3週）よりアクラシノン，ビンブラスチン，サンラビン，ブレオマイシン，プレドニゾロン併用による制癌剤療法（HOAP＋ブレオマイシン）が開始された．そして鼻腔，副鼻腔の腫瘤にたいして，2月14日より3月13日までの間に30Gy照射された．3月5日（HOAP＋ブレオマイシン併用療法2クール終了，放射線21Gy照射後了時）には，CT検査では鼻腔，副鼻腔腫瘤の軽度の縮少が検出されたが（Fig. 2 b1, b2），自覚的並びに眼科学的検査では治療効果は認められなかった．その時点の眼底検査で腫瘍の眼球内転移（網脈絡膜転移）に伴う白色点状転移巣が多発しており，続発性の網膜剥離があった．視力（右0.2，左0.1）．また左前頭部，右顎下部の皮下腫瘤も30～45Gyの放射線照射後もその大きさが変わらず治療効果は認められなかった．3月20日（Fig. 1，Table 1，第9週）にHOAP＋ブレオマイシン併用療法3クール目を開始するとともにインターフェロン-γ（TRP-2）の投与を開始した．連日，TRP-2投与により数時間後より発熱，悪感が発現したがその他の副作用はなかった．この治療で3月23日（開始3日目）には嗅覚が回復し，皮疹が消失し始めた．（3月26日よりOK432静注投与を併用した）．3月28日（開始8日目）には自覚的に著明な視力回復を認めた．同じ頃に皮疹の消失も一段と著明になり，頭部皮下腫瘤も急速に縮少した．4月2日（開始14日目）には全ての自覚症状が消失し，皮疹，皮下腫瘤もほぼ完全に消失した．この時点のCT検査によって鼻腔，副鼻腔，眼窩の腫瘤も殆んど消失していることが確認された（Fig. 2 c1, c2）．Table 1の如きスケジュールでTRP-2は4月23日まで投与した（総量34×10^6units）．その後はHOAP＋Bleo併用療法を6クールまで行い緩解導入を計った．しかしインターフェロン中止前後より再び末梢血中に異常細胞が出現し始め，制癌剤投与中も消失せず，その6クール終了直後にはさらに増加した．そこで耐性のない薬剤を検討する間，インターフェロンを再度投与することとし，6月3日（Fig. 1，Table 1，第19週）より1 vial，1×10^6units/日の投与を開始した．しかし投与中にも拘わらず6月7日には腰痛，上下肢関節痛，右顔面右上下肢のシビレ感が出現した．6月14日にはさらに上下肢関節周囲を中心に皮疹が出現し，その後急速にその範囲と数，大きさを増した．6月18日，6月25日あたりでは血中異常細胞もさらに増加した．6月25日インターフェロン投与を中止し，アドリアマイシン，エンドキサン，メトトレキセート，VP-16の併用療法を開始した．これにより末梢血中の異常細胞はいち早く減少し始めたが，皮疹はなお増加増大していた．7月11日よりOK432静注投与を開始したが，皮疹の増加は停止しなかった．7月15日（Fig. 1，Table 1，第25週）よりTRP-2の3回目の投与を開始した．初回同様インターフェロンの投与開始第3日目より皮疹の急速な縮少が始まり2週間で全て消失した．持続していた関節痛も1週間の投与で消失した．末梢血中異常細胞は7月17日（Fig. 1，Table 1，第26週）以降検出されていない．肝機能，腎機能，血清蛋白，電解質いずれも入院以来正常に保たれていたが，7月24日に肝機能障害（GPT, GOP値の上昇）が出現した．そのためインターフェロン投与を同日中止した（総量16×10^6units）．現在は制癌剤療法を継続し緩解導入を計っているが，順調に経過している．以上の臨床経過，臨床検査成績（Fig. 1, 2及びTable 1, 2）をもとに，インターフェロン-

γ（TRP-2）とその他の各種治療の効果を評価し，Table 3にまとめた．

IV．考　察

この症例の臨床経過は，個体レベルでの成人T細胞白血病（ATL）の腫瘍細胞を減少させる最も有効な方法は，やはり腫瘍細胞が耐性となっていない制癌剤の組合せによる多剤併用療法であることを示している（Table 3）．しかしインターフェロンの併用は，その腫瘍排除を驚異的に促進することが確かめられた．

インターフェロンの抗腫瘍性は腫瘍細胞にたいする直接作用と間接作用に大別される．前者はインターフェロンが直接各種細胞の増殖を抑制する作用に基いており，腫瘍細胞も増殖を抑制され，場合によってはさらに細胞障害→破壊へと進む[6]．後者，インターフェロン間接作用発現には二つの機序があり，その一つはインターフェロンのNK細胞マクロファージ活性化作用による[6)~8)]．腫瘍細胞は，これら活性化され機能亢進した細胞によって破壊処理される．他のもう一つの機序は，インターフェロンが各種細胞の細胞表面に変化を起こし，細胞表面抗原の量を増加させる作用によって発現する[6]．その結果として機能細胞による腫瘍細胞の認識破壊，さらに個体からの排除が促進される．Gresserらは生体で発現するインターフェロンの抗腫瘍効果が，上記の直接並びに間接作用（宿主介在性機構）両方から成ることを最初に示した[9]．彼らの実験は，インターフェロンに感受性のたかいマウス白血病細胞L1210Sと感受性のひくいL1210Rを使ったもので，In vitroでは前者しかインターフェロンによって増殖が抑制されなかった．しかしこの両者をそれぞれマウスに移植し，インターフェロンのIn vivo細胞増殖抑制効果をしらべると，その程度はL1210Sにおいて大であったが，いずれの増殖も抑制された．In vivoではL1210Rも増殖を抑制されたことは間接作用の存在を示すものであり，L1210SとL1210Rの抑制程度の差は直接作用の違いを示している．

本報告の患者の臨床経過を解析して明らかとなったことは，1×10^6units/日のインターフェロン量は単独では抗腫瘍効果がないが，制癌剤と併用すると著明な抗腫瘍効果を発現することである．インターフェロンの直接的細胞増殖抑制効果は，細胞の種類とその細胞数，インターフェロン濃度とその作用時間などの色々な要因に左右される．これら諸条件の中で同じ種類の腫瘍細胞に同じ濃度のインターフェロンを同じ条件で作用させた場合には，その障害効果は腫瘍細胞数に依存する．したがってこの症例で1×10^6units/日の投与では抗腫瘍効果がなかったのは，その時期に個体の腫瘍細胞数が増加し過ぎていたためインターフェロンの絶対量（濃度）が不足したことも考えられる．この想定が正しければ，より大量のインターフェロンを投与すれば単独でも抗腫瘍効果が得られることが考えられるが，それは今後の解析を待たねばならない．勿論大量投与する場合にも直接的または間接的要因（NK細胞）[10]による骨髄抑制や肝機能，腎機能障害などの副作用が問題となるため，自ずとその投与出来る量に限度があることは自明のことである．

制癌剤と併用すると同じ量のインターフェロンでも抗腫瘍効果が発現した理由としては二つのことが挙げられる．一つは前述の想定と等しく個体の腫瘍細胞数が制癌剤によって減少したため投与されたインターフェロン量（濃度）だけでも抗腫瘍効果が発現したことである．この可能性は，腫瘤，皮疹が制癌剤投与によっても全く縮少しなかったことにより一応否定される．第二の可能性はATL腫瘍細胞はインターフェロンの直接作用に抵抗性であるが，薬剤によって細胞の増殖抑制，亜致死損傷が与えられたために，投与された量でもインターフェロンの間接作用が発現して腫瘍が排除されたことである．インターフェロンの直接作用はあらゆる細胞に一律ではなく，細胞の種類によって大きく異なり中には殆んど作用を受けない細胞があることがすでに示されている[11]．またインターフェロンの第一段階の作用（直接作用）が充分でなくても第二段階の腫瘍排除機構（間接作用）だけで排除されうると考えられる一連の腫瘍がある[12]．これはNK細胞感受性腫瘍とも呼ばれるもので白血病，悪性リンパ腫など造血系腫瘍

に多い．そしてこれらの腫瘍では事実インターフェロンの単独投与による有効例が報告されている[13]．これらはいずれも第二の可能性を強く支持する．

第二の可能性（仮説）が正しいならば，放射線治療または制癌剤療法の有効な症例ではインターフェロンの併用によって，その治癒がさらに促進されることが考えられる．但し，併用を同時に行わず，〔放射線照射，または薬剤により腫瘍細胞に障害を与える時期〕と，〔インターフェロン投与時期〕を経時的に組合せたのではやはりインターフェロンの抗腫瘍性が発現しにくいことを示唆する結果を得ている（未発表データー）．

OK432の免疫賦活作用は，好中球，マクロファージ，リンパ球(NK細胞)の数を増やし，これらの細胞からリンホカイン(IL-2, IFN-γ, LTなど)，モノカイン(IL-1, TNFなど)の産生を誘導する作用による[14)~17)]．その結果OK432によって直接或いはモノカイン・リンホカインの作用を介してマクロファージ及びNK細胞が活性化され，特異的細胞障害性T細胞の増殖も促進される．したがって，この患者にも腫瘍排除を促進する目的でOK432が投与されている．

制癌剤投与，インターフェロン投与(1～2×10^6 units/日)にOK432，0.1KE静注投与を加えると皮疹，腫瘤の縮少が一段と促進された（Table 3, f•g•m•n)．いくつかの治療を併用し乍ら，個々の治療効果を評価することは多くの場合困難であるが，速効性のものでは或る程度それが可能である．皮疹にたいするインターフェロンとOK432（静注）効果の解析はその例である．インターフェロン投与によって必ず3日目には皮疹の消褪，消失傾向が認められたが，OK432静注のみではこのような現象は起こらなかった（Table 3, ℓ)．しかし，インターフェロン単独投与ではOK432静注併用時に比べて皮疹の縮少速度が明らかにおそかった．(臨床経過の項参照．Table 3, eとm比較)．したがって腫瘍細胞の排除は主としてインターフェロンによるものであり，OK432静注はそれを促進したことがわかる．

OK432静注により速効性の腫瘍排除効果が得られたのは，それに先行したOK432皮内投与が前処置として有効に働いていることが考えられる．OK432をヒト皮内に少量(0.2KE/日)連日投与するとかなり長期に存続する細胞性免疫反応が誘導される[18)]．そしてそれと相関してOK432の抗腫瘍効果が発現する可能性が示唆されている[19)]．しかしこの症例では皮内投与期間には抗腫瘍効果は発現していない（Table 3, c, d, j)．Salvinらはマウスに BCG生菌を静注し3～4週間後にold tuberculin (OT)を静注すると，3～4時間をピークとして血中にIFN-γやその他のリンホカインが出現することを観察した[20)]．この患者でも同じ現象が起こったことがOK432によるtumour necrosis factor (TNF) 産生によって推定される．それは皮内投与時期には低く，それに引き続いた静注投与時期に著明に増加している（Table 1, Ref. 21)．(以上の如くOK432の静注投与は，速効性の腫瘍排除効果を得るために有用であるが，投与前には必ずOK432及びそれに含まれているペニシリンにたいする血中抗体価を測定し，アナフィラキシーショックを起こす危険性のないことを確認しておくことが肝要である．)

インターフェロンのATL患者への投与は腫瘍細胞の増殖抑制ばかりでなく，その抗ウイルス作用によってHTLV-1が健康なリンパ球へ感染するのを防止する上でも有用と考えられる．とくにHTLV-1のT細胞への感染はT細胞機能不全（免疫不全）の原因となる．インターフェロンα，β，γ型のうち，いずれがHTLV-1の増殖を最も抑制しうるかはまだ明らかでない[22)]．一方インターフェロンの抗腫瘍性はインターフェロン-γで最も高く[6)22)]，それにインターフェロンαまたはβを併用すると抗腫瘍性がさらに増強されることも示されている．したがってここに示した症例にはインターフェロン-γが著効しているが，HTLV-1にたいする抗ウイルス作用も考慮に入れて，いずれの型のインターフェロンをATLの治療に用いるべきかをさらに検討する必要がある．

ATL腫瘍細胞の細胞表面抗原は一般にOKT $3^+4^+10^+11^+$, $5^-6^-8^-$であり，ヘルパー/インデューサー細胞形質を示す[23)]．一方機能的にはサプレッ

サー機能をもつものが多い[24]．本症例の腫瘍細胞はOKT3^{+}4^{+}8^{-}10^{-}11^{+}であることがわかる（Table 2）．このようにATLは末梢成熟型T細胞の腫瘍化したものであるため，リンパ球の中でも放射線感受性は低い[4]．この患者でも鼻腔，副鼻腔（眼窩）の腫瘤及び頭部皮下腫瘍にたいして放射線照射が試みられたが，殆んど治療効果は認められていない．鼻腔，副鼻腔の腫瘤がCT検査所見上わずかに縮少しているのは（Fig. 2b1b2），同時期の末梢血中腫瘍細胞にたいする制癌剤効果から考えて，制癌剤の有効性によるものであると解釈される．

治療経過中末梢血中T細胞（OKT4陽性）異常細胞の増加とともにB細胞も正常の3～4倍近く増加した結果が得られている（Table 2）．しかし経時的なリンパ球亜細胞数の変化と臨床経過を比較検討すると，考えられるいくつかの理由の中でFc受容体をもつT細胞（Tμ，Tγ細胞）がB細胞として検出された可能性が最も強い．EBウイルス抗体価は持続的に低値なため，このウイルスの日和見感染によるT，B細胞の変動は否定出来る．

われわれは組換え型T細胞増殖因子（IL-2）を投与することによって担癌患者の機能T細胞を増加させ抗腫瘍免疫を増強する方法を腫瘍治療の一環として採用している（Ref. 25及び武田薬品工業TGP-3受託臨床研究）．しかし，ATL患者に正常なT細胞を増やす目的でIL-2を投与することには慎重でなければならない．ATL腫瘍細胞にはIL-2依存性に増殖するものと否とあることが明らかにされているからである．しかしIL-2非依存性のものでは，高濃度のIL-2を加えることによってその増殖が逆に抑制される結果が得られている[26]．一般にTGP-3を筋注すると血中濃度を最高3units/ml位まで高めることが出来るが，この濃度でこの患者（M・T）の腫瘍細胞の増殖が促進されなければ，ATLに必発するT細胞機能不全の防止と治療，さらに腫瘍排除促進のためにIL-2は使用可能である．患者の皮疹（約1cm^2）に5units～50units/0.1mlのTGP-3を局注してその増殖への影響をしらべた場合には，対照とした皮疹の大きさが不変のとき，25～50unitsの投与で（皮疹は）48時間以内に完全に消失することが確かめられた．また5units/0.1mlの濃度でも，96時間以内には完全に消失した．また患者末梢血より長期培養したATL腫瘍細胞も15units/ml以上のTGP-3濃度によって完全に増殖が停止した．したがってこの患者の腫瘍細胞はIL-2によって一応増殖しないATL細胞群に属すると考えられ，IL-2投与の危険性も少ないことが考えられた．そこでTGP-3（500units/vial×6）の筋注を試みたがそれによっては末梢血中腫瘍細胞の増加も皮疹の出現も起こっていない（Fig. 1，Table 1及びTable 2第28週投与．Table 2第29週検査結果参照）．そしてむしろリンパ球T・B亜細胞群比率の正常化がみられる．今後も慎重に投与量を増やして患者免疫機能及び腫瘍増殖にたいする影響を検討することとしている．

ATL腫瘍細胞は発生母地は骨髄外であるが骨髄内にも浸潤するし，全身リンパ節，肝，脾，皮膚などを中心にいずれの部位にも浸潤増殖しうるため，個体レベルでの腫瘍細胞数は把握し難い．治療効果判定の指標としては，末梢血中異常細胞数，皮疹，皮下腫瘤その他の部位の腫瘤形成の有無，リンパ節腫脹，肝脾腫大，血清LDH値，血清Ca値などが参考となる（Table 1）．この患者では現在軽度の脾腫大は疑われるが，その他いずれの部位にも腫瘤形成はなく，末梢血中に腫瘍細胞も出現していない．腫瘍細胞数とその増殖をよく反映すると考えられている血清LDH値も白血病化後も300units/L以下で経過しており（Table 1），合併症として多い高Ca血症も発症していない．一般にATLの予後はわるいが，この症例の如くインターフェロンの導入も含めてきめ細かい治療計画のもとに粘り強い治療を行えば，予想以上に長期の延命効果が得られるのではないかと期待している．

V．結　論

（1）組換え型インターフェロン（TRP-2）は成人T細胞白血病（ATL）にたいして抗腫瘍効果がある．例えば1～2×10^{6}units/日のTRP-2連日静注投与は制癌剤によるATL腫瘍細胞の排除を著明

に促進する．

(2)（ATL腫瘍細胞がインターフェロンによって排除されるためには，腫瘍細胞にたいするインターフェロンの直接作用と間接作用両方が発現する必要があるが，）インターフェロン単独投与では腫瘍排除が起こらず，制癌剤（腫瘍直接障害作用）を併用して初めてそれが起こることは，ATL腫瘍細胞がインターフェロンの直接作用に抵抗性であることを示唆する．いずれにしてもインターフェロンのATL腫瘍細胞にたいする充分な抗腫瘍効果を得るためには，その直接作用を増強する，または代行する手段（制癌剤投与など）の併用或いはより大量投与（2×10^6units/日以上）を試みる必要がある．

（稿を終えるにあたり，TNF assayをしていただいた中外製薬株式会社応用研究所山本章博博士の研究協力に感謝します．また教室大石文さんの研究補助にたいし感謝します．なお本症例に投与されたIFN-γ（TRP-2）及びT細胞増殖因子（TGP-3）は武田薬品工業株式会社の提供によるものであることを附記します．）

文　献

1) Poiesz, B.J., Ruscetti, F.W., Gazdar, A.F., Bunn, P.A., Minna, J.D. and Gallo, R.C.: Detection and isolation of type C retrovirus particles from fresh and cultured lymphocytes of a patient with cutaneous T-cell lymphoma. Proc. Natl. Acad. Sci. U.S.A., 77: 7415—7419, 1980
2) Hinuma, Y., Nagata, K., Hanaoka, M., Nakai, M., Matsumoto, T., Kinoshita, K., Shirakawa, S. and Miyoshi, I.: Adult T cell leukemia: Antigen in an ATL cell line and detection of antibodies to the antigen in human sera. Proc. Natl. Acad. Sci. U.S.A., 78: 6476—6480, 1981
3) Yamamoto, N., Okada, M., Koyanagi, Y., Kannagi, M. and Hinuma, Y.: Transformation of human leukocytes by concultivation with an adult T-cell leukemia virus producing cell line. Science, 217: 737—739, 1982
4) Hamaoka, T., Katz, D.H. and Benacerraf, B.: Radioresistance of carrier-specific helper thymus-derived lymphocytes in mice. Proc. Natl. Acad. Sci. U.S.A., 69: 3453—3458, 1972
5) Knight, E.: Antiviral and cell growth inhibitory activities reside in the same glycoprotein of human fibroblast interferon. Nature, 262: 302—303, 1976
6) Friedman, R.M. and Vogel, S.N.: Interferons with special emphasis on the immune system. (In) Dixon, F.J. and Kunkel, H.G., eds.: Adv. in Immunol. 34: 97—140, Academic Press, New York and London, 1983
7) Saksela, E., Timonen, T. and Cantell, K.: Human natural killer cell activity is augmented by interferon via recruitment of 'pre-NK' cells. Scand. J. Immunol., 10: 257—266, 1979
8) Schultz, R.M., Chirigos, M.A. and Heine, U.I.: Functional and morphologic characteristics of interferon-treated macrophages. Cell. Immunol., 35: 84—91, 1978
9) Gresser, I., Maury, C. and Brouty-Boye, D.: Mechanisms of the antitumour effect of interferon in mice. Nature, 239: 167—168, 1972
10) Degliantoni, G., Perussia, B., Mangoni, L. and Trinchieri, G.: Inhibition of bone marrow colony formation by human natural killer cells and by natural killer cell-derived colony-inhibiting activity. J. Exp. Med., 161: 1152—1168, 1985
11) Gomi, K., Morimoto, M. and Nakamizo, N.: Characteristics of antiviral and anticellular activities of human recombinant interferon-γ. Jpn. J. Cancer Res. (Gann), 76: 224—234, 1985
12) Ullberg, M. and Jondal, M.: Recycling and target binding capacity of human natural killer cells. J. Exp. Med., 153: 615—628, 1981
13) Borden, E.C.: Progress toward therapeutic application of interferons, 1979—1983. Cancer, 54: 2770—2776, 1984
14) Wakasugi, H., Kasahara, T., Minato, N., Hamuro, J., Miyata, M. and Morioka, Y.: In vitro potentiation of human natural killer cell activity by a streptococcal preparation, OK-432: Interferon and interleukin-2 participation in the stimulation with OK-432. J.N.C.I., 69: 807—812, 1982
15) Uchida, A. and Micksche, M.: Intrapleural administration of OK432 in cancer patients: Activation of NK cells and reduction of suppressor cells. Int. J. Cancer, 31: 1—5, 1983
16) Saito, M., Yamaguchi, T., Ebina, T., Koi, M., Aonuma, E., Usami, H. and Ishida, N.: In vitro production of immune interferon (IFN-γ) by murine spleen cells when different sensitizing antigens are used in vivo and in vitro. Cell. Immunol., 78: 379—386, 1983
17) Watabe, S., Sendo, F., Kimura, S. and Arai, S.: Activation of cytotoxic polymorphonuclear leukocytes by in vivo administration of a streptococcal preparation, OK-432. J.N.C.I., 72:

1365—1370, 1984
18) 槇殿玲子，松浦啓一：担癌固体の免疫反応能力と免疫療法の可能性．癌の臨床，24：965—971, 1978
19) Makidono, R., Matsuura, K. and Makidono, A.: Anti-tumour effect of a streptococcal preparation (OK-432) 1. Positive co-relation between the anti-tumour effect and delayed type hypersensitivity reaction to OK-432 in mice. Nippon Act. Radiol., 25: 379—390, 1984
20) Salvin, S.V., Youngner, J.S. and Lederer, W.H.: Migration inhibitory factor and interferon in the circulation of mice with delayed hypersensitivity. Infect. Immun., 7: 68—75, 1973
21) Yamamoto, A., Nagamuta, M., Usami, H., Sugawara, Y., Watanabe, N., Niitsu, Y. and Urushizaki, I.: Release of tumour necrosis factor (TNF) into mouse peritoneal fluid by OK-432, a streptococcal preparation. Immunopharmacol. (to be published).
22) Rubin, B.Y. and Gupta, S.L.: Differential efficacies of human type I and II interferon as antiviral and antiproliferative agents. Proc. Natl. Acad. Sci. U.S.A., 77: 5928—5932, 1980
23) Hattori, T., Uchiyama, T., Toibana, T., Takatsuki, K. and Uchida, H.: Surface phenotype of Japanese adult T-cell leukemia cells characterizaed by monoclonal antibodies. Blood, 58: 645—647, 1981
24) Uchiyama, T., Sagawa, K., Takatsuki, K. and Uchino, H.: Effect of adult T-cell leukemia cells on pokeweed mitgen-induced normal B-cell differentiation. Clin. Immunol. Immunopathol., 10: 24—34, 1978
25) Makidono, R., Hayashi, T., Matsuura, K. and Makidono, Y.: New immunotherapy methods. I. T cell growth factor (IL-2) administered by using transfusion bags, augmented lymphokine production. Nippon Act. Radiol., 45: 1023—1031, 1985
26) Sugamura, K., Nakai, S., Fujii, M. and Hinuma, Y.: Interleukin 2 inhibits in vitro growth of human T cell lines carrying retrovirus. J. Exp. Med., 161: 1243—1248, 1985