The University of Osaka
Institutional Knowledge Archive

Title	らせん走査型スキャンによる肝臓のDynamic Study-スクリーニング検査における肝実質の造影能の検討-
Author(s)	内田, 政史; 枝光, 理; 張, 岩 他
Citation	日本医学放射線学会雑誌. 1996, 56(7), p. 502-506
Version Type	VoR
URL	https://hdl.handle.net/11094/16536
rights	
Note	

The University of Osaka Institutional Knowledge Archive : OUKA

https://ir.library.osaka-u.ac.jp/

The University of Osaka

らせん走査型スキャンによる肝臓のDynamic Study
―スクリーニング検査における肝実質の造影能の検討―

内田　政史　枝光　理
張　岩　西村　浩　早渕　尚文

久留米大学放射線科

Dynamic Study of the Liver with Helical Scanning : Determination of hepatic contrast enhancement in routine studies

Masafumi Uchida, Osamu Edamitsu, Yan Chang, Hiroshi Nishimura and Naofumi Hayabuchi

Helical CT makes possible imaging of the entire liver in as few as 20 seconds during a single breath hold .This method is thus superior to conventional dynamic CT. In this study, optimal late scanning time and optimal volume of contrast medium in the liver were determined with helical CT in routine studies.

(1) Optimal late scanning time

In 50 cases, CT images of the liver were obtained at various times following the administrations of contrast medium (1.4ml/kg). Scanning was started at 60,90,120,150 and 180 seconds after injection. Enhancement of the liver and detection of hepatic and portal veins were best at 60 seconds, followed at 90 seconds. However, a scanning delay of 60 seconds still had an effect on the arterial phase. The optimal late scanning time was thus concluded to be at 90 seconds.

(2) Optimal volume of contrast medium

In 40 cases, CT images of the liver were obtained following the administration of various amounts of contrast medium (1.0ml, 1.2ml, 1.4ml, 1.6ml/kg) to determine the optimal volume. No significant difference was found between 1.6ml/kg compared and 1.4ml/kg of administered contrast medium.

It is evident from the present data that a scanning delay of 90 seconds appears to be optimal and a contrast medium volume of 1.4ml/kg (body weight) is best for conducting helical dynamic CT on the liver.

Research Code No. : 514.1

Key words : *Helical CT, Contrast media, Dynamic study*

Received Nov. 20, 1995 ; revision accepted Mar. 19, 1996

Department of Radiology, Kurume University School of Medicine

はじめに

近年，CTは撮影台を連続移動させながらX線管を連続回転させて撮影を行うらせん走査型スキャンが実用化され，肝臓領域においても短時間で肝臓全体の撮影が可能となっている．このため，肝臓のルーチン検査として全肝のdynamic studyが行われるようになってきている．しかしながら，全肝dynamic studyにおける撮影，造影方法は各施設で独自に設定されているのが現状である．そこで今回，dynamic studyにおける肝実質の造影能すなわち後期相(門脈－実質相)の至適撮影時間および造影剤量についての検討を行った．

対象と方法

1．至適撮影時間(後期相)の検討

対象はスクリーニング目的にて上腹部の造影CTを行った男女50例であり，循環動態に異常のある患者や障害肝の患者は除外した．

使用装置はGE横河メディカル製高速スリップリングCT：ProSeedを用い，管電圧120kVp，管電流200mA，X線ビーム幅10mm，テーブル移動8mm/秒でらせん走査型スキャン(JETT scan)を行った．造影剤はIohexol(Omnipaque 300mgI/ml)を使用し，全例自動注入器(根本杏林堂製オートエンハンスA-50)を用い，37℃に設定された造影剤専用インキュベーターで加温して使用した．21Gのロック付針を用いて前腕の静脈より注入した．

50例を無作為に10例ずつの5つのグループに分け，各グループごとに造影前の肝臓全体の撮影後に，造影剤注入量を1.4ml/kg(体重)とし，注入速度は3ml/秒で投与し，JETT scanを用いて，造影剤投与開始から60秒，90秒，120秒，150秒，180秒後より1回の呼吸停止下で肝臓全体の撮影を行った．なお，各グループの平均体重に有意差は認められなかった．造影前後の肝門部レベルでの肝実質，大動脈，下大静脈，肝静脈，門脈にてROIを設定してCT値の測定を行い，造影効果を比較した．

Enhancement Ratio(造影効果比)は(造影後CT値－造影前

Table 1　Case record form used for survey

a) Criteria of image quality evaluation used in the observer test

3 : excellent	Best quality of liver enhancement for diagnosis
2 : good	Good quality slightly inferior to "excellent"
1 : fair	Slight enhancement but diagnosis possible
0 : poor	Insufficient for diagnosis

b) Evaluation of intrahepatic vessels enhancement

3 : The third-order branches are demonstrated
2 : The second-order branches are demonstrated
1 : Only the main or first branches are demonstrated
0 : Vessels can not be seen

CT値)／造影前CT値として平均値を求めた．また，実際の計測時間は撮影開始時間より数秒遅れることになるが，造影効果の評価には，肝門部レベルを肝全体の造影の平均を表すと考えて肝実質および肝内血管のCT値はいずれも肝門部の左右門脈枝の合流部レベルにて計測を行った．肝静脈は肝門部において描出された右または中肝静脈で計測を行っている．造影不良で肝実質と肝内血管が等吸収で区別できない場合は，肝実質と同じCT値とした．また，視覚的評価として，放射線科専門医２名により肝臓の造影効果，肝静脈と門脈の血管の同定能について，Table 1a, bに示すような判定基準によって，0から3点までのスコア表示を行い，その平均値を求めて評価を行った．

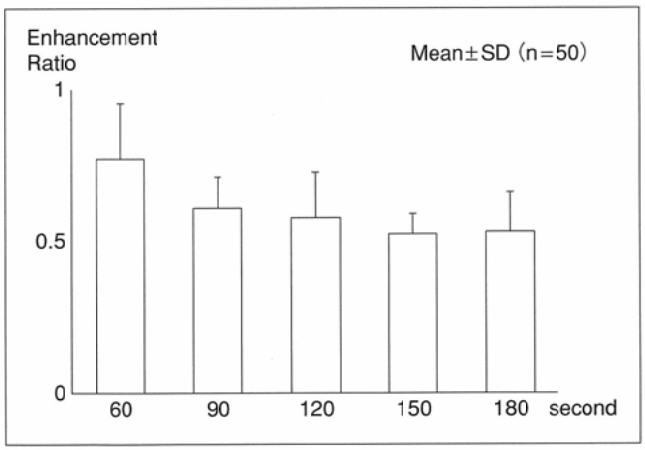

Fig.1　Graph of mean liver enhancement for each time

2．至適造影剤量の検討

対象は1)と同様にスクリーニング目的にて上腹部の造影CTを行った男女40例である．

無作為に10例ずつの４つのグループに分け，造影前の肝臓全体の撮影後に，造影剤注入量を1.0，1.2，1.4および1.6ml/kg(体重)の４通りを設定し，注入速度は3ml/秒で投与し，JETT scanを用い造影剤投与開始90秒後よりの撮影を行った．なお，各グループの平均体重に有意差は認められなかった．1)と同様に造影前後の肝門部レベルでの肝実質，大動脈，下大静脈，肝静脈，門脈のCT値の測定を行い，造影効果の比較を行った．また視覚的評価も同様に行った．なお，いずれの画像もそれぞれの最も良好と考えられるウィンドウ幅，ウィンドウレベルにて比較している．

結　　果

1．至適撮影時間(後期相)の検討結果

a)肝門部における各部位の造影効果(Fig.1, Table 2)

肝実質，大動脈，下大静脈，肝静脈，門脈の造影効果は

Table 2　Mean vessels enhancement ratio for each time

Time (second)	Enhancement ratio (Mean±SD)			
	Aorta	IVC	Hepatic vein	Portal vein
60	2.91±0.38	1.95±0.55	2.32±0.50	2.55±0.40
90	2.19±0.30	1.73±0.43	1.90±0.42	1.74±0.19
120	2.00±0.52	1.59±0.13	1.66±0.32	1.94±0.38
150	1.70±0.40	1.51±0.38	1.40±0.37	1.86±0.42
180	1.76±0.33	1.50±0.21	1.47±0.46	1.70±0.35

* IVC=Inferior Vena Cava

いずれも60秒で最も高かった．特に肝実質と大動脈では60秒後は他と比べて有意に高い造影効果が得られていた($p < 0.05$)．時間経過とともに造影効果は低下してくるが，180秒後では低下傾向はやや緩徐となり，再上昇の見られる場合もあった．しかし，下大静脈では他部位と比較し，時間経過による造影効果の差は少なかった．

b)肝臓と肝内血管の視覚的造影評価

肝臓の視覚的造影効果は60秒後が最も高く2.9±0.3(平均±SD)であったが，90秒後も2.8±0.4で，ほとんど差は認められなかった．それ以後の時間では明らかに造影効果の評価は低下していた．肝内門脈，肝静脈の同定能も，60秒後が3と2.8±0.4で90秒後が2.8±0.4と3であり，ほとんど差は認められなかった．それ以後は明らかに低下していた．

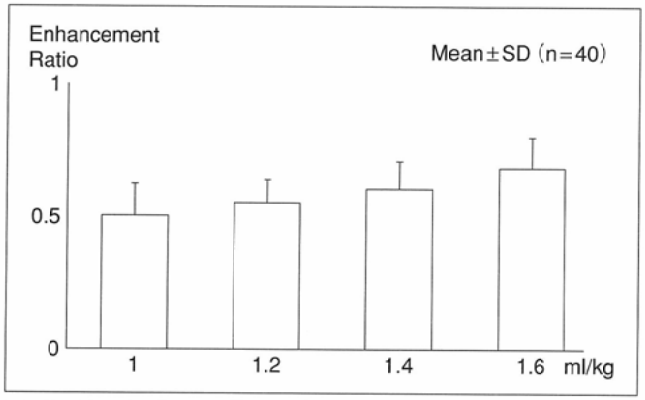

Fig.2　Graph of mean liver enhancement for each volume

Table 3　Mean vessels enhancement ratio for each volume

Volume (ml/kg)	Enhancement ratio (Mean±SD)			
	Aorta	IVC	Hepatic vein	Portal vein
1.0	1.76±0.29	1.62±0.40	1.63±0.28	1.57±0.37
1.2	1.89±0.24	1.62±0.27	1.73±0.40	2.07±0.35
1.4	2.25±0.39	1.73±0.43	1.89±0.42	2.00±0.33
1.6	2.45±0.46	1.84±0.40	1.87±0.31	2.39±0.35

* IVC=Inferior Vena Cava

2．至適造影剤量の検討結果

a)肝門部における各部位の造影効果(Fig.2, Table3)

90秒後の撮影では，いずれの部位も造影剤量が多いほど高い造影効果が得られていた．しかし1.4と1.6ml/kgでは肝実質の造影効果には有意差は認められなかった．血管系でも同様に1.4と1.6ml/kgでは造影効果に有意差は認められなかった．

b)肝臓と肝内血管の視覚的造影評価

視覚的な評価でも造影剤量が多いほど評価は高くなっていったが(Fig.3, 4)，1.4ml/kgでは肝実質の評価が2.8±0.4(平均±SD)で肝内門脈は2.8±0.4，肝静脈は3であり，1.6ml/kgでは肝実質の評価が2.7±0.5で肝内門脈は2.8±0.4，肝静脈は3であり肝臓の造影効果と血管の同定能にはほとんど差は認められなかった．

考　　察

近年らせん走査型スキャンが普及したことにより容易に1回の呼吸停止下での肝臓全体のdynamic studyが行われる

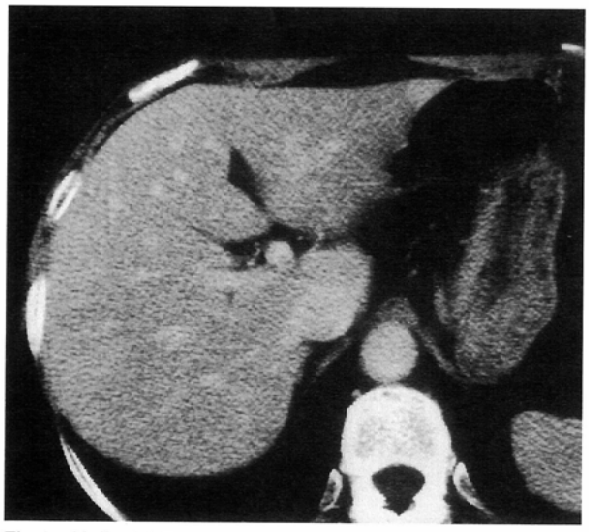

Fig.3　Helical CT image of the liver shows poorly enhanced vessels and liver parenchyma. Patient received a volume of 1.0ml/kg of contrast medium.

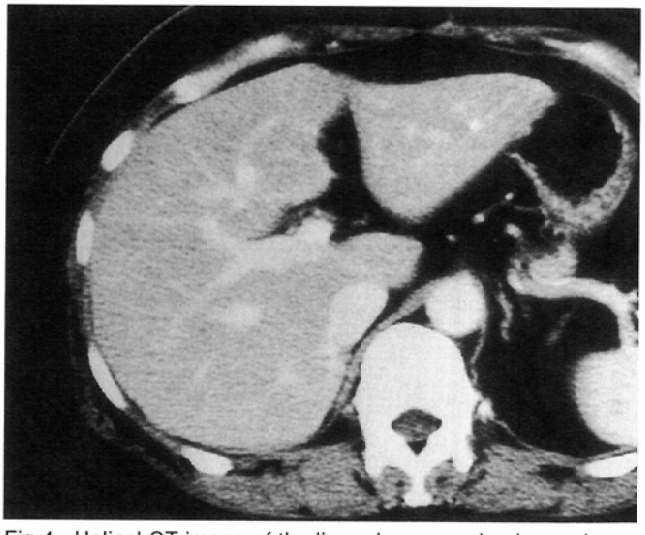

Fig.4　Helical CT image of the liver shows good enhanced vessels and liver parenchyma. Patient received a volume of 1.6ml/kg of contrast medium.

ようになっている[1)-4)]．肝臓の病変，特に腫瘤性病変の検索において，形態の描出とともに経時的な血行動態の変化を加えることにより，その診断能が格段に向上することについては多くの報告がみられている[5)-8)]．しかしながら，撮影方法や造影剤投与方法は各施設にて独自に設定されているのが現状である[9)]．造影剤注入速度は本邦のほとんどの施設では2ml/秒または3ml/秒で行われているが[10)-13)]，早期の動脈相が最も効果的なのは，なるべく短時間に一定量の造影剤を注入することであり，この場合は3ml/秒の方が有用と思われる．太いG針を用いれば，4-5ml/秒での高速注入も可能であるが，造影剤の血管外漏出の危険性が高くなること，動脈相に相当する時期が少なくなる[14)]などの可能性がある．このため，今回は全例3ml/秒にて造影剤を注入した．造影剤投与後の撮影時期に関しては造影早期の動脈相はいずれの報告でも投与開始後30秒前後から撮影が行われており大きな違いはない[15)-17)]．しかし個人差も大きく，肝細胞癌スクリーニングなどの場合にはもっと細かい適切なタイミングが必要とも思われる．後期の撮影開始時期は各施設にてさまざまである．これは，早期の動脈相は，腫瘍が存在する場合，腫瘍への動脈血流の関与をみる目的で撮影されるのに比べて，後期相は腫瘍の造影効果の変化とともに肝実質の造影効果，門脈などの肝内血管の造影効果などの評価も加わるため，これらのどの造影効果に重点をおくかにより撮影時期は変化してくる．われわれは造影剤投与60，90，120，150，180秒後の撮影を施行し，後期相の撮影開始時期についての検討を行った．肝臓の造影効果は造影剤を3ml/秒で注入した場合，投与70-80秒後付近でピークに達し最も造影効果は高くなるといわれているが[18)，19)]，今回の計測でもやはり肝実質は60秒後よりの撮影で肝門部は数秒後の撮影時間となり最も造影効果は高かった．同様に血管系も大動脈，門脈，肝静脈いずれも60秒後の撮影で最も造影効果が高い傾向にあり，動脈系とともに静脈系も60秒ですでに造影効果が最も高い状態となっていることがわかる．視覚的評価でも60秒での撮影開始が最も肝実質の造影効果は高く，また肝内血管の同定も高い結果が得られた．肝実質，肝内血管の造影効果，同定能だけを考慮すれば60秒からの撮影が最も有用と考えられた．しかし，60秒後の撮影では大動脈が他の撮影時間に比べて有意に高い造影効果が認められており，このことは肝臓においても動脈相の影響がまだ強い状態と考えられた．90秒後では大動脈の造影効果はかなり低下し，他と有意差も認められなくなっていた．動脈相の影響が残っていると思われることからは，スクリーニング検査の後期相として撮影する場合には90秒後の方が適しているのではないかと考えられた．ただ肝腫瘍が存在する場合には，造影によって腫瘍と周囲肝実質との造影効果の差が最も生じる時期はさまざまであり，90秒後より撮影された後期相がすべての肝臓病変に最も至適なタイミングとはいえない場合も考えられる．一般には原発性肝細胞癌では造影剤投与120-140秒前後からの後期の撮影が，腫瘍の造影がwash outされて周囲肝実質より低吸収となり，最も周囲とのコントラストが増し，同定が容易になるとされている[20)]．あるいは門脈血流の関与をみるために門脈相として60秒後より2回目の撮影を行うべきという報告もある[21)]．しかし60秒後よりの撮影は門脈自体の描出は良好ではあるが，まだ動脈相の影響を強く受けていることを考慮しておかねばならない．すなわち肝細胞癌などでは，この時期ではまだ造影効果が持続し，wash outされない可能性がある．また肝内胆管癌や血管腫は腫瘍が徐々に造影されるためさらに遅い180秒やあるいは300秒以降の時期の撮影が有用ともいわれている[22)-24)]．

高速撮影により適切な造影効果が持続した状態での短時間での撮影が可能となった現在，造影剤も以前のように点滴で投与することは少なくなり，自動注入器を用いて投与速度や投与量を，目的とする部位，病変により設定を変化させて投与されるようになってきている．腹部，特に肝臓のdynamic studyにおいても使用する造影剤量は各施設でさまざまであるが，短時間での検査が可能となっていることからは必要以上の過剰な投与は避け有効な造影効果の得られる最低量を投与すべきと考えられる[25)-27)]．しかし実際にはむしろ使用量は増加傾向にある．造影効果には各々被験者の体格，循環動態，腎機能などが影響するが，最も影響があるのは体格(体重)と考えられ，また容易に指標とすることができる．体重に見合った造影剤量を求めることは各被験者にあわせた適切な量の投与がある程度可能になると思われた．今回のわれわれの検討では体重あたりの量では，当然のことながら最も使用量が多い1.6ml/kgが肝実質，肝内血管ともに造影効果は高い傾向にあった．今回の検討では1.4ml/kgとの間には有意差は認められていなかったが，これは症例数が少ないためとも思われ，肝実質の造影効果は造影剤量に相関すると考えられる．しかしながら視覚的な判定では両者にはほとんど差は認められなかった．それより少ない量では造影効果はいずれも低い傾向にあった．従って診断が十分可能となる必要最低量としては体重あたり1.4ml/kgと考えられた．

今回の検討では，スクリーニング検査における全肝dynamic studyにおいて，造影剤投与を自動注入器を用いて，3ml/秒で行う場合には，造影剤量は診断に必要な最低量として1.4ml/kgを標準とし，撮影時間は30秒前後からの早期相とともに後期相としては90秒からの撮影が最も有用であると考えられた．しかし肝腫瘍が存在する場合には，その腫瘍の血流動態を考えて，後期相の撮影時間は可変または追加すべきで，造影剤量も適宜変更すべきと思われた．

結　　語

(1)らせん走査型スキャンを用いた全肝dynamic studyにおける至適撮影時間，造影剤量の検討を行った．

(2)至適撮影時間は造影剤投与後60秒よりの撮影が造影効果は最も高かったが，動脈相の影響が強いと考えられ，90秒後の撮影でも造影効果は十分高い結果が得られていた．

(3)造影剤量については体重(kg)の1.6倍量と1.4倍量には明らかな造影効果の差は認めらなかった．
(4)スクリーニング検査における肝臓のdynamic study では造影剤を3ml/秒で投与する場合，造影剤総量は診断に必要な最低量として体重(kg)の1.4倍量を標準とし，後期相としての撮影時期は投与90秒後からの撮影が最も効果的な検査が可能になると考えられた．

文　献

1) Kalender WA, Seissler W, Diplphys EK, et al : Spiral volumetric CT with single-breath-hold technique, continuous transport, and continuous scanner rotation. Radiology 176 : 181-183, 1990
2) 市川太郎，森山紀之，高安賢一，他：Helical scanning CTの上腹部への臨床応用．日本医放会誌　51：942-949, 1991
3) Freeny PC, Nghiem HV, Winter TC : Helical CT during arterial portgraphy : optimization of contrast enhancement and scanning parameters. Radiology 194 : 83-90, 1995
4) Tomiak MM, Foley WD, Jacobson DR : Variable-mode helical CT : imaging protocols. AJR 164 : 1525-1531, 1995
5) 井筒　睦，小林成司，奥田茂男，他：全肝incremental dynamic CT－肝細胞癌の診断における有用性－．画像診断 13：1170-1177, 1993
6) Kihara Y, Tamura S, Yuki Y, et al : Optimal timing for delineation of hepatocellular carcinoma in dynamic CT. J Comput Assist Tomogr 17(5) : 719-722, 1993
7) Stevens WR, Johnson CD, Stephens DH, et al : CT findings in hepatocellular carcinoma: correlation of tumor characteristics with causative factors, tumor, size, and histologic tumor grade. Radiology 191 : 531-537, 1994
8) Ohashi I, Hanafusa K, Yoshida T: Small hepatocellular carcinomas: two-phase dynamic incremental CT in detection and evaluation. Radiology 189 : 851-855, 1993
9) Heiken JP, Brink JA, McClennan BL, et al : Dynamic contrast-enhanced CT of the liver: comparison of contrast medium injection rates and uniphasic and biphasic injection protocols. Radiology 187 : 327-331, 1993
10) 片山信仁，月岡健雄，大石卓爾，他：Double phase helical CTの肝細胞癌への応用．画像診断 14：697-708, 1994
11) Chambers TP, Baron RL, Lush RM, et al : Hepatic CT enhancement: a method to demonstrate reproducibility. Radiology 188 : 627-631, 1993
12) Silverman PM, O'Malley J, Tefft MC, et al : Conspicuity of hepatic metastases on helical CT : effect of different time delays between contrast administration and scanning. AJR 164 : 619-623, 1995
13) Chambers TP, Baron RL, Lush RM, et al : Hepatic CT enhancement part II . Alterations in contrast material volume and rate of injection within the same patients. Radiology 193 : 518-522, 1994
14) 荒井文敬，松井　修：診断手技のコツ 肝・胆(1)．画像診断 12：576-579, 1992
15) Hollett MD, Jeffrey RB, Nino-Murcia M, et al : Dual-phase helical CT of the liver : value of arterial phase scans in the detection of small (≧1.5cm) malignant hepatic neoplasms. AJR 164 : 879-884, 1995
16) 市川太郎，森山紀之，高安賢一，他：肝細胞癌の診断におけるhelical scanning CTの有用性．臨床放射線　37：649-654, 1992
17) 松岡利幸,福田晴彦,鳥居顕二，他：ヘリカルCTにおけるシリンジ型造影剤の使用経験，腹部腫瘤性病変に対する急速注入法およびCTアンジオグラフィー．映像情報　26：935-941, 1994
18) Baron R L : Understanding and optimizing use of contrast material for CT of the liver. AJR 163 : 323-331, 1994
19) 内田政史，西村　浩，早渕尚文，他：Iomeprol 300を用いた全肝Dynamic studyについての臨床経験．映像情報 27：1329-1332, 1995
20) 内田政史，隈部　力，枝光　理，他：全肝incremental dynamic CTによる小型肝細胞癌描出，診断の検討．臨床放射線 38：663-668, 1993
21) 市川太郎，隈崎達夫，小林尚志，他：腹部領域におけるヘリカルCTの検査法特にアンギオCTについて．映像情報 27：925-928, 1995
22) Honda H, Matsuura Y, Onitsuka H, et al : Differential diagnosis of hepatic tumors (hepatoma, hemangioma,and metastasis) with CT : value of two-phase incremental imaging. AJR 159 : 735-740, 1992
23) Yoshikawa J, Matsui O, Kadoya M, et al : Delayed enhancement of fibrotic areas in hepatic masses : CT-pathologic correlation. J Comput Assist Tomogr 16 : 206-211, 1992
24) Honda H, Onitsuka H, Yasumori K, et al : Intrahepatic peripheral cholangiocarcinoma: two-phased dynamic incremental CT and pathologic correlation. J Comput Assist Tomogr 17 : 397-402, 1993
25) Bree RL, Parisky YR, Bernardino, et al : Cost-effective use of low-osmolality contrast media for CT of the liver : evaluation of liver enhancement provided by various dose of iohexol. AJR 163 : 579-583, 1994
26) Small WC, Nelson RC, Bernardino ME, et al : Contrast-enhanced spiral CT of the liver : effect of different amounts and injection rates of contrast material on early contrast enhancement. AJR 163 : 87-92, 1994
27) Chambers TP, Baron RL, Lush RM, et al : Hepatic CT enhancement part I. Alterations in the volume of contrast material within the same patients. Radiology 193 : 513-517, 1994