The University of Osaka
Institutional Knowledge Archive

Title	MRアンギオグラフィーによる肝A-P shuntの検出
Author(s)	高橋, 健; 佐藤, 修; 成瀬, 昭二 他
Citation	日本医学放射線学会雑誌. 1991, 51(2), p. 185-187
Version Type	VoR
URL	https://hdl.handle.net/11094/16537
rights	
Note	

The University of Osaka Institutional Knowledge Archive : OUKA

https://ir.library.osaka-u.ac.jp/

The University of Osaka

日本医放会誌：51（2），185—187，1991（平3）

研究速報

MRアンギオグラフィーによる肝A-P shuntの検出

京都府立医科大学放射線医学教室
＊京都府立医科大学第一内科
高橋　健　佐藤　修　成瀬　昭二　牛嶋　陽
中村　敏行　山田　恵　古谷　誠一　建井　努
山下　正人　村上　晃一　飯沼　昌二＊

（平成2年10月17日受付）
（平成2年12月10日最終原稿受付）

Detection of A-P Shunt by MR Angiography

Takeshi Takahashi, Osamu Sato, Shouji Naruse, You Ushijima, Toshiyuki Nakamura, Kei Yamada, Seiichi Furuya, Tsutomu Tatei, Masato Yamashita, Kouichi Murakami and Shouji Iinuma*
Department of Radiology, Kyoto Prefectural University of Medicine
*Department of First Internal Medicine, Kyoto Prefectural University of Medicine

Research Code No. : 514.9, 209.2

Key Words : MR imaging, Angiography, Presaturation, Hepatocellular carcinoma

Magnetic Resonance Angiography using a time-of-flight method was performed on two cases with arterial-portal shunting (A-P shunt). Each case was examined both with and without presaturation applied above the diaphragms. Signal intensity in the portal vein on these cases decreased with presaturation. This presaturation normaly eliminates signal from inflowing spins in the artery but never effect on that in portal vein. Therefore the decrease of signal intensity in the portal vein with presaturation indicates the arterial inflow to the portal vein.

はじめに

MRアンギオグラフィー（以下MRA）は，造影剤を用いる事なしに血管を描出できる検査として注目を集めている．しかし，MRAの腹部への応用は，いまだ技術的な報告が中心であり臨床利用に関する報告が少ない．今回我々は，肝細胞癌によるA-P shuntの存在をMRAで確認できた症例を経験したので，その方法を報告する．

対象および方法

対象はA-P shuntの存在が通常の血管造影検査で確認された肝細胞癌2例である．1例では，門脈右1次分枝内に腫瘍塞栓も認められた．

撮影は2D-Time-of-Flight法[1]を呼吸停止のもとに施行し，得られた画像はMaximum Intensity Projection法（MIP）[2]で再構成した．撮影パラメーターはFLASH 30/8/30（TR/TE/flip angle）とした．使用した機種は，Magneton H15（Siemens社）である．

それぞれの症例に対しpresaturationを使用しないMRA（以下routine-MRA）と横隔膜の直上にpresaturation（SAT）をかけたMRA（以下SAT-MRA）を施行し，描出された動脈，静脈，門脈を比較した．SATにより上腹部の動脈からの信号が消去され，通常は静脈と門脈の信号が残存

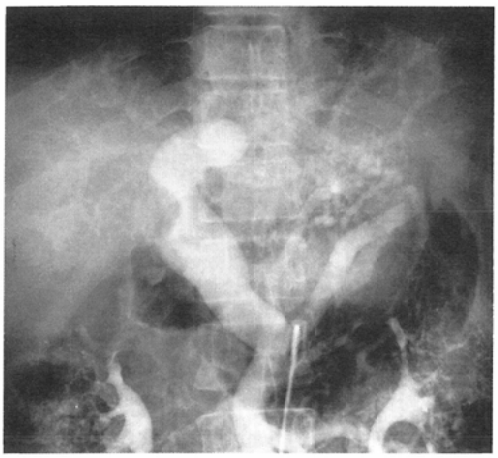

a

b

c

Fig. 1 A case with tumor thrombus in the portal vein and A-P shunt. a) Portography and b) MRA without SAT showed tumor thrombus in the first right branch. c) With SAT of arterial flow, the signal from artery was eliminated and the signal intensity of the tumor thrombus decreased.

する．routine-MRAとSAT-MRAではpresaturationの有無以外は，スキャンパラメーター，スライス厚，撮影範囲などは全て同じにした．

結　果

SAT-MRAでは動脈からの信号の消去のみでなく，1例ではA-P shuntの存在する部位の門脈枝の描出不良が，他の例では門脈内腫瘍塞栓の部位からの信号の低下が認められた（Fig. 1）．今回与えたpresaturationは動脈血にしか影響しないはずであり，門脈の信号が低下した事は，動脈血が門脈に直接流入している事のMRAでの所見と判断された．

考　察

Time-of-Flight法では撮影スライスに流入してくる血流が高信号になるという「流入効果」を利用して血流を高信号に描出している．そこで，流入してくる血流の上流にpresaturationを与える事により特定の血流からの信号を消去する事ができる[3]．

今回，肝細胞癌に伴い動脈血が門脈に直接流れ込んでいる（A-P shuntのある）2症例では，SAT-MRAで門脈が低信号に描出された．routine-MRAとSAT-MRAの違いは，動脈血へのpresaturationの有無だけであり，つまり，動脈血からの信号の有無だけである．ゆえに，SAT-MRAで門脈が低信号に描出されたのは，動脈血が門脈に直接流入していることのMRAでの所見と考えられた．

肝細胞癌における，A-P shunt の存在の有無は，治療方針および予後推測の指標として重要である．今回我々の考案した方法は多くの MR 装置で応用可能と思われ，非侵襲的に A-P shunt の有無を知り得る方法として有効と思われる．また，簡便に施行できる方法として TAE 後の効果判定等にも利用できる可能性がある．

文　献

1) Gullberg GT, Wehrli FW, Shimakawa A, et al : MR vascular imaging with a fast gradient refocusing pulse sequence and reformatted images from transaxial sections. Radiology 165 : 241—246, 1987

2) Laub GA, Kaiser WA : MR angiography with gradient motion reforcusing. J Comput Assist Tomogr 12 : 377—382, 1988

3) Edelman RR, Wentz KU, Mattle H, et al : Projection arteriography and venography : Initial clinical results with MR. Radiology 172 : 351—357, 1989