The University of Osaka
Institutional Knowledge Archive

Title	上腸間膜静脈および門脈本幹の閉塞に基づくPorto-portal shuntの検討
Author(s)	加登, 真里子; 清水, 博志; 内村, 文昭 他
Citation	日本医学放射線学会雑誌. 1983, 43(7), p. 885-892
Version Type	VoR
URL	https://hdl.handle.net/11094/16597
rights	
Note	

The University of Osaka Institutional Knowledge Archive : OUKA

https://ir.library.osaka-u.ac.jp/

The University of Osaka

上腸間膜静脈および門脈本幹の閉塞に基づく Porto-portal shunt の検討

山形大学医学部放射線医学講座
加登真里子　清水　博志　内村　文昭
細矢　貴亮　山口　昂一

（昭和57年9月13日受付）
（昭和57年10月21日最終原稿受付）

Angiographic Study of the Porto-Portal Shunt in the Superior Meseteric Vein and/or Portal Vein Occlusion

Mariko Kato, Hiroshi Shimizu, Fumiaki Uchimura,
Takaaki Hosoya and Kohichi Yamaguchi
Department of Radiology, Yamagata University School of Medicine

Research Cord No.: *508.4*

Key Words: *Angiography, Porto-portal shunt, Portal vein occlusion, Superior mesenteric vein occlusion*

Porto-portal shunts were analysed angiographically in 9 patients with the superior mesenteric and/or portal vein occlusion. Based on our angiographic observation and anatomical consideration, we classified the porto-portal shunts into 6 pathways as follows.

1) The pathway through the inferior pancreaticoduodenal vein to the superior pancreaticoduodenal vein along the head of the pancreas.

2) The pathway via the epicholedochal venous plexus along the bile duct.

3) The pathway through the inferior pancreaticoduodenal vein via the superior pancreaticoduodenal vein to the epicholedochal venous plexus along the head of the pancreas and the bile duct.

4) The pathway through the right gastroepiploic vein to the left gastroepiploic vein along the greater curvature of the stomach or through the omental vein.

5) The pathway through the short gastric vein to the coronary vein along the lesser curvature of the stomach.

6) The pathway through the transverse colic vein to the phrenicocolic venous plexus along the phrenicocolic ligament. The name of the phrenicocolic venous plexus was proposed by authers.

1. 目　的

脾静脈閉塞における porto-portal shunt については既に数多くの報告があるが，上腸間膜静脈および門脈本幹の閉塞に基づく porto-portal shunt についての報告は少ない．

今日，門脈再建術が進歩し，従来は切除不能と考えられた症例でも根治手術の対象となるようになり，術前に門脈病変の範囲や程度などをより詳細に把握することが要求されるようになってきている．

本研究の目的は，血管造影像を検討することにより，上腸間膜静脈および門脈本幹の閉塞に基づ

Table 1 Summary of 9 cases

CASE No.	1	2	3	4	5	6	7	8	9
AGE・SEX	63・♂	61・♂	59・♀	52・♀	68・♂	73・♂	46・♂	58・♀	80・♀
CLINICAL DIAGNOSIS	HEPATOMA	GASTRIC CARCINOMA (ANTRUM)	PORTAL VEIN THROMBOSIS (PANCREATITIS)	PORTAL VEIN THROMBOSIS (UNKNOWN ETIOLOGY)	PANCREATIC CYSTADENOMA	PANCREATIC CARCINOMA (ENTIRE)	PANCREATIC CARCINOMA (HEAD & BODY)	PANCREATIC CARCINOMA (HEAD & BODY)	PANCREATIC CARCINOMA (HEAD)
SCHEMA									
BLOCK ; DEGREE	COMPLETE	COMPLETE	COMPLETE	COMPLETE	SEVERE STENOSIS	COMPLETE	COMPLETE	SEVERE STENOSIS	SEVERE STENOSIS
PORTO-PORTAL SHUNT	• EPICHOLEDOCHAL V. P.	• EPICHOLEDOCHAL V. P.	• PANCREATICODUODENAL ~ EPICHOLEDOCHAL V. P.	• PANCREATICODUODENAL ~ EPICHOLEDOCHAL V. P.	• PANCREATICODUODENAL ~ EPICHOLEDOCHAL V. P.	• PANCREATICODUODENAL ~ EPICHOLEDOCHAL V. P. • PANCREATIC ARCADE • CHOLECYSTIC V.	• PANCREATIC ARCADE • GASTROEPIPLOIC V. • SHORT GASTRIC ~ CORONARY V.	• PANCREATIC ARCADE • GASTROEPIPLOIC V.	• PANCREATICODUODENAL ~ EPICHOLEDOCHAL V. P. • PANCREATIC ARCADE • GASTROEPIPLOIC V. • PHRENICOCOLIC VENOUS PLEXUS

* make reference to Fig. 5

くporto-portal shuntの経路を明らかにすることである．

尚，脾静脈のみの閉塞に基づくporto-portal shuntは既に広く知られており，対象には含めない．

2. 対象と方法

1980年12月から1982年1月までの期間に，山形大学附属病院放射線部にて腹部血管造影を施行し，上腸間膜静脈および門脈本幹に閉塞あるいは高度狭窄がありporto-portal shuntの形成を認めた症例のうち，副行路の解剖学的検討に十分な門脈像を得た9症例を対象とした（Table 1）．

門脈造影方法としては，7例にプロスタグランディンE_1 20μg併用による経上腸間膜動脈門脈造影（以下PGE_1-SMAと略す）を，2例に閉塞バルーンカテーテルによる経上腸間膜動脈門脈造影（以下Balloon-SMAと略す）を施行した．

PGE_1-SMAの場合，毎秒10ml計50mlの注入で76%ウログラフィンを使用し，毎秒1枚を7秒間，2秒に1枚を14秒間，計19秒間の直接立体撮影を行っている．

Balloon-SMAの方法は，別に発表する[1]．

3. 症　例

9症例の内訳を，Table 1に示す．このうち，3例（胃癌，膵のう胞腺癌，膵腺癌）は手術的に確認したが，6例は臨床診断である．

代表的な症例を，4例呈示する．

〔症例No. 2〕胃癌，61歳，男

胃前庭部大弯側に不整な周提隆起を伴った陥凹性病変を認め，Borrmann III型の胃癌と診断した．PGE_1-SMAでは，上膵十二指腸静脈開口部より上部で門脈は完全に閉塞し，上膵十二指腸静脈から分枝して門脈の右側をほぼ平行に上行し右肝内門脈枝へと流入するepicholedochal venous plexusを認めた（Fig. 1）．

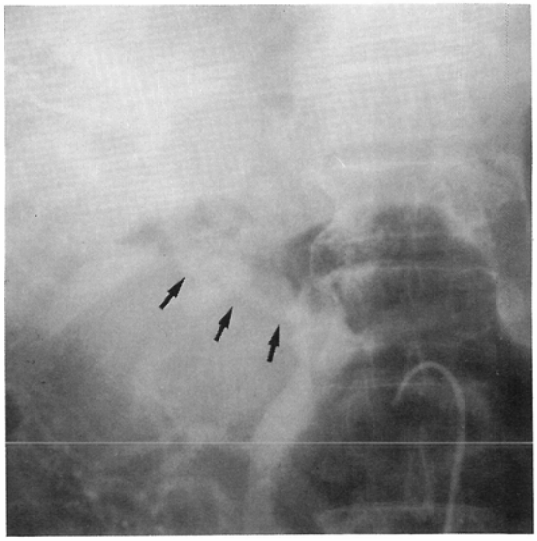

a. PGE_1-SMA.: The portal vein is occluded just above the entry of the superior pancreatico-duodenal vein. Epicholedochal venous plexus bypasses the occlusion (➡).

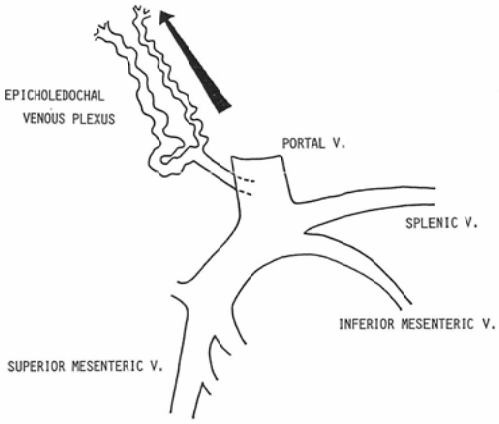

b. Schema of Fig. 1a

Fig. 1　Case No. 2, Gastric cancer (antrum), 61 year-old male.

〔症例No. 3〕膵炎，59歳，女

僧帽弁置換術直後より，尿中アミラーゼ高値，肝障害が出現し膵炎が疑われた．ERCPにて，総胆管の平滑な狭窄性病変と主膵管の拡張を認め膵炎と診断した．PGE_1-SMAでは，脾静脈合流直後に門脈は完全に閉塞し，下膵十二指腸静脈から膵頭部に沿って上行し，上膵十二指腸静脈，さらにepicholedochal venous plexusを介して右肝内門脈枝へと流入するporto-portal shuntを認めた（Fig. 2）．

〔症例No. 7〕膵癌，46歳，男

ERCPで主膵管の断裂があり，腹腔動脈造影では総肝動脈，胃十二指腸動脈，上膵十二指腸動脈，背側膵動脈に管径不整を認め，膵頭部から体部に

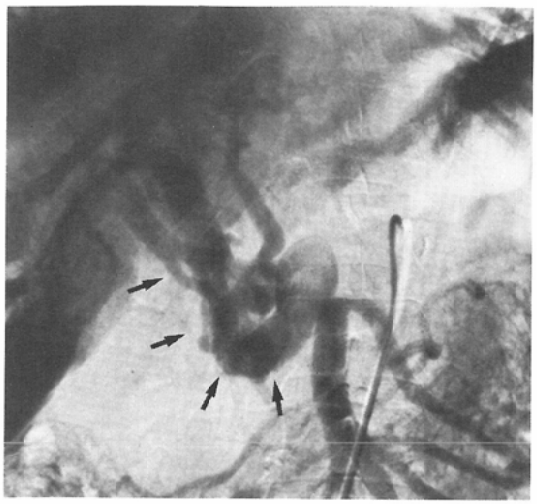

PGE_1-SMA.: The portal vein is occluded just above the splenoportal junction. The contrast media from the superior mesenteric vein bypasses the occlusion through the inferior pancreaticoduodenal vein via the superior pancreaticoduodenal vein to the epicholedochal venous plexus (➞).

Fig. 2　Case No. 3, Pancreatitis, 59 year-old female.

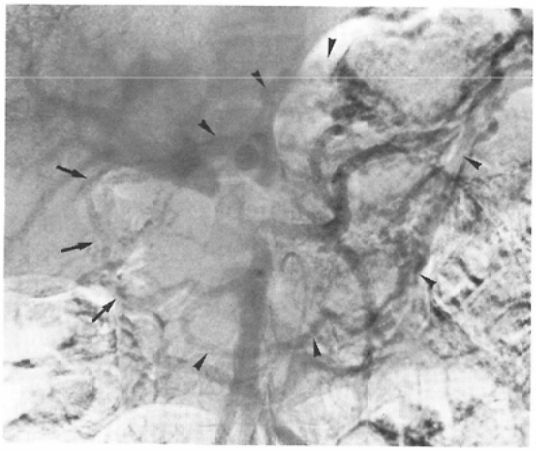

PGE_1-SMA.: The portal vein is occluded between the entry of the superior pancreaticoduodenal vein and the splenoportal junction. The distal superior mesenteric vein is narrowed. The pancreatic arcade bypasses the occlusion (➞). In addition, the collateral pathway through the right gastroepiploic vein to the left gastroepiploic vein and through the short gastric vein to the coronary vein is seen (▶).

Fig. 3　Case No. 7, Pancreatic carcinoma (head & body), 46 year-old male.

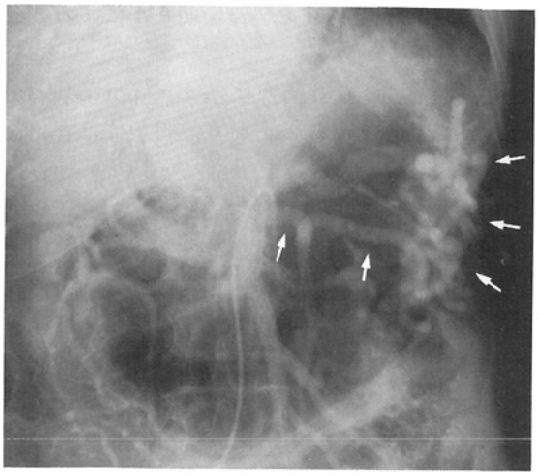

a. Balloon-SMA.: There is a severe stenosis between the entry of the superior pancreaticoduodenal vein and the gastrocolic trunk. The collateral pathway through the transverse colic vein to the phrenicocolic venous plexus is seen (⇨). In addition, the collateral pathways through the pancreatic arcade to the epicholedochal venous plexus, and through the right gastroepiploic vein to the left gastroepiploic vein are seen.

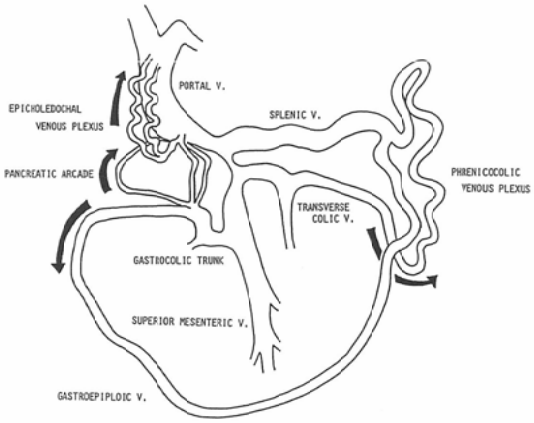

b. Schema of Fig. 4a

Fig. 4　Case No. 9, Pancreatic carcinoma (head), 80 year-old female.

広がる膵癌と診断した．PGE_1-SMA では，上膵十二指腸静脈開口部と脾静脈合流部との間で門脈は完全に閉塞し，下膵十二指腸静脈から上膵十二指腸静脈へと入る所謂 pancreatic arcade の発達を認めた．また，胃大網静脈から脾静脈に入り，さ

らに短胃静脈から胃冠状静脈へと流入する胃に沿う経路も認めた（Fig. 3）.

〔症例 No. 9〕膵癌，80歳，女

腹腔動脈造影にて，前膵十二指腸動脈，後膵十二指腸動脈の断裂を認め膵頭部癌と診断した．Balloon-SMA では，上膵十二指腸静脈開口部と胃結腸静脈幹開口部との間に高度の門脈および上腸間膜静脈の狭窄があり，横行結腸静脈から phrenicocolic ligament に沿う静脈叢を経て脾静脈へと入る経路が特徴的である．pancreatic arcade, epicholedochal venous plexus，胃大網静脈を介する経路も認められた（Fig. 4）.

4. 考　察

従来，上腸間膜静脈および門脈本幹の閉塞に基づく porto-portal shunt は，cavernomatous transformation[2)3)]として一括されてきた．しかし，外科手術が進歩し門脈再建術[4)~6)]が施行されるようになった今日では，術前に門脈閉塞の範囲や周囲の静脈叢の状態を詳しく知ることが重要になってきている．一方，根治手術不能の膵頭部癌に対しては，枯息的に胆のう空腸吻合術などが施行されるが，Table 1 に示したような porto-portal shunt の症例にとって，この手術は大きな危険をはらんでいる．手術操作により porto-portal shunt が結紮されれば，肝血流は急激に減少し急性肝不全に陥いる可能性が高いからである．このような危険を避けるためにも，術前における porto-portal shunt の把握は重要である．

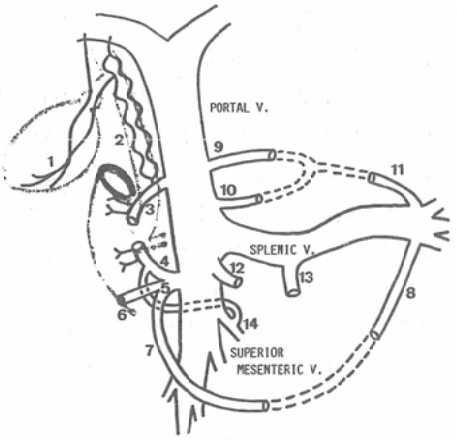

Fig. 5　Normal anatomy of the portal venous system

このためには，門脈系に関する解剖学的基礎知識と，血管造影による明瞭な門脈の描出が必須である．

門脈の解剖については数多くの報告[7)~14)]があるが，門脈主要分枝に関しては Sedgwick & Poulantzas[7)]，膵臓の静脈に関しては Göthlin ら[11)]，胆のう・胆管の静脈に関しては Fahim ら[14)]が，すぐれた報告をしているので，これらの文献を参考に最も一般的と考えられる門脈分枝形態を，Fig. 5 に示す．

胆のう静脈，epicholedochal venous plexus（Fahim ら[14)]の plexus surrounding the extrahepatic bile ducts, Reichardt ら[12)]の choledochal veins と同一であるが，epicholedochal arterial plexus[15)]の同名静脈という意味で，epicholedochal venous plexus とした），上膵十二指腸静脈，下膵十二指腸静脈，横行結腸静脈，空腸静脈第1枝には，ほとんど破格はないが，胃の静脈（左胃静脈，右胃静脈，短胃静脈，右胃大網静脈，左胃大網静脈）には破格が多い．porto-portal shunt を解析する上では，左胃静脈と右胃静脈の破格が若干問題となるが，本質的ではないので両者を一括して胃冠状静脈として扱う．これらの分枝のうち，互いの吻合を介して門脈系に2つの開口を有するものが，porto-portal shunt として発達してくる．

検討対象とした9症例（Table 1）の porto-portal shunt を整理し，次の6経路に大別した（Fig. 6）.

経路1：膵頭部に沿う経路で，上腸間膜静脈から pancreatic arcade を介し門脈本幹へと入る経路（症例 No. 6, 7, 8, 9）.

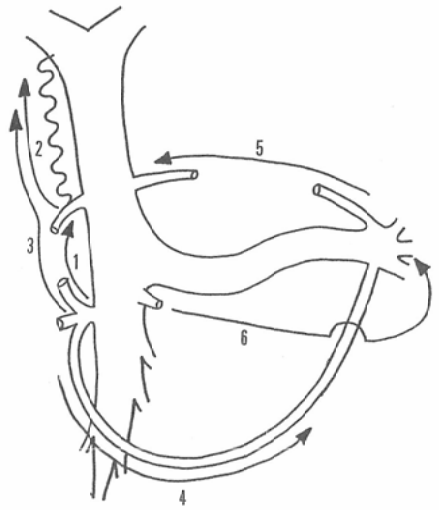

1 PANCREATICODUODENAL V.
2 EPICHOLEDOCHAL VENOUS PLEXUS
3 PANCREATICODUODENAL V. ~ EPICHOLEDOCHAL VENOUS PLEXUS
4 GASTROEPIPLOIC V.
5 SHORT GASTRIC V. ~ CORONARY V.
6 PHRENICOCOLIC VENOUS PLEXUS

Fig. 6 Six types of the porto-portal shunts associated with the occlusion of the superior mesenteric vein and/or portal vein.

経路2：胆管に沿う経路で，門脈本幹からepicholedochal venous plexusを介し右肝内門脈枝へと入る経路（症例No. 1, 2).

経路3：膵頭部から胆管に沿う経路で，上腸間膜静脈からpancreatic arcade，さらにepicholedochal venous plexusを介し右肝内門脈枝へと入る経路（症例No. 3, 4, 5, 6, 9).

経路4：胃の大弯に沿う経路で，上腸間膜静脈から胃大網静脈あるいは大網静脈を介し脾静脈へと入る経路（症例No. 7, 8, 9).

経路5：胃の小弯に沿う経路で，脾静脈から短胃静脈，さらに胃冠状静脈を介し門脈本幹へと入る経路（症例No. 7).

経路6：phrenicocolic ligamentに沿う経路で，上腸間膜静脈から横行結腸静脈に入りphrenicocolic venous plexusを経て脾静脈へと入る経路（症例No. 9).

phrenicocolic ligamentに沿う静脈叢については調べた限り記載がなく，phrenicocolic venous plexusと命名した．

どの経路が発達するかは，門脈の閉塞部位と密接に関連しており，門脈の右側に入る経路と左側に入る経路とに分けて考えると理解しやすい．

右側に入る経路には，膵頭部・胆管に沿う経路が属する．上膵十二指腸静脈より上部の閉塞ではepicholedochal venous plexus（経路2）が，上膵十二指腸静脈を含む閉塞ではpancreatic arcadeからepicholedochal venous plexus（経路3）が，上膵十二指腸静脈と下膵十二指腸静脈との間の閉塞ではpancreatic arcade（経路1）およびpancreatic arcadeからepicholedochal venous plexus（経路3）が発達する．門脈本幹から上腸間膜静脈の広範な閉塞では，空腸静脈第1枝と下膵十二指腸静脈との吻合を介してpancreatic arcadeからepicholedochal venous plexusを経て右肝内門脈枝へと入る経路が発達する．この経路は，ここに示した9症例にはなかったが，Reuterの成書[2]に記載されている．

原発性肝癌の門脈内腫瘍塞栓例では上膵十二指腸静脈より上部で閉塞を来たし経路2が発達することが多く，膵頭部癌例では上膵十二指腸静脈と下膵十二指腸静脈との間で閉塞を来たし経路1および経路3が発達することが多い．膵頭部癌では，膵十二指腸静脈は容易に閉塞されると予想されるが，豊富な吻合があるために，いづれかは残り副行路を形成するものと思われる．

左側に入る経路には，脾静脈と胃冠状静脈が含まれる．胃冠状静脈を含みこれより上部の門脈本幹閉塞では通常左側の経路は発達しない．しかし，胃冠状静脈が左肝内門脈枝へ直接入る合流異常例[16]での門脈本幹閉塞の場合には，脾静脈から短胃静脈，胃冠状静脈を介し左肝内門脈枝へと入る経路が期待される．いまだ，このような副行路の報告はない．胃冠状静脈と横行結腸静脈との間の閉塞では，脾静脈に向かう経路として胃大網静脈あるいは大網静脈（経路4）または横行結腸静脈からphrenicocolic venous plexus（経路6）が発達し，脾静脈閉塞の有無により，短胃静脈から胃冠状静脈（経路5）か脾静脈を経て門脈本幹へと入る．さらに閉塞が横行結腸静脈まで及べば，脾

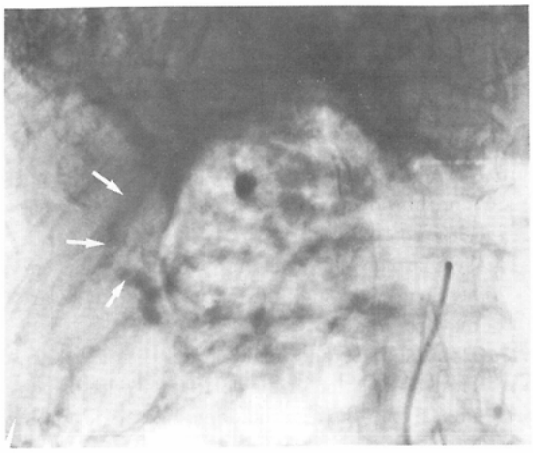

Fig. 7 Case No. 6, Pancreatic carcinoma with chronic cholecystitis. The portal vein is occluded between the entry of the superior pancreaticoduodenal vein and the inferior pancreaticoduodenal vein. The pancreatic arcade bypasses the occlusion. In addition, cholecystic vein bypasses the occlusion by the secondary anastomosis with the pancreaticoduodenal vein (⇨).

静脈に向かう経路としては胃大網静脈（経路4）のみが発達する．胃冠状静脈より下部の門脈本幹から上腸間膜静脈の広範な閉塞では，小腸や大腸に沿う腸間膜内の静脈吻合を介して phrenicocolic venous plexus から短胃静脈，胃冠状静脈を経て門脈本幹へと入る経路が期待されるが，経験はない．

胆のう静脈は，cavernomatous transformation を形成する副行路の1つとして記載されることが多い[2)3)]が，正常では他の門脈分枝との吻合に乏しく門脈系に1つの開口を有しているのみで，porto-portal shunt としては発達しにくいと考える．しかし，胆のう炎などで十二指腸や結腸と癒着が生じた場合や胆のう空腸吻合術[17)]などを施行した場合には，それらの二次的吻合を介して門脈系に2つの開口を有することになり，胆のう静脈を介する経路が期待される．自験例では，慢性胆のう炎を合併していた1例(症例 No. 6)で，膵十二指腸静脈との吻合を介し胆のう静脈を経て右肝内門脈枝へと入る経路を認めた（Fig. 7）．

porto-portal shunt を鮮明に描出する方法としては，Balloon-SMA[1)18)]がすぐれている．

5. 結　論

1．上腸間膜静脈から門脈本幹にいたる経路の閉塞に基づく porto-portal shunt の9例を報告した．

2．porto-portal shunt を，次の6経路に大別した．

1）上腸間膜静脈→下膵十二指腸静脈→上膵十二指腸静脈→門脈本幹．

2）門脈本幹→ epicholedochal venous plexus →右肝内門脈枝．

3）上腸間膜静脈→下膵十二指腸静脈→上膵十二指腸静脈→ epicholedochal venous plexus →右肝内門脈枝．

4）上腸間膜静脈→胃大網静脈あるいは大網静脈→脾静脈．

5）脾静脈→短胃静脈→胃冠状静脈→門脈本幹．

6）上腸間膜静脈→横行結腸静脈→ phrenicocolic venous plexus →脾静脈．

phrenicocolic ligament に沿う静脈叢についてはいまだ記載なく，phrenicocolic venous plexus と命名した．

本論文の要旨は，昭和57年7月2日第66回日本医学放射線学会北日本地方会にて発表した．

文　献

1）清水博志，加登真里子，久保田恒，山口昂一：閉塞バルーンカテーテル使用による経上腸間膜動脈門脈造影法の有用性．薬理的経上腸間膜動脈門脈造影法との比較．日本医放会誌，投稿中

2）Reuter, S.R. and Redman, H.C.: Gastrointestinal angiography, 164—315, Saunders Co., Philadelphia, 1977

3）古寺研一，関　達夫，礎部義憲，平松京一：Cavernous transformation of the portal vein の血管像．臨放，25：337—342，1980

4）Fortner, J.G.: Regional resection of cancer of the pancreas. A new surgical approach. Surgery, 73: 307—320, 1973

5）Fortner, J.G., et al.: Regional pancreatectomy. En bloc pancreatic, portal vein and lymph node resection. Ann. Surg., 186: 42—50, 1977

6）Norton, L. and Eiseman, B.: Replacement of portal vein during pancreatectomy for carcinoma. Surgery, 77: 280—284, 1975

7) Sedgwick, C.E. and Poulantzas, J.K.: Portal hypertention, 1—21, Little, Brown Co., Boston, 1967
8) Douglass, B.E., et al.: The anatomy of the portal vein and its tributaries. Surg. Gyn. Obst., 91 : 562—576, 1950
9) Doehner, G.A., et al.: The portal venous system. Its roentgen anatomy. Radiology, 64 : 657—689, 1955
10) Manuel, V.J., et al.: Selective catheterization of the portal vein and its tributaries. Radiology, 114 : 457—460, 1975
11) Göthlin, J., Lunderquist, A. and Tylén, U.: Selective phlebography of the pancreas. Acta Radiol. Diagnosis, 15 : 474—480, 1974
12) Reichardt, W., et al.: Anatomy of the pancreatic veins. A post mortem and clinical phlebographic investigation. Acta Radiol. Diagnosis, 21 : 33—41, 1980
13) Kreider, P.G.: The anatomy of the veins of the gallbladder. Surg. Gyn. Obst., 57 : 475—482, 1933
14) Fahim, R.B., et al.: Carcinoma of the gallbladder. A study of its modes of spread. Ann. Surg., 156 : 114—124, 1962
15) Parke, W., et al.: Blood supply of the common bile duct. Surg. Gyn. Obst., 117 : 47—55, 1963
16) Reichardt, W., et al.: Anomalous venous connection involving the portal system. Cardiovasc. Radiol., 2 : 41—46, 1979
17) Holmlund, D. and Lundström, B.: Extrahepatic obstruction of the portal vein with bleeding from the gallbladder. Acta Radiol. Diagnosis, 18 : 680—684, 1977
18) Phillips, D.A., et al.: Balloon occlusion superior mesenteric arteriography for improved venous opacification. A clinical trial. A.J.R., 138 : 445—449, 1982