Osaka University Knowledge Archive

Title	MRIを用いた慢性関節リウマチ環軸椎垂直性亜脱臼の計測法
Author(s)	金, 成柱; 石橋, 忠司; 齋藤, 春夫 他
Citation	日本医学放射線学会雑誌. 1998, 58(3), p. 94-96
Version Type	VoR
URL	https://hdl.handle.net/11094/16604
rights	
Note	

Osaka University Knowledge Archive : OUKA

https://ir.library.osaka-u.ac.jp/

Osaka University

MRIを用いた慢性関節リウマチ環軸椎垂直性亜脱臼の計測法

金　成柱[1)]　石橋　忠司[1)]　齋藤　春夫[1)]　丸岡　伸[1)]
日向野修一[1)]　佐藤　明弘[1)]　高橋　昭喜[1)]　山田　章吾[1)]
濱　光[2)]　小山　周樹[3)]　三友　紀男[4)]

1)東北大学医学部放射線医学教室　2)東北労災病院放射線科
3)東北厚生年金病院放射線科　4)同リウマチ膠病内科

New Methods for Measuring Atlanto-Axial Vertical Subluxation in Rheumatoid Arthritis by MR Imaging

Sung-Ju Kim[1)], Tadashi Ishibashi[1)], Haruo Saito[1)], Shin Maruoka[1)], Shuichi Higano[1)], Akihiro Sato[1)], Shoki Takahashi[1)], Shogo Yamada[1)], Hikaru Hama[2)], Kaneki Koyama[3)] and Toshio Mitomo[4)]

We proposed two new methods of measuring atlanto-axial vertical dislocation in rheumatoid arthritis by MR imaging. One is the distance from the subdental synchondrosis of the axis to the diameter of the ring of the atlas. The other is the distance from the midpoint of the anteroposterior ends of the inferior margin of the axis to the diameter of the ring of the atlas. Values were also determined by the Ranawat method and the Redlund-Johnell method. There was good correlation between values determined by the new methods and those determined by the Ranawat method and Redlund-Johnell method.

Research Code No. : *505.9*

Key words : *Atlas and axis, Dislocation, Rheumatoid arthritis, MR imaging*

Received Aug. 4, 1997; revision accepted Dec. 10, 1997

1) Department of Radiology, Tohoku University School of Medicine
2) Department of Radiology, Tohoku Rousai Hospital
3) Department of Radiology, Tohoku Kohsei Nenkin Hospital
4) Department of Internal Medicine, Division of Rheumatology, Tohoku Kohsei Nenkin Hospital

はじめに

慢性関節リウマチ(RA)による環軸椎垂直性亜脱臼は脳幹圧迫を来し，生命予後にかかわる重篤な所見であり早期発見，経過観察，外科的手術が必要である[1)-5)]．このため環軸椎垂直性亜脱臼の計測法は多数報告されてきた[6)-10)]．これらの計測法はすべて単純X線を用いたもので，MRIを用いた計測法は報告されていない．RAの頸椎病変におけるMRIの有用性は確立されているが[11)-13)]，環軸椎垂直性亜脱臼の程度の定量化に関する報告は無く，経過観察には単純X線を用いた計測法が必要とされている[4),5)]．著者らは，MRIを用いた環軸椎垂直性亜脱臼の計測法を二つ考案したので報告する．

対象と方法

正常群：頸椎の単純X線側面像およびMRIを撮像した非慢性関節リウマチ患者のうち上位頸椎に異常のなかった症例および正常ボランティア，149例．男性81例，年齢20～82歳(平均±SD，49.1±17.6)．女性68例，年齢18～82歳(47.6±18.7)．

リウマチ群(RA群)：慢性関節リウマチ患者，49例．男性21例，年齢35～75歳(61.7±9.5)．女性57例，年齢38～72歳(59±9.2)．MRIは全例で撮像された．頸椎側面単純X線は正常例の男性群で49例，女性群で31例，RA群の全例で撮像された．

以下に述べる新計測法I，II(新法I，II)とともに環軸椎垂直性亜脱臼の計測法として，現在最も頻用されているRanawat法(R法)[9)]，Redlund-Johnell法(R-J法)[10)]，を計測し，各計測法の平均値，標準偏差を計測した．正常群では測定値相互の相関係数を計算した．さらに平均値-2SDを参考に正常基準値を設定した．

新法Iの計測値：MRI矢状断にて，環椎前後弓の中心を結ぶ線(線X)に歯突起下軟骨結合の中心(点A)から引いた垂線の距離．新法IIの計測値：MRI矢状断にて，線Xに軸椎下縁前後を結んだ線の中点(点B)から引いた垂線の距離．R法の計測値：頸椎単純X線側面像にて，線Xに軸椎の椎弓根陰影

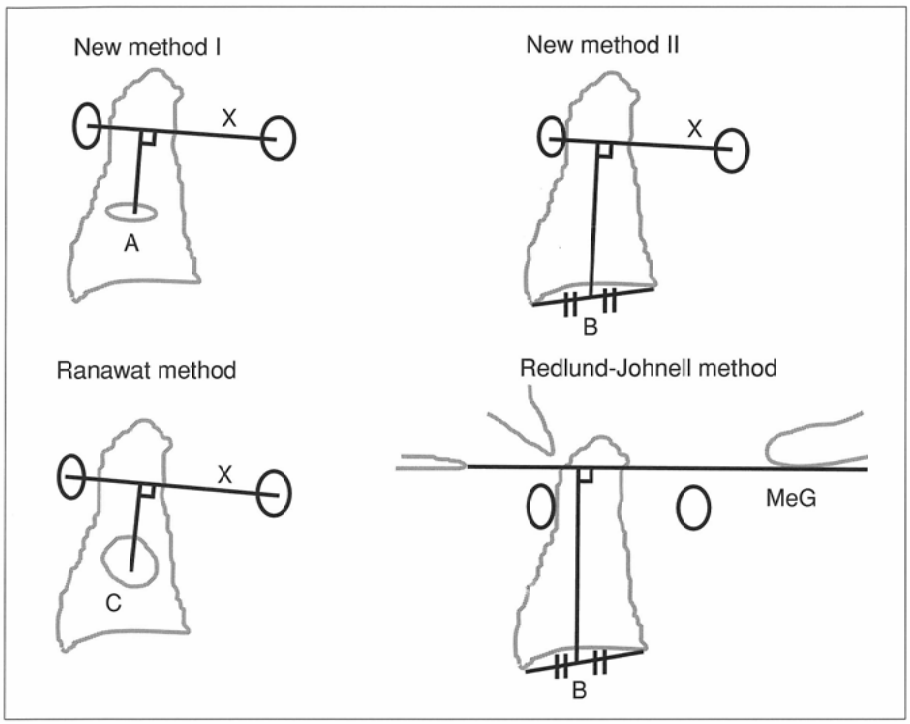

Fig.1　Measurement methods.
A: the midpoint of the subdental synchondrosis.B: the midpoint of the inferior margin of the axis.
C: the midpoint of the pedicle of the axis.X: the diameter of the ring of the atlas.
McG: McGregor's line (palato-occipital line).

中心(点C)から引いた垂線の距離．R-J法の計測値：頸椎単純X線側面像にて，硬口蓋後縁と後頭骨最下点を結ぶMcGregor線に点Bから引いた垂線の距離(Fig.1)．

MRIの計測はMRI付属のワークステーションを用いて計測した．単純X線の計測値はフィルム焦点間距離(1.5～1.8m)による拡大率によって補正した．

結　果

Table 1に各計測値の平均値を示す．正常群とRA群で各計測値間に有意差を認めた($p < 0.05$)．正常群における各計測値間の相関関係を示す(Fig.2)．正常男性では，新法I，IIとR法の相関関係はこれらとR-J法の相関関係よりも高かった．正常群女性では新法I，IIに対し，R法，R-J法の両方とも高い相関関係が認められた．平均値-2SDを参照し正常基準値を，新法Iで男性は13mm以上，女性は11mm以上，新法IIでは男性で27mm以上，女性は25mm以上，R法では男性は13mm以上，女性は12mm以上，R-Jでは男性で32mm以上，女性は28mm以上と設定した．これらの正常基準値をRA群に適応したところ男性では21例中，新法Iで7例(33.3%)，新法IIで7例(33.3%)，R法で9例(42.9%)，R-J法で7例(33.3%)が異常値であった．女性では56例中，新法Iで21例(37.5%)，新法IIで17例(30.4%)，R法で25例(44.6%)，R-J法で15例(26.8%)が異常値であった．男女ともR法での異常値出現率が最も高く，男性では新法I，新法II，R-J法で差はなく，女性では新法I，新法II，R-J法の順で異常値出現率が高かった．

考　察

慢性関節リウマチ患者の環軸椎垂直性亜脱臼の計測法は多数報告されているが，現在は歯突起のerosionの影響を受けないR法，R-J法が頻用されている[4),5),9),10),14)]．いずれも単純X線を用いた計測法であり，MRIでは計測できない．新法I，IIではいずれの計測点もMRI上で容易に同定可能である．新法Iの計測点である歯突起下軟骨結合は，軸椎発生時に歯突起と軸椎椎体部が軟骨結合した遺残である．これは3歳から7歳で融合するが中心部は成人でも遺残しており，すべての症例のMRIで同定できた．また，単純X線写真による計測値はフィルム焦点間距離が異なると単純には比較できない欠点がある．MRIでは付随のワークステーション上で簡便に小誤差で測定でき(ファントムを用いた計測では誤差は0-2%)，計測値の不偏性が高いと思われる．各計測法間の相関係数は，R法と新法I及びII相互の相関係数が，これらとR-J法の相関係数より高い傾向があった．これはR法と新法IおよびIIがいずれも環椎，軸椎2者の関係を反映しているのに，R-J法は後頭骨，環椎，軸椎3者の関係を反映しているためと思われる．

MRIは頸椎のRA病変，特に軟部組織病変の診断に最も有用とされている．しかし，環軸椎垂直性亜脱臼の程度を定量化する方法は報告されておらず，診断，経過観察には単

Table 1　Results of measurements (mean ± SD mm)

		New method I	New method II	Ranawat method	R-J** method
Normal material	M	15.1 ± 1.3 (n = 81)	30.7 ± 1.9 (n = 81)	15.3 ± 1.3 (n = 49)	37.1 ± 2.8 (n = 48)
	F	14.1 ± 1.6 (n = 68)	28.7 ± 2.0 (n = 68)	14.1 ± 1.4 (n = 31)	34.2 ± 3.2 (n = 31)
RA* material	M	13.5 ± 2.7 (n = 21)	28.6 ± 3.5 (n = 21)	13.1 ± 3.2 (n = 21)	34.9 ± 5.1 (n = 21)
	F	11.8 ± 3.2 (n = 56)	27.1 ± 3.6 (n = 56)	12.0 ± 4.0 (n = 56)	30.2 ± 6.4 (n = 56)

RA*: Rheumatoid Arthritis　R-J**: Redlund-Johnell

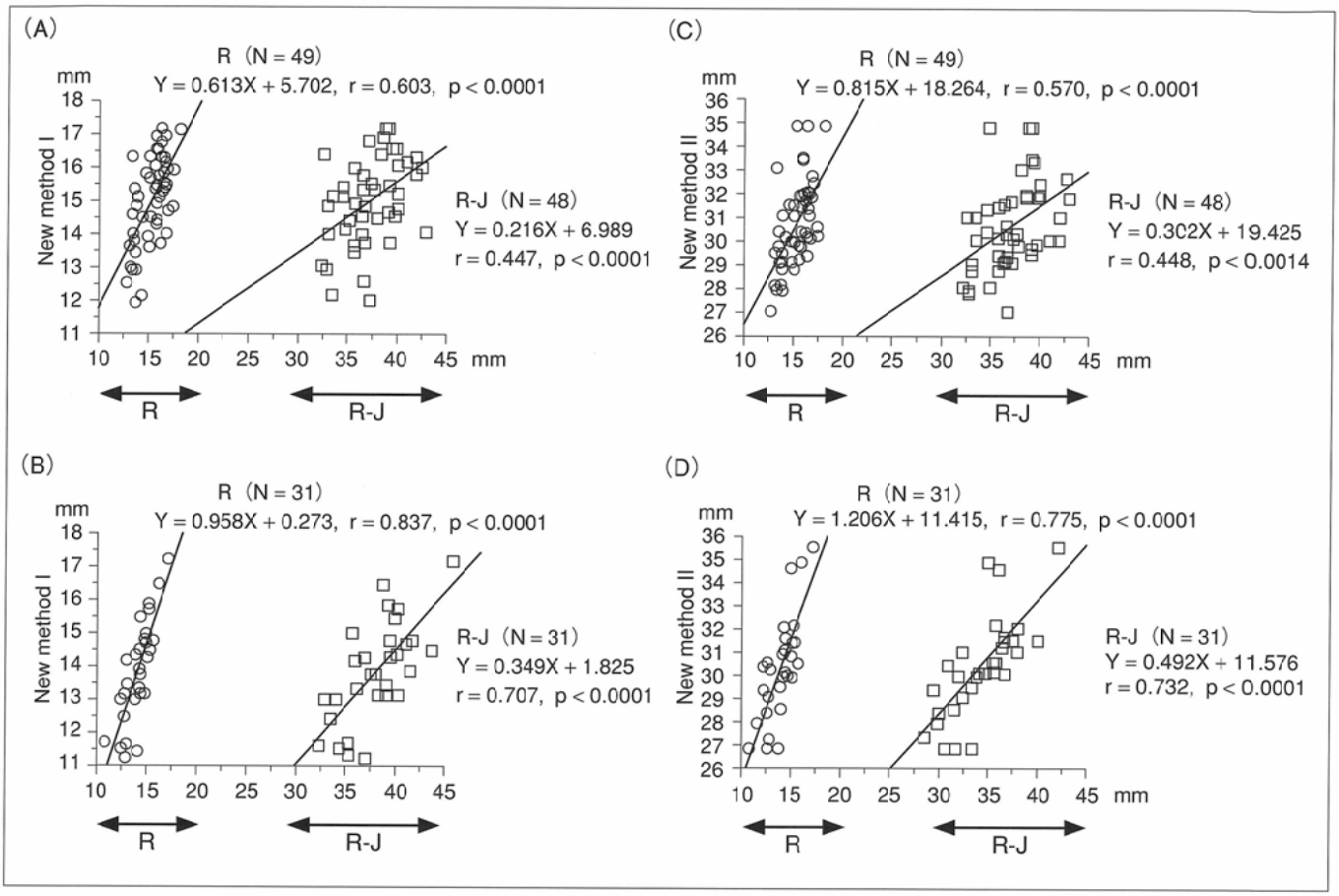

Fig 2 Correlation between the new method I and Ranawat (open circle), Redlund-Johnell (R-J) methods (open square) in the normal male (A) and female (B) materials. Correlation between the new method II and Ranawat (open circle), R-J methods (open square) in the normal male (C) and female (D) materials. (r = correlation coefficient)

純X線による計測が必要とされている[4),5)]．また環軸椎の亜脱臼は前方亜脱臼単独，前方と垂直性亜脱臼の混合を経て垂直性亜脱臼の増悪という経過をたどり外科手術が必要となる[5)]．このことからRA患者では垂直性亜脱臼の定量的経過観察が重要である．

MRIを用いた新計測法IおよびIIは計測も簡便であり，これを用いればMRIのみで軟部組織病変の観察だけでなく，環軸椎垂直性亜脱臼の経過観察を定量的に行うことが可能となる．新計測法IおよびIIは頸椎RAの診断，経過観察に有用と考える．

文　献

1) Davis FW Jr, Markley HE: Rheumatoid arthritis with death from medullary compression. Ann Intern Med 35: 451-454, 1951
2) Henderson DRF: Vertical atlanto-axial subluxation in rheumatoid arthritis. Rheumatology and Rehabilitation 14: 31-38, 1975
3) Menezes AH,et al: Odontoid upward migration in rheumatoid arthritis: An analysis of 45 patients with"cranial setting". J Neurosurg 63: 500-509, 1985
4) Boden SD, Dodge LD, Bohlman HH: Rheumatoid arthritis of the cervical spine. J Bone Joint Surg 75 A: 1282-1297, 1993
5) Oda T, Fjiwara K, Yonenobu K: Natural course of cervical spine lesion in rheumatoid arthritis. Spine 20: 1128-1135, 1995
6) McGregor M: The significance of certain measurements of the skull in the diagnosis of basilar impression. Brit J Radiol 21: 171-181, 1948
7) McRae DL, Barunum AS: Occipitalization of the atlas. AJR 70: 23-46, 1953
8) Hinck VC, Hopkins CE, Savara BS: Diagnostic criteria of basilar impression. Radiology 76: 572-585, 1961
9) Ranawat CS, O'leary, Pellicci P, et al: Cervical spine fusion in rheumatoid arthritis. J Bone Joint Surg 61A: 1003-1010, 1979
10) Redlund-Johnell I,Pettersson H: Radiographic measurements of the cranio-vertebral region. Acta Radio Diag: 25: 23-28, 1983
11) Beltran J,Caudill JL,Herman LA, et al: Rheumatoid arthritis; MR Imaging manifestations. Radiology 165: 153-157, 1987
12) Alex AM, Martel W,Ellis JH, et al: Cervical spine involvement in rheumatoid arthritis; MR Imaging. Radiology 165: 159-163, 1987
13) Stiskal MA, Neuhold A, Szolar DH, et al: Rheumatoid arthritis of the craniocervical region by MR imaging; Detection and characterization. AJR 165: 585-592, 1995
14) Morizono Y, Sakou T, Kawaida H: Upper cervical involvement in rheumatoid arthritis. Spine 12: 721-725, 1987