The University of Osaka
Institutional Knowledge Archive

Title	超低線量胸部スパイラル(ヘリカル)CT-付加フィルターを用いた被曝線量軽減の試み-
Author(s)	新田, 哲久; 高橋, 雅士; 村田, 喜代史 他
Citation	日本医学放射線学会雑誌. 1996, 56(1), p. 63-65
Version Type	VoR
URL	https://hdl.handle.net/11094/16606
rights	
Note	

The University of Osaka Institutional Knowledge Archive : OUKA

https://ir.library.osaka-u.ac.jp/

The University of Osaka

超低線量胸部スパイラル（ヘリカル）CT
ー付加フィルターを用いた被曝線量軽減の試みー

新田　哲久[1)]　高橋　雅士[1)]　村田喜代史[1)]　森　正幸[1)]　下山　恵司[1)]
三品　淳資[1)]　松尾　寿保[1)]　森田　陸司[1)]　杉井　賢司[2)]　野村　篤司[3)]

1）滋賀医科大学放射線科　2）ほうゆう病院放射線科　3）(株)日立メディコ

Ultra-low-Dose Spiral (Helical) CT of the Thorax : A Filtering Technique

Norihisa Nitta[1)], Masashi Takahashi[1)], Kiyoshi Murata[1)], Masayuki Mori[1)], Keiji Shimoyama[1)], Atsushi Mishina[1)], Hisayasu Matsuo[1)], Rikushi Morita[1)], Kenji Sugii[2)] and Atsushi Nomura[3)]

To reduce the radiation dose from spiral (helical) CT, a custom-made aluminium filter was installed in the X-ray tube and a reduction of effective tube current was attempted. A pronounced reduction of effective tube current, namely, 6 and 3 mA, was achieved with 26 and 37 mm thick aluminium filters, respectively.

Visualization of normal lung structure was accomplished with both 6 and 3 mA settings. However, images of 3 mA failed to delineate mediastinal structures because of marked beam hardening resulting from the bone structure of the thoracic inlet.

Six mA was considered the lowest dose setting of spiral (helical) CT of the thorax that could be used for lung cancer screening.

Research Code No. : 206.1

Key words : CT, Spiral (helical) technology low-dose, Screening

Received Sep. 6, 1995 ; revision accepted Oct. 17, 1995

1) Department of Radiology, Shiga University of Medical Science
2) Department of Radiology, Hoyu Hospital
3) Hitachi Medical Corporation

はじめに

今日，肺癌検診CTの可能性が注目を集めており，50mAあるいは40mAの低X線管電流を用いたスパイラル（ヘリカル）CTの画像が十分に肺癌検診に使用できるとした報告が見られる[1), 2)]．しかし，CTを1次検診に用いるためには被曝線量をさらに可能な限り軽減する必要がある[3), 4)]．今回，付加フイルターを用いて実効管電流を最低3mAまで下げる方法を考案したので，その初期経験を報告する．

対象・方法

CT装置は日立メディコ社製CT－W2000を使用した．撮像条件は管電圧120kV，テーブル移動速度20mm/sec，1rotation/sec，X線ビーム幅10mm，管電流は50mA，6mA，3mAの3種類を用いた．画像再構成は180°補間，再構成間隔10mmとした．このX線管電流値換算で6および3mAに相当する線量を得るために採った方法を下記に示す．まず，50mAにおける線量(D0)をガントリー中心にて測定し[5)]，次に管電流を40mAとし，X線管放射口の後にある絞り（コリメーター）直前にアルミ製37および26mm厚のフイルターを取り付け，この状態で同様に線量を測定した．（それぞれD37，D26とする）なおスライス方向のビーム幅はいずれも10mmのままである．線量測定にはVICTOREEN社製CTプローブ線量計を用いた．以上の測定値(Table 1)よりそれぞれのフィルター使用時の実効線量が50mA × D37/D0および × D26/D0で算出でき，X線管電流換算で6および3mAに相

Table 1　Measured radiation dose（1sec scan）

	radiation dose (mSv)
D0	10.30
D26	1.22
D37	0.63

D0 : radiation dose in tube current 50mA
D26 : radiation dose in tube current 40mA with 26mm aluminium filter
D37 : radiation dose in tube current 40mA with 37mm aluminium filter

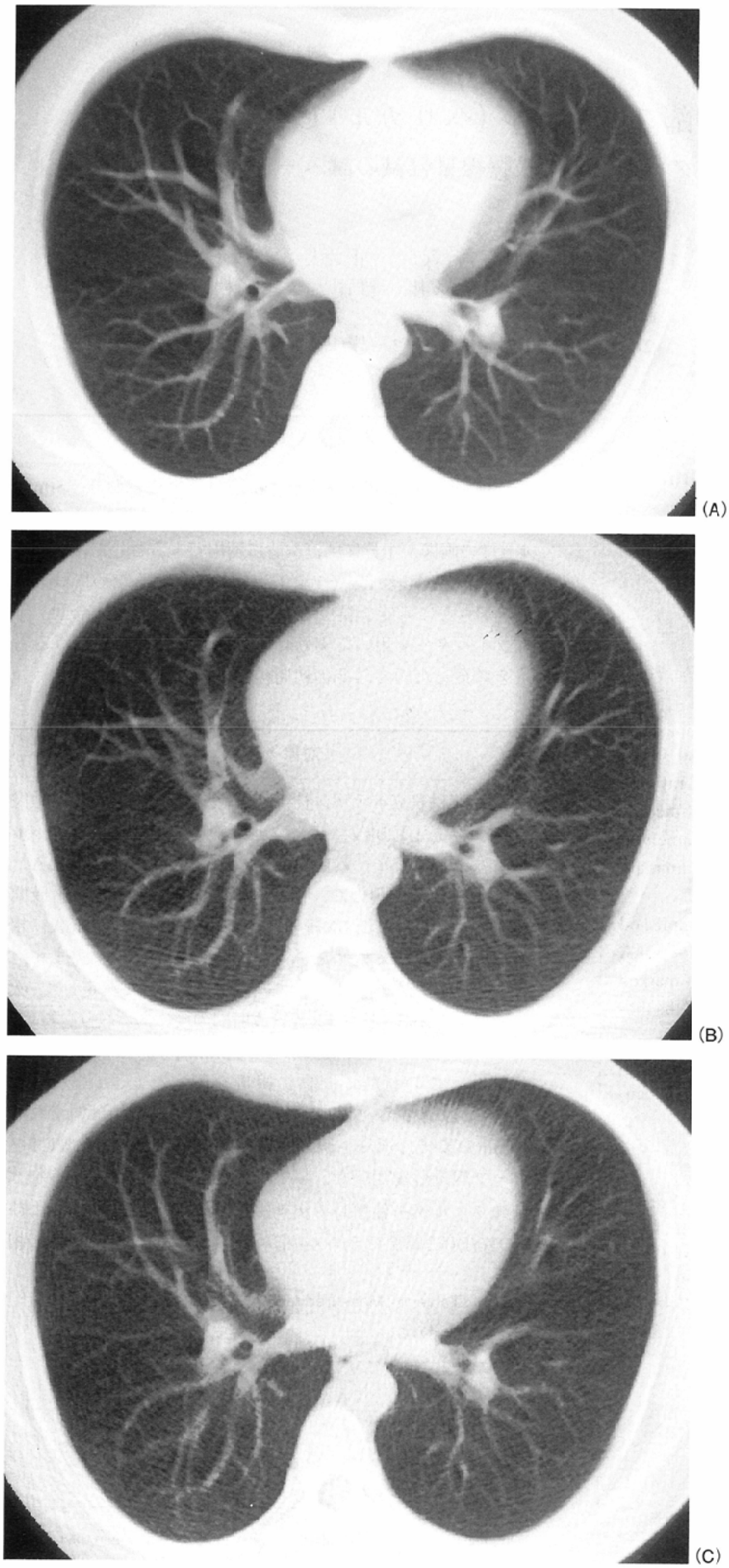

Fig.1 Spiral (Helical)CT images of thorax obtained by 50mA(A), 6mA(B), 3mA(C). Note that noise level is increasing with reducing the tube current. Nevertheless, visualization of lung structure is acceptable even with 3mA image.

当していることが分かる．

空間および濃度分解能は日立メディコ社製パフォーマンス　ファントムC(AAPM準拠)[6]をΦ320mmアクリルファントム内に挿入し撮影，計測した．ノイズはΦ230mm水ファントムを撮影し，その画像に設定されたROI(関心領域)のCT値のバラツキ(SD値)にて比較した．これらの撮影条件は前述のとおりである．

これらの基礎的検討の後，ボランティア５名(26-38歳,平均31.4歳,男性)に対し管電流50，6および3mAの３種類の画像を同一被検者より撮像し，その画像評価を行った．画像評価は以下に記す解剖学的構造６項目について３人の胸部放射線科医が合議の上，描出可あるいは不可の判定を行った．

用いたウインド幅／レベルは，肺野で1500/ −500，縦隔で350/40である．

【評価項目】

1．胸膜下2cm以内の肺野末梢血管
2．これらより中枢側の太い血管
3．葉気管支
4．区域気管支
5．縦隔の小血管(腕頭動静脈，鎖骨下動脈，総頸動脈)
6．縦隔の大血管(上行大動脈，左右肺動脈，上大静脈)

結　　果

空間分解能は50mAでは0.85mm，6mAでは1.0mmがそれぞれ分解できたが，3mAでは1.25mmが分解不能であった．また濃度分解能については，３種類の管電流すべてで2%以下の濃度差が分解不能であった．ノイズについては，50mAの画像を１とすると，6mAの画像は2.57倍，3mAの画像は3.64倍と増加していた．

画像については，1)いずれの管電流においても肺内気管支，末梢，中枢の血管の描出は可能であった(Fig.1)．2) 6および3mAの画像は胸膜下2cm以内の小血管の描出能が50mAの画像に比べ劣っていた．3)縦隔構造は50および6mAの画像ではいずれの構造も認識可能であった．しかし6mAの画像では上縦隔の血管の描出が強いaliazing artifactのために劣っていた．また3mAの画像では上縦隔の血管の描出が不可能であった．

考　　察

今回被曝線量を軽減する方法として，アルミ製付加フィルターを用いたのは，下記の理由による．1)自由な管電流を得ることに優れる．2)銅フィルターに比べ鋳型を得るのが容易である．3)軟線X線をカットすることにより被曝線量の軽減に有効である．欠点としてはフィルターを用いることにより線質が変化し，これらの画像を用いて測定したCT値が変化する可能性があることである．

今回の検討においては，肺野の構造物の描出において６および3mAの画像が十分にその任に耐えられることが判明し，CT検診において現行の50mA-40mAを用いた方法よりもさらに大幅に患者の被曝線量を軽減し得る可能性が示唆された．肺野末梢構造の描出の劣化は，低線量に伴うbackgroundのノイズの増加のためと思われるが，これが限局性の淡い肺野濃度上昇をきたすことの多い早期小型肺癌病巣の描出に影響し得るか否かは今後の課題である．縦隔構造の描出は3mAを用いた場合，上縦隔の小血管の描出が同部に存在する骨構造からのアーチファクトのために不可能であった．したがって，検診の対象構造に縦隔を含めて考えた場合，3mAの画像では不十分であり，6mAが検診で利用し得る最低実効管電流であると考えられた．

結　　語

1．X線管電流値換算，６および3mAで胸部CTを撮影し，その画像を50mAのものと比較した．

2．6mAの画像は肺野，縦隔ともに正常構造の描出は十分可能であった．3mAの画像は上縦隔の描出が不可能であった．

3．検診で使用しうる最低実効管電流は6mAと考えられた．

文　　献

1) 上村良一，高島　力，小林　健，他：ヘリカルCTスキャンによる胸部スクリーニング検査 ― 通常CTとの画質比較―．胸部CT検診　2：20-24, 1995
2) 大松広伸：高速螺旋CTによる胸部検診の分析；―肺癌の発見頻度．胸部CT検診　2：68-70, 1995
3) Naidich PD, Marshall HC, Gribbin C, et al : Low-Dose CT of the Lungs;Preliminary Observations. Radiology75：729-731, 1990
4) Zwirewich VC, Mayo RJ, Muller LN, et al : Low-Dose High Resolution CT of Lung Parenchyma. Radiology180：413-417, 1991
5) 橋本尚明，青木　誠，山田公治，他：ボリュウムスキャン法による物理的特性について．日放技会誌40：577-585, 1993
6) Rothenberg NL, Pentlow SK. AAPM Tutorial : Radiation Dose in CT. Radiographics12：1225-1243, 1992