The University of Osaka
Institutional Knowledge Archive

Title	ピークホールド式DSAの開発と臨床応用
Author(s)	吉川, 公彦; 打田, 日出夫; 吉矢, 和彦 他
Citation	日本医学放射線学会雑誌. 1987, 47(2), p. 318-319
Version Type	VoR
URL	https://hdl.handle.net/11094/16608
rights	
Note	

The University of Osaka Institutional Knowledge Archive : OUKA

https://ir.library.osaka-u.ac.jp/

The University of Osaka

日本医放会誌：47（2），318—319，1987（昭62）

研究速報

ピークホールド式DSAの開発と臨床応用

奈良県立医科大学放射線科
吉川　公彦　打田日出夫　吉矢　和彦
吉岡　哲也　岩崎　聖　大石　元
島津製作所医用技術部
西　岡　弘　之

（昭和61年11月18日受付）
（昭和61年12月10日最終原稿受付）

Development and Clinical Evaluation of Peak Hold DSA

Kimihiko Kichikawa, Hideo Uchida, Kazuhiko Yoshiya, Tetsuya Yoshioka, Satoru Iwasaki, Hajime Ohishi and Hiroyuki Nishioka*
Department of Radiology, Nara Medical University
*Engineering Department, Medical System, Shimazu Corporation

Research Code No. : *504.4*

Key Words : *Peak hold DSA, Peak hold videomemory, Angiography*

We have developed a new type of DSA which has a valuable ability that can record the subtraction image of the trace of maximum contrast medium concentration with a small amount of contrast medium. This new equipment was named "Peak Hold DSA (PH-DSA)". Its clinical utility was evaluated in 305 cases including lesions of the pelvis, extremity, head and neck. In 95% of them, total vascular images were clearly visualized with a low volume contrast medium. The final image of DSA, trace of maximum concentration is displayed on a monitor and we can promptly confirm the effect of TAE or PTA. So PH-DSA is also useful for interventional angiography. Images of PH-DSA are obtained with lower exposure dose, almost one fifth as compared with continuous mode of conventional DSA equipment. Thus PH-DSA has a unique advantages and will prove to be clinically a very useful instrument.

はじめに

近年，digital subtraction angiography（以下DSA）は低侵襲的な血管造影法として急速に普及しつつある．筆者らは少量の造影剤注入により血管が最大濃度の軌跡として瞬時にサブトラクション表示されるPeak-Hold式DSA（以下PH-DSA）を開発・試作し各領域に臨床応用を行い，有意な知見を得たので報告する．

I. 装置の原理と概要

PH-DSAは既に開発し報告したピークホールド式ビデオメモリーを応用したDSAであり[1)2)]，基本的なブロック図をFig. 1に示した．

本装置はA/D変換器，フレームメモリーと比較器よりなるピークホールド機構が2組，この両者の減算を行う減算機構ならびにD/A変換器より構成されている（Fig. 1）．データ取得は9インチのハイコントラストメタルI.I.を介し，512×512マトリックスでおこなわれる．gray scaleは8bitで画像処理速度は毎秒30フレームである．A/D変換されたビデオ信号がMin-holdおよび

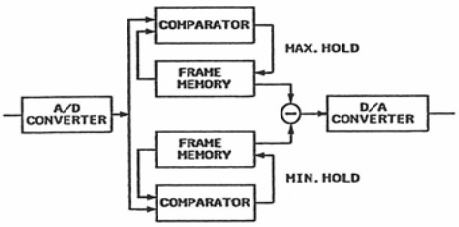

Fig. 1　Block diagram of PH-DSA

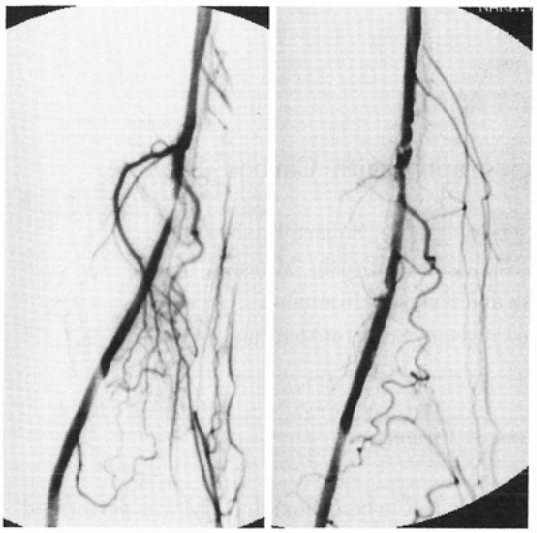

A　　B

Fig. 2　PH-DSA of femoral arteriogram with 2ml of contrast medium by hand injection : stenosis of superficial femoral artery.
A : Pre-PTA ; Marked stenosis of superficial femoral artery and collateral pathway are clearly visualized.
B : Post-PTA ; Stenotic segment is successfully dilated.

Max-hold の各ピークホールド機構に入力され各フレームごとの面像の比較を行う．Min-hold 側では原画像と造影剤濃度の最も濃い相の像が軌跡として記録される．一方，Max-hold 側では最大値である原画像のみが記録され，同時に両者の減算処理が行われ，造影剤の軌跡像のみが D/A 変換されリアルタイムで表示される．

II．臨床応用

昭和60年1月から昭和61年3月までの間に主として頭頸部と四肢骨盤領域において305例の PH-DSA を行い，95%の症例において2～5ml の造影剤により広範囲の血管が鮮明に描出された．臨床応用の指標として代表的な症例を呈示する．症例は右大腿動脈の ASO である．右大腿動脈から順行性に 2ml の造影剤を手圧注入した PH-DSA 像で，大腿動脈の高度の狭窄と，屈曲拡張した側副血行路が明瞭に描出され（Fig. 2 左），PTA 後 2ml の造影剤を手圧注入した PH-DSA 像で狭窄部は十分拡張している（Fig. 2 右）．このように PH-DSA では少ない造影剤で透視視野内全体の血管像が同一画像上に表示され，臨床上極めて有用であることが実証できた．

III．考　　察

PH-DSA は造影剤濃度の最も濃い状態の軌跡が造影剤注入開始直後よりリアルタイムにサブトラクションされた像として表示されるという特徴をもっている．したがって PH-DSA は通常の DSA の特徴に加えて，少量の造影剤で中枢部から末梢部までの血管像を同一画像上に鮮明に描出できるという利点を有する．また PH-DSA では造影剤濃度の最も濃い時の状態が撮影終了直後のモニター上に表示されているため，TAE や PTA の効果判定を瞬時に行うことができ，interventional angiography にも非常に有用である（Fig. 2）．

さらに PH-DSA には信号対雑音比向上の効果もあるので通常の continuous mode と比較して約1/5の線量で撮影でき被曝線量の軽減が可能である．このように PH-DSA は従来の DSA には無い特徴をもっており，今後臨床上有用な装置となりうると考える．

文　　献

1）大石　元，打田日出夫，松尾敏和，大上庄一，居出弘一，木下　豊，本田伸行，山田都始子，吉川公彦，村田敏彦，才田寿一，越智　保，白井明子，宇山茂樹，西岡弘之：ピークホールド式ビデオメモリーの開発と臨床応用．画像診断，3(6)：549—553，1983
2）西岡弘之：コントラスト分解能の飛躍的向上，デジタルサブトラクション装置 DAR100．新医療，11(4)：41—43，1984