The University of Osaka
Institutional Knowledge Archive

Title	2D MR angiographyによる腰椎静脈叢描出能の検討
Author(s)	榎本, 京子
Citation	日本医学放射線学会雑誌. 1994, 54(1), p. 40-45
Version Type	VoR
URL	https://hdl.handle.net/11094/16617
rights	
Note	

The University of Osaka Institutional Knowledge Archive : OUKA

https://ir.library.osaka-u.ac.jp/

The University of Osaka

2 D MR angiography による腰椎静脈叢描出能の検討

榎本　京子

埼玉医科大学放射線医学教室（主任：平敷淳子教授）

2 D MR angiography of Lumbar Venous Plexuses

Kyoko Enomoto

MR angiography of the lumbar venous plexuses (MR venography, MRV) was performed with thirty-one ceses using a 1.5 T superconducting MR unit. Two MRV techniques, FISP based subtraction method and FLASH based TOF method were used for this study. After obtaining coronal or axial data acquisition, angiographic images were reconstructed by MIP method. Gd-DTPA was injected in all cases.

The over all detectability of the lumbar venous plexuses was more than 77% on coronal data acquisition with subtraction method that better delineated slow-in-plane flow with optimal tissue signal suppression around the vessels. The coronal images were superior to axial ones in terms of wider demonstration of vertebral venous plexuses. Whole lumbar spine can be demonstrated in coronal plane. The use of Gd-DTPA to reduce the saturation effect of venous flow was neccessary for better visualization of the lumbar venous plexuses.

Research Code No.: *508.9*

Key words: *Lumbar venous plexus, MR angiography, Venous anatomy*

Received Aug. 6, 1993; revision accepted Oct. 13, 1993

Department of Radiology, Saitama Medical School

はじめに

腰椎静脈叢の描出は従来経静脈性カテーテル法により施行されてきたが，手技の煩雑さと描出血管の不確実性から今日ではほとんど施行されていない．その後腰椎静脈叢の画像化の報告は見られず，画像上での評価と解剖についての研究はなされていない．しかし腰椎静脈叢は硬膜外病変と密接に関連しており，これらの病変の進展を把握する意味において，その描出は今日でも意味を持つと思われる．今回我々は 2 D MR Angiography（以下 MRA）を用いて腰椎正常静脈叢の描出を試み，画像上の解剖および描出能について検討した．

解　剖

脊椎静脈系は，脊椎管内を走行する内椎骨静脈叢（internal vertebral venous plexus）と脊椎管外を走行する外椎骨静脈叢（external vertebral venous plexus）に大別される[1),2),3)]．内椎骨静脈叢とは硬膜外に存在し，脊髄，椎体からの血流を受けて縦走する静脈叢を形成する．この静脈叢はさらに前，後および内側，外側内椎骨静脈に分類される．外側前内椎骨静脈（lateral anterior internal vertebral plexus，以下 AIVP）は，内側前内椎骨静脈および後内椎骨静脈叢に比較し静脈径が大きい．左右の内椎骨静脈叢は豊富な吻合を有し，椎体中央のレベルで比較的大きな吻合（左右吻合静脈，retrocorporeal anastomatic vein，以下 RCAV）を形成する．内椎骨静脈叢は前後根静脈（anterior and posterior radicular vein）から椎間静脈（intervertebral vein，以下 IVV）を介して上行腰静脈（ascending lumbar

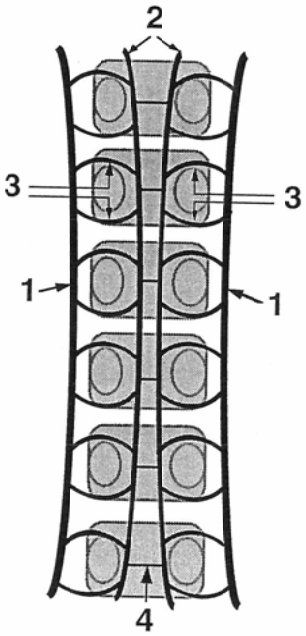

Fig. 1　Scheme of Lumbar Venous Plexuses
1. Ascending lumbar vein
2. Anterior internal vertebral plexuses
3. Intervertebral veins
4. Retrocorporeal anastomotic vein

vein，以下 ALV）に流入する．椎間静脈は椎弓根の上下を走行する上，下椎間静脈（上，下椎弓根静脈，superior and inferior intervertebral or pedicular vein）よりなる．外椎骨静脈叢も前後椎骨静脈に分かれ，内椎骨静脈，上行腰静脈，椎間静脈などと吻合を形成する．椎体内部には，前後に走行し内椎骨静脈叢に注ぐ椎体静脈が存在し，外椎骨静脈叢とも吻合枝を有する．模式図を Fig.1 に示した．

対　象

対象は，1991 年 7 月から 1992 年 1 月までに埼玉医科大学付属病院放射線科で腰椎の MR 画像検査（MR imaging，以下 MRI）を施行した 31 症例で，内訳は男性 25 例，女性 6 例である．年齢は 14 歳から 80 歳で，平均は 40.2 歳である．

方　法

MRI は SIEMENS 社製超伝導 1.5 T 撮像装置（MAGNETOM H 15 SP）を使用し，spin echo（以下 SE）法，gradient echo（以下 GRE）法にて矢状断像および軸位断像を撮像後，静脈叢の描出に MR angiography（以下 MR venography, MRV）を追加した．MRV では，動脈と静脈との血管の重なりをおさえるため，presaturation pulse による腹部大動脈内の血流信号を抑制のもとに撮像した．さら励起面内の静脈血の saturation 効果を抑制する目的で，全例に 0.2 mmol/kg の Gd-DTPA を MRV 撮像前に静脈内投与した．

MRV に用いたパルス系列としては FISP（fast imaging with steady procession）法によるサブトラクション法と FLASH（fast low angle shot）法による time-of-flight（TOF）2 D MRA を用いた．サブトラクション法では 30，35/7/15，20/1，2（TR/TE/FA/acquisition），TOF 法は 30，40/10/25，40/1，2 の撮像条件を用いた．画像データ収集後，最大値投影法（maximum intensity projection method，MIP）を用いて 3 次元再構成画像を得た．撮像面に依存した静脈叢の血流信号の感受性を比較する目的で，MRV の画像データは冠状断と軸位断の 2 方向で収集した．パルス系列とデータ収集断面による症例数を Table.1 に示す．

Table 1　Data acquisition plane on each sequence

	FISP	FLASH
Coronal	15	7
Axial	3	6
Total	18	13

評価方法

静脈描出の有無の評価は再構成画像にて，各腰椎レベルで左右別に行い，静止画像正面，両斜位像を参考とした．SE，GRE 画像にて硬膜外に病変が存在した部位の静脈については，病変が静脈に与える変化を考慮し評価判定から除外した．評価の対象とした静脈は比較的径が大きく，走行に変化の少ないものを選択した．椎管内では（外

側）前内椎骨静脈叢（AIVP），上下椎間静脈（IVV），左右吻合静脈（RCAV）であり，脊椎管外では上行腰静脈（ALV）である．

結　果

FISP 法冠状断からの再構成画像では腰椎静脈叢全体の描出率は 77.5%，一方 FISP 法軸位断からの再構成画像では全体の描出率は 65.9%であった．FISP 法冠状断，および軸位断再構成画像で得られた腰椎静脈叢再構成画像を Fig. 2，3 に示す．FISP 法冠状断再構成画像での各腰椎レベルにおけるそれぞれの静脈の描出率を Table 2 に示す．各レベルにおいて，静脈叢の描出に左右差は見られなかった．ALV と IVV の描出率に有意差は見られず，AIVP の描出率は前二者に比較して低率であった．また，腰椎高さ別の検討では L 1，L 2 の描出は L 3，L 4，L 5 に比較して有意に高率であり，下方のレベルほど描出率は低い傾向にあった（χ^2 検定，危険率 5%）．

TOF 法冠状断再構成画像での静脈の描出率を Table 3 に示す．静脈叢全体の描出率は 68.2%であった．軸位断再構成画像での描出率は 63.2%であった．各腰椎レベルで描出に左右差は見られなかった．AIVP と ALV の描出は同程度であり，IVV に比較して有意に低描出であった．腰

Table 2　LVP tributaries visible on FISP coronal data acquisition (%)

		L 1	L 2	L 3	L 4	L 5
ALV	R	100	100	100	71	71
	L	100	100	93	64	50
IVV	R	97	100	97	93	50
	L	96	100	90	64	36
AIVP	R	93	79	71	57	36
	L	100	93	79	36	29
RCAV		71	86	79	43	21

N＝15

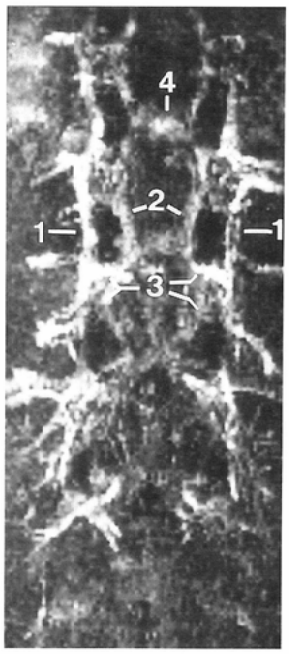

Fig. 2　Lumbar MR venography by subtraction method with coronal data acquisition
1. Ascending lumbar vein
2. Anterior internal vertebral plexuses
3. Intervertebral veins
4. Retrocorporeal anastomotic vein

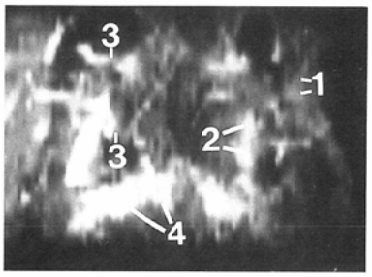

Fig. 3　Lumbar MR venography by subtraction method with axial data acquisition
1. Ascending lumbar vein
2. Anterior internal vertebral plexuses
3. Intervertebral veins
4. Retrocorporeal anastomotic vein

Table 3　LVP tributaries visible on FLASH coronal data acquisition (%)

		L 1	L 2	L 3	L 4	L 5
ALV	R	80	86	57	43	29
	L	60	57	57	43	29
IVV	R	100	93	100	85	43
	L	100	83	86	85	50
AIVP	R	60	71	86	86	71
	L	60	71	86	86	71
RCAV		67	71	71	71	57

N＝7



Fig. 4 Lumbar MR venography by TOF method with coronal data acquisition
1. Ascending lumbar vein
2. Anterior internal vertebral plexuses
3. Intervertebral veins
4. Retrocorporeal anastomotic vein

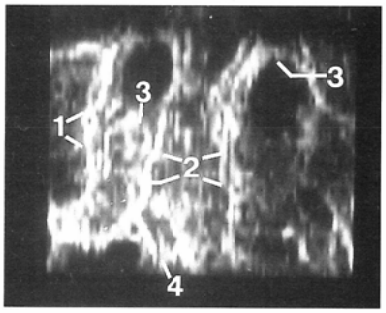

Fig. 5 Lumbar MR venography by TOF method with axial data acquisition
1. Ascending lumbar vein
2. Anterior internal vertebral plexuses
3. Intervertebral veins
4. Retrocorporeal anastomotic vein

椎高さ別の検討では，L1，L2，L3の描出率に有意差はなく，L4およびL5より有意に高率であり，L4はL5よりも描出率は高かった．FLASH冠状断，および軸位断データ収集で得られた腰椎静脈叢再構成画像で得られた腰椎静脈叢をFig. 4，5に示す．

考　察

経静脈性カテーテル法による腰静脈造影については過去に多数報告され，椎間板病変，後腹膜病変の存在，進展範囲の診断に用いられた[1),4)-7)]．腰椎静脈叢の描出は良好であったとの報告が多いが，その描出率についての明確な記述はなされていない．逆行性造影であるために，造影時のカテーテル留置部位，造影剤量，側副血行動態によって描出される静脈と頻度が異なり，描出法については数々の提案がなされているが，一定の見解は得られていない[1),4)-7)]．CT，MRI等による腰椎硬膜外病変の存在，局在診断が可能となると腰静脈造影検査の頻度は減少した．しかし近年腰椎硬膜外病変による神経症状の発現要因として静脈循環障害が挙げられ[8)]，腰椎静脈叢描出は病態解明の上で再度注目されている．

一方，MRAを用いることにより様々な領域で非侵襲的な血管系の描出が可能となり，臨床に大きく寄与しているが，脊椎系静脈に関する報告はほとんど認められない[9)]．今回の検討では，MRVによる腰椎静脈叢全体の描出率は75%以上であり，経静脈性カテーテル法と比較してもほぼ同程度の結果と考えられた．MRVでは検査時の各条件に左右されず，静脈の描出に一定の評価が可能であった．

MRVの撮像法としてサブトラクション法とTOF法を用いた．今回用いたTOF法では検討対象とした静脈の走行方向は一定せず，撮像断面に垂直な血流成分の少ないことも信号低下の一因であった[10)-12)]．一方，サブトラクション法は位相コントラスト法に類似した撮像法であり，血流成分の位相変化に対しsensitiveおよびinsensitiveな信号データを得た後に，これらの差分を画像コントラストとする方法である[10),13)-15)]．したがって，サブトラクション法ではTOF法に比較して撮像面に平行な血流信号をとらえることに優れている．また流速の比較的遅い血管の描出の点においてもTOF法よりも有利である．腰椎静脈

叢描出に関する我々の検討結果からはサブトラクション法がTOF法に比較して有意に高率であり，上述のMR angiographyの原理の差を考慮すれば，低速度の血流の描出に優れたサブトラクション法，あるいは類似の撮像法が適応と考えられた．

またTOF法は血流および周囲静止組織の成分の相異に依存する方法であるため，椎体周囲の脂肪層などT1の短い組織が高信号として描出され，血管の信号を相対的に低下させる原因となった．

データ収集は両パルス系列とも冠状断と軸位断の二方向で行ったが，軸位断再構成画像では静脈叢の上下，左右の関連性の情報に乏しく，全体の静脈叢の把握，描出は冠状断像が優れていた．画像再構成にはMIPを用いたが，関心領域外組織の影響を最小にするためにboundary editing (partial MIP処理）は不可欠であった．

腰椎椎体レベルの比較では上部腰椎に比較し，下部腰椎で静脈叢の描出は不良であった．これは第四，第五腰椎から仙椎にかけての弯曲に起因するものと考えられる．脊椎の弯曲に伴い静脈叢も同様の走行を示し，信号の収集が不十分になる．得られた画像上でも血管の重なりのため同定が困難となる傾向が見られた．

サブトラクション法による冠状断再構成画像では各静脈の描出率には明らかな差は認められなかったが，TOF法ではALV，AIVPの描出がIVVに比較して不良であった．これは血流の走行とデータ収集方向が同一なためと考えられた．さらにALVの描出率が低値な理由としては脊椎管周囲脂肪組織の関与も示唆された．RCAVは両方法でIVVよりも低描出であった．静脈叢左右の吻合はvariationが多く，RCAVの発達の差が原因と考えられた．

サブトラクション法，TOF法とも造影剤の使用により腰椎静脈叢の良好な描出効果が得られた．MR angiographyにおける造影剤の使用についての報告は散見される[16)-19)]．血流速度の遅い静脈ではT1，T2比に影響を及ぼす十分なT1短縮効果と流速による飽和現象の減少が期待できる．これにより信号強度の増強が可能であった．ただし，TOF法では造影剤の使用による飽和現象の抑制には限度があった．しかし，詳細な静脈叢の描出には造影剤の使用は必須と考えられた．

結　論

1．31例についてMR angiographyによる腰椎静脈叢の描出を試み，病的所見の認められなかった部位を中心にその描出能を検討したが，全体の描出率は75%以上と良好な値を示した．

2．至適パルス系列はFISP法を基本としたサブトラクション法であり，データ収集面については，1回で腰椎全体を撮像領域として含めることの可能な冠状断面が適していた．

3．詳細な静脈叢の描出には血流のsaturation効果を抑制する目的でGd-DTPAの使用が必須であった．

4．MRVは従来描出が困難とされる腰椎静脈叢の描出に優れた検査法である．

文　献

1) Fredie PG, John DM, Jerome JS: Transfemoral ascending lumbar catheterization of the epidural veins in lumbar disk disease. Radiology 111: 329-336, 1974
2) Ian I: Spinal intra-osseous venograply. Clin. Radiol. 13: 73-82, 1960
3) Oscar VB: The function of the vertebral veins and their role in the spread of metastasis. Ann of Surgery. 112: 138-149, 1940
4) Raziel G, Richard CL: Lumbar epidural venography in the diagnosis of disc herniations. AJR. 126: 992-1002, 1976
5) Mark HM, Stanley FH, John DC: Transfemoral lumbar venography. AJR. 126: 1003-1009, 1976
6) Wilmink JT, Penning L, Becks JWF: Techniques in transfemoral lumbar epidural phlebography. Neuroradiology. 15: 273-286, 1978
7) Theron J., Houtteville JP, Ammerich H et al: Lumbarphlebography by catherterization of the lateral sacral and ascending lumbar veins with abdominal compression. Neuroradiology. 11: 175-182, 1976
8) 三浦幸雄，山浦伊裟吉：圧迫性頸髄症/圧迫性馬尾・神経根症に対するLipo PGE1の臨床効果．医学

と薬学 28：925-935, 1992
9) 奥村亮介，安里令人，三木幸雄ほか：MR cervical spinal venoangiography. 日磁会誌 10 (Suppl. 2)：344, 1990
10) Stark DD, Bradley WG Jr : Magnetic Resonance Imaging (2 nd Ed) : 299-334, 1992
11) Gullberg GT, Wehrli FW Shimakawa A, et al : MR vascular imaging with fast gradient refocusing pulse sequence and reformated images from transaxial sections. Radiology 165 : 241 1987
12) Laub G, Kaiser W : MR angiography with gradient motion refocusing, J. Comput Assist. Tomography 12 : 377 1988
13) Dixon WT, Du LN, Gado M, et al : Projection angiograms of blood labele by adiabatic fast passege, Magn Reson Med 3 : 454 1986
14) Dumoulin CL, Hart HR Jr : Magnetic resonance angiography. Radiology 161 : 717 1986
15) Dumoulin CL, Souza SP, Walker MF, et al : Three-dimensional phase contrast angiography. Magn Reson Med 9 : 139 1989
16) Robert RE, Klaus UW, Heinrich M, et al : Projection arteriography and venography : Initial clinical result with MR. Radiology 172 : 351-357
17) Jeff LC, Ronald RP, Thomas P, et al : Gadolinium-enhanced MR Angiography. Radiology 175 : 280-283 1990
18) Marchal G, Bosmans H, Van Fraeyenhoven L, et al : Intracranial vascular lesions : optimization and clinical evaluation of three-dimensional time-of-flight MR angiography. Radiology 175 : 443-448 1990
19) Mattle HP, Wentz KU, Edelman RR, et al : Cerebral venography with MR. Radiology 178 : 453-458 1991