The University of Osaka
Institutional Knowledge Archive

Title	ERCPとの対比による膵CT像の検討
Author(s)	米満, 賛; 菅原, 徹雄; 西上, 英昭 他
Citation	日本医学放射線学会雑誌. 1978, 38(7), p. 707-709
Version Type	VoR
URL	https://hdl.handle.net/11094/16628
rights	
Note	

The University of Osaka Institutional Knowledge Archive : OUKA

https://ir.library.osaka-u.ac.jp/

The University of Osaka

研究速報

ERCP との対比による膵 CT 像の検討

大阪医科大学放射線医学教室
米満 賛　菅原 徹雄　西上 英昭
金崎 美樹　赤木 弘昭

（昭和53年3月20日受付）
（昭和53年4月21日最終原稿受付）

Evaluation of CT images of Pancreas in Comparison with ERCP

Akira Yonemitsu, Tetsuo Sugahara, Hideaki Nishigami
Yoshiki Kanasaki and Hiroaki Akagi
Department of Radiology, Osaka Medical School

Research Code No.: 515
Key Words: CT scan, ERCP, Pancreas

The detectability of the pancreas by computed tomography (CT) was evaluated by a comparative study with roentgenograms obtained from endoscopic retrograde cholangiopancreatography (ERCP), using patients with normal pancreas (13), chronic pancreatitis (9), pancreatic calcifications (2) and pancreatic tumor (1), who had both CT and ERCP examinations.

Method: The pancreatic parenchyma on the CT images was reconstructed to the frontal view and superposed to the roentgenograms of the pancreatic duct illustrated by ERCP.

After assessing the superposed images, percentages of coincidence of the pancreatic images by both methods were presented in head, body and tail of the pancreas, respectively.

Results: The confirmation of the pancreatic CT images was possible by ERCP roentgenograms in 84%, 64% and 48% in body, tail and head of the pancreas, respectively.

The detectability of the pancreatic parenchyma by CT was high in order of body, tail and head of the pancreas.

目　的

Computed Tomography (CT) によつて描出された膵影を確認するため，逆行性膵胆管造影法 (ERCP) の膵管像を利用して CT の膵影検出能を検討した．

対　象

EMI scanner 5005/12によつて上腹部 CT 像を得た300例中，43例に ERCP を併用し，このうち CT で膵影が全く描出されないものと ERCP で膵管の走行が判読できないものを除く25例を対象とした．男17名，女8名，平均47.3歳で ERCP の膵管像によつて正常群13例，異常群12例（慢性膵炎9例，膵石症2例，膵腫瘍1例）に分類した．

方　法

CT は被検者を背臥位とし上腹部において13 mm 間隔で8slice の scan を行ない，Kodak NMB film に撮影したものを Canon X-ray film viewer

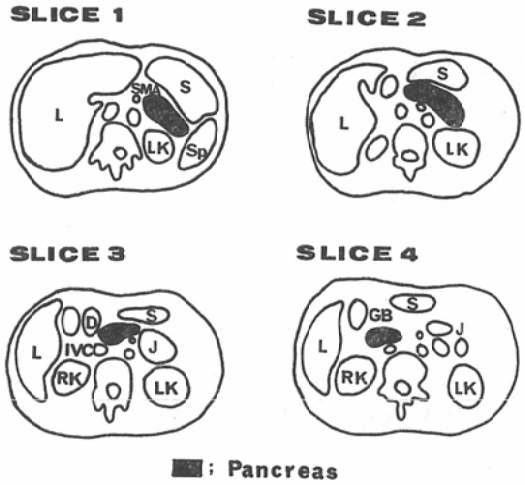

Fig. 1 Schema of the pancreas by CT (K.M. 26 year-old, male, chronic pancreatitis) D : duodenum, GB : gall bladder, IVC : inferior vena cava, J : jejunum, L : liver, LK : left kidney, RK : right kidney, S : stomach, SMA : superior mesenteric artery, Sp : spleen

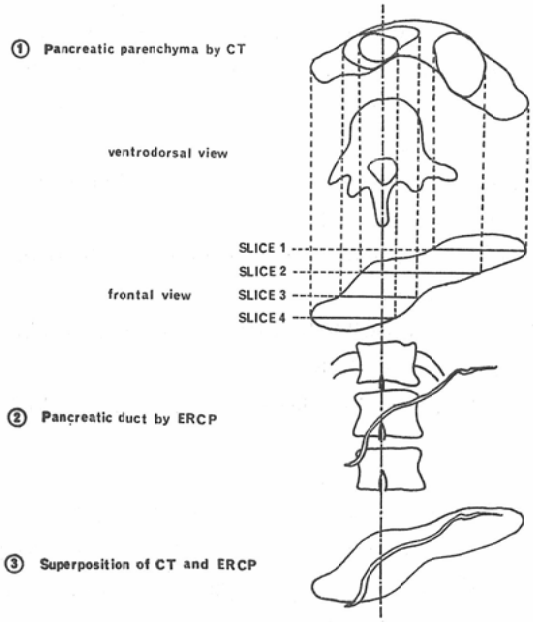

Fig. 2 Schematic representation of superposing method of pancreatic parenchyma by CT and pancreatic duct by ERCP

CXV-100によつて拡大し，膵影と読影した部分を各 slice ごとに模写した (Fig. 1)．これを CT の gray scale の位置に基づいて重ね合わせたのち (Fig. 2-①, ventrodorsal view)，各 slice 13mm 間隔で前額方向からの投影図として合成した (Fig. 2-①, frontal view)．一方，ERCP により背臥位にて得られた膵管像を模写しておき (Fig. 2-②)，これを CT の前額方向からみた膵影の投影図の上に，両者の椎体の中心線に基づいて互いの走行が一致するようにして重ね合わせた (Fig. 2-③)．この schema において CT の膵実質と ERCP の膵管像との一致状況を判定し，両者の走向が一致するものを「一致」，膵管が膵実質からはみ出したり，走行がずれているものを「不一致」とした．

結　果

CT に描出された膵影を前額方向から合成して ERCP の膵管像と重ね合わせた結果，25例の被検者の膵頭，体，尾部の計75個所中，49個所 (65.3%) において両者の走向が一致した．部位別では膵頭部12例 (48.0%)，体部21例 (84.0%)，尾部16例 (64.0%) において一致した．このうち膵頭部については，正常群は13例中9例 (69.2%) において両者の走行が一致したが，異常群では12例中3例 (25.0%) で一致しただけであつた．膵体，尾部における一致状況は両群ともほぼ同程度であつた．

春日井らの分類[1]によつて ERCP における膵管の走行を上行型，水平型，S字型，下行型の4型に分けそれぞれの CT 像に対する一致状況をみると，上行型15例では膵頭部53.0%，体部86.0%，尾部60.0%において両者の走行が一致し，水平型5例も同様の傾向を示した．しかしS字型4例では膵頭部が全例で一致せず，下行型1例では膵体部の走行が一致しなかつた．

膵影と膵管の走行が一致しなかつた26個所についてその原因を検討した結果，膵影と十二指腸・空腸とを識別出来なかつたためと思われるものが17個所，CT の slice 数の不足が6個所，蠕動あるいは腸管内ガス等の artifact による膵影の識別不能が3個所であつた．膵影と十二指腸・空腸等との識別が困難であつた17個所のうち，膵頭部は9個所，体部2個所，尾部6個所であつた．膵

頭部を十二指腸係蹄と識別できなかつた9例のうち，5例は慢性膵炎，3例は正常膵群，1例は膵石症であつた．

ERCP の直後に CT を行なつたのは5例で全て膵管を造影し得た症例であつたが，CT scan を行なう時点（約20分後）では造影剤は膵管より排泄されており，CT によつて膵管を確認した症例はなかつた．

考　案

CT は従来の方法に比べ膵を横断面として捉えて多くの情報を提供し得るため，膵疾患の診断の有力な方法として近年広く用いられるようになつた．しかし現段階では CT による膵の診断基準は確立されていない．その原因の一つに CT による膵の検出能の問題がある．即ち CT において膵影と読影した像が果たして膵実質の全てを反映したものかどうかを確認しておく必要があると考えられる．我々はその検定の手段として CT で読影した膵影を前額方向から投影し，ERCP によつて得られた膵管像との対比を行なつた．

その結果，CT において膵影として読影したものの中にかなり過少読影の部分のあることがわかつた．即ち膵体部は解剖学的位置関係の他に上腸間膜動脈などの近接する識別目標もあり[2]，膵影としての検出が容易であると考えられる．これに対し膵頭部および尾部では小腸や大腸など膵実質に近似したX線吸収係数を有する臓器が近接しており，この点が膵影の検出を困難にしている主要原因であると考えられた．とくに膵癌の好発部位である膵頭部の検出能がかなり低いことは診断上の問題点であるとともに，現在用いられている方法の限界を示しているものと考えられる．

結　論

CT による膵の検出能を検討するため，

1．CT による膵影の前額方向からの投影図を作製し，ERCP による膵管像と重ね合わせ，両者の走行の一致状況を評価した．

2．その結果，CT における膵影の検出は膵体部では容易であるが，頭部および尾部での検出範囲は過少になる傾向を示した．

文　献

1) 春日井達造，久野信義，青木　勲，木津　稔：内視鏡的膵・胆管造影に関する研究．日本消化器病学会雑誌，68：799～816，1971
2) Gerhardt, P., Redlich, H., Ganter, H. und Duwig, M.: Die Computer-Tomographie in der Diagnostik der Thorax-und Abdominalorgane, Röntgenpraxis, 30: 181—197, 1977