The University of Osaka
Institutional Knowledge Archive

Title	経皮的肝内門脈静脈短絡術(TIPS)の経験
Author(s)	山田, 龍作; 佐藤, 守男; 岸, 和史 他
Citation	日本医学放射線学会雑誌. 1992, 52(9), p. 1328-1330
Version Type	VoR
URL	https://hdl.handle.net/11094/16629
rights	
Note	

The University of Osaka Institutional Knowledge Archive : OUKA

https://ir.library.osaka-u.ac.jp/

The University of Osaka

日本医放会誌：52（9），1328—1330，1992（平4）

研究速報

経皮的肝内門脈静脈短絡術（TIPS）の経験

和歌山県立医科大学放射線科
山田　龍作　佐藤　守男　岸　和史　野村　尚三
園村　哲郎　木村　誠志　角井　一之

（平成4年6月2日受付）
（平成4年7月17日最終原稿受付）

Transjugular Intrahepatic Portosystemic Shunt: A Case Report

Ryusaku Yamada, Morio Sato, Kazushi Kishi, Shozo Nomura, Tetsuo Sonomura, Masashi Kimura and Kazuyuki Tsunoi
Department of Radiology, Wakayama Medical College

Research Code No. : 514.9

Key Words : Portal hypertension, Transjugular intrahepatic portosystemic shunt, Esophageal varices, Ascites

Transjugular intrahepatic portosystemic shunt (TIPS) was performed in one patient with refractory esophageal varices due to portal hypertension by liver cirrhosis. Rösch modified Z-stent was placed to keep the lumen. The shunt lowered average portal pressure from 45 to 24 mmHg, and then decompressed the esophageal varices. The shunt was patent still for three months after the creation. No significant complication was observed. This initial success of TIPS in Japan enconuragingly support the safeness and effectiveness of this therapy.

はじめに

門脈圧亢進症に対する新しい治療として経皮的肝内門脈静脈短絡術（Transjugular intrahepatic portosystemic shunt；TIPS）が開発された．本邦ではまだその報告がなかったが我々は日本で最初の症例を経験したので報告する．

対象と方法

方法は，Seldinger 法により10F の outer catheter（Rösch-Uchida 経頸静脈門脈アクセスセット，Cook）を右頸静脈から上大静脈，右房，下大静脈を経て右肝静脈内に挿入し，このカテーテルを通じて，金属針を右肝静脈から肝実質に刺入し右門脈枝に到達させ，ついで肝実質の穿刺孔をバルーンカテーテルを拡張し肝静脈と門脈を繋ぐ shunt を形成した[1]．さらにこの瘻孔内には Rösch modified Z-stent を留置した（Fig. 1）．同時に，shunt を通じて catheter を胃冠状静脈に挿入し金属コイルで塞栓した．

対象は63歳男性で1987年8月健康診断で肝硬変，食道静脈瘤および S_4 の4cm 大の結節型の肝癌を指摘され，同年9月に TAE を受け，1992年6月8日に S_5，S_{6-7} の再発腫瘍に再び TAE を受けた．1991年12月3日 tarry stool が現れ，内視鏡では食道静脈瘤の Rc sign（＋）を認めたため経内視鏡的食道静脈瘤硬化術および脾動脈塞栓術を受けたが，1992年2月8日に再度吐血し，II度の肝性脳症が認められた．2月10日内視鏡的食道静脈瘤硬化術を行ったが食道静脈瘤はなお残存し，難治性腹水も出現した．倫理委員会の承認のもとに informed consent をえて2月21日に TIPS による

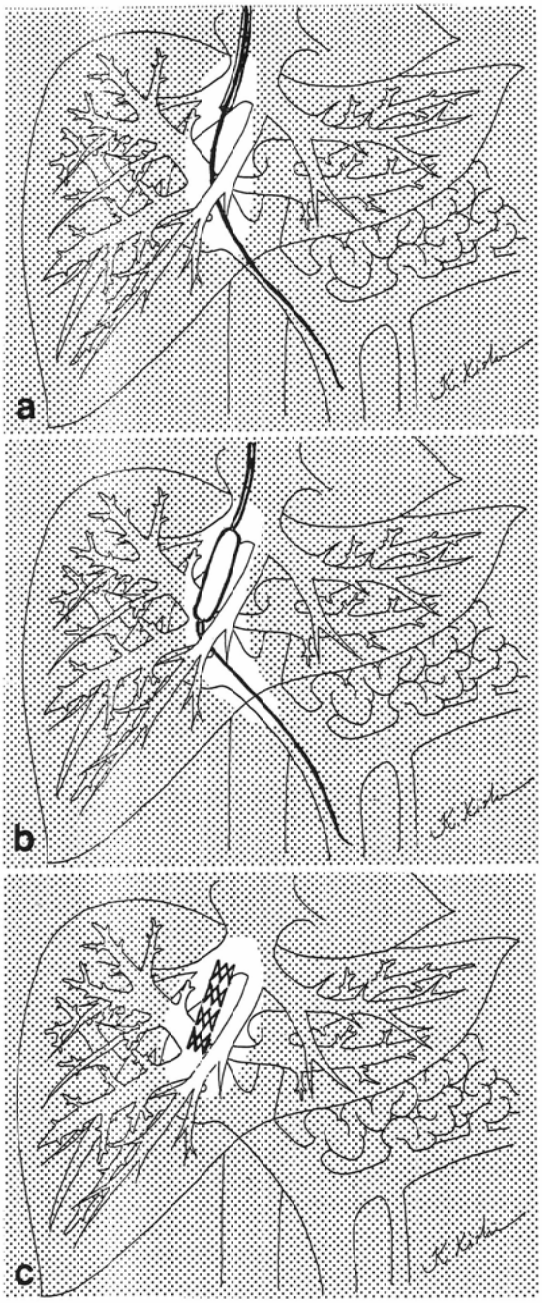

Fig. 1　a: A guidewire in inserted into the portal vein from the hepatic vein through liver parenchyma. b: The portosystemic needle tract is dilated with a baloon catheter to create portosystemic shunt. c: An expandable metallic stent is placed in the shunt to maintain the lumen.

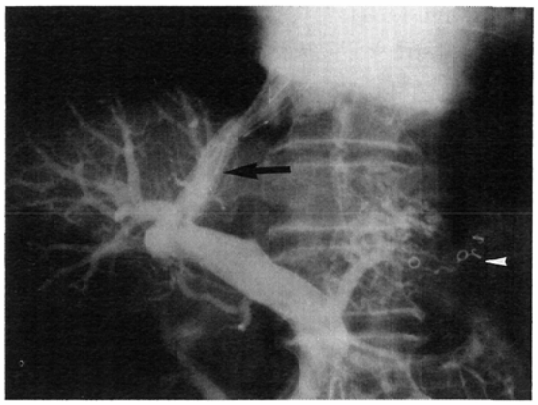

Fig. 2　Present case. Four weeks after the procedures of TIPS, the portograph showed patency of the newly created portosystemic shunt (arrow), and the coronary vein occuluded with steel coils (arrow heads).

Table 1

		Before TIPS	2week after	4week after
White blood cell	/mm³	3,200	3,500	2,100
Red blood cell	/mm³	271×10⁴	277×10⁴	331×10⁴
Hematoclit	%	26.5	27.6	31.3
Hemoglobin	g/dL	8.9	8.4	9.7
Platelet	/mm³	17.8×10⁴	11.3×10⁴	14.6×10⁴
Total protein	g/dL	6.2	6.3	8.0
Albumin	g/dL	2.9	2.7	3.5
GOT	U/L	37	59	35
GPT	U/L	40	39	35
Cholinesterase	U/L	313	460	393
Ammonia	μg/dL	61	49	97
Total bilirubin	mg/dL	1.5	0.6	0.7

治療が行われた.

結　果

術前45mmHg あった門脈圧は TIPS の直後に24mmHg に下がった. 術後の門脈造影では良好な門脈肝静脈短絡が確認された(Fig. 2)., 腹水の消失および食道静脈瘤の消退が認められた. 術後の血液生化学検査値では sGOT, sGPT の一時的で軽度の上昇を認めたが短期間で回復し, Bilirubin 値は 2 週後に0.6mg/dl に低下した. 血中 NH_3には著明な異常は見られなかった (Table 1).

考　察

本法は1969年に Rösch らがその可能性を動物

実験で示し提唱した[1]．最初は肝実質に作成した瘻孔を維持できず臨床化されなかった．しかし近年血管拡張用 balloon catheter の改良と expandable metallic stent の開発によりこれらの問題点が克服され，臨床応用が可能となった[2]．

本法の特徴は経皮的に行い得るため侵襲が低く，また shunt が肝内に設けられるため門脈の血流は生理的方向に流れることである．これまで内視鏡的硬化術では治療困難であった胃静脈瘤は本法で治療可能である．本法では肝内門脈への硬化剤流入のおそれもない．手技は全て経皮的に血管内を通じて行われるため，出血の危険は少なく，腹水貯留や出血傾向があっても比較的安全に施行できる．本法は食道胃静脈瘤の切迫破裂ないし破裂例，内視鏡硬化術の治療抵抗例に適応があり，とくに従来外科的切除以外に治療法のなかった胃静脈瘤の治療にも有用と考えられた．また難治性腹水に対しても有効であった．

自験例には合併症の発生は認められなかったが，予測せられるものとして術中の血管損傷，肝内胆管の損傷，穿刺針の肝外穿通などが考えられるがいずれも肝内，血管内での操作であるため，重篤な合併症は起こり難いと考えられる．術後は肝性脳症の発生も考えられるが Eck 瘻等の外科的 portosystemic shunt 術に比べると本法では門脈血流は肝に向かう点で生理的に近い方向に流れ，肝性脳症発生は避け得るものと考えられる．

まとめ

我々は経皮的肝内門脈静脈短絡術を 1 例に行い，門脈圧の低下と難治性腹水の消失，食道静脈瘤の退縮を得た．明らかな副作用は見られなかった．

文献

1) Rösch J, Hanafee WN, Snow H: Transjugular portal venography and radiologic portcaval systemic shunt: An experimental study. Radiology 92: 1112—1114, 1969
2) Richter GM, Noeldge G, Palmaz JC, et al: Transjugular intrahepatic portcaval stent shunt: Preliminary clinical results. Radiology 174: 1027—1030, 1990