鼻腔・副鼻腔悪性腫瘍のX線診断に関する研究
上顎癌に対する断層撮影法の応用を中心として

大阪大学医学部放射線医学教室（主任 立入弘教授）
浜 崎 靖

（昭和36年2月24日受付）

Roentgenological Studies on Malignant Tumors of the Nasal and Paranasal Sinuses with Special Reference to Laminagraphy of Antral Cancer

By
Yasushi Hamasaki
From the Department of Radiology, Osaka University Medical School
(Director: Prof. Dr. H. Tachiiri)

Roentgenological studies are made of so far untreated and nonmetastasized 133 cases of malignant tumors of the nasal and paranasal sinuses centering around antral cancer that were seen during the recent four years at the Department of Radiology, Osaka University Hospital. (Table 1)

1. Since a systematic roentgenography is required in diagnosing and treating antral cancer, the author adopts in an errect position occipito-frontal, Waters (45°), half axial (65°), and axial projections for ordinary photography and coronal sections in a prone position (3,4,5,6 and 7 cm from the table top) for laminagraphy. Both approaches are being employed for diagnosis. Rotatography is occasionally adopted, too. (Table 2)

2. Cases of antral cancer reveal bone destruction or defect in a single wall or walls. (Table 4)

3. A new roentgenological classification is introduced by which 6 groups are classified with a localized and advance lesion subclassification. On the basis of roentgenological findings operable and inoperable cases are determined.

Radiological criteria made for inoperability of antral tumors are (1) destruction of base of skull, (2) extensive destruction of the pterygoid process, (3) destruction of the temporal bone, (4) considerable spread to the opposite side and (5) extensive destruction of the anterior antral wall. (Table 12)

4. The present data reveal a considerable efficacy of preoperative irradiation in improvement of antral tumors. (Table 8, Table 15)

5. A close correlationship is observed between the present roentgenological classification and the result of treatment.

A three-year crude servival rate is about 70% for early cases and about 15% for

advanced cases.

Early cases can be favorably treated with roentgen therapy only. (Table 13, Table 14)

6. Full co-operation between otorhinologists and radiologists is required for the improvement of therapeutical results.

Early diagnosis and adequate operation afford an important approach to the maintenance of better cure rates.

内　容

Ⅰ. 緒　言

鼻腔および副鼻腔を中心として発生する悪性腫瘍は，通常上顎洞に原発する扁平上皮癌が大部分を占めている[1)2)3)4)5)6)7)8)]．従つて，上顎癌，あるいは副鼻腔癌と一般に呼ばれているが，今日においても治癒率は尚依然として低い[7)9)10)11)]．その原因について要約すれば，早期診断の遅れること，適切な治療方式が一般に確立されていないことにあると考えられる．

鼻腔や口蓋に腫瘍が肉眼的に発見できない場合，X線所見はもつとも有力な診断上の根拠となる．臨床的に悪性腫瘍が疑われるときは，種々な撮影方法を用い，その診断に努め，また，腫瘍の浸潤範囲を決定することが是非必要である．組織所見が診断の決め手となるのはいうまでもないが，X線所見から悪性腫瘍が否定されることは実際非常に多い．また，試験開洞術を行つて組織切片を採取し，診断を確定する動機を与えるのもX線所見であることは著者の多数の自験例からも明らかである[12)]．

近年，副鼻腔領域にも断層撮影法が導入され，その充分なる活用は，この領域のX線診断を著しく進歩させた[13)14)15)16)17)18)]．一方，上顎癌は従来の手術療法のみでは治療成績も不良であつたが[7)19)20)21)]，放射線療法との巧みな組合せによつて，飛躍的な治癒率の向上を見せていることも事実であり[8)22)23)]，更に最近に至つては超高圧X線装置[24)25)]，放射性同位元素等の採用により[26)27)]，放射線療法は急速な進歩を遂げた．従つて，將来，上顎癌の治療には，放射線療法が主要な役割を演じる可能性が益々大きくなりつゝあるといえよう．こゝに，上顎癌の臨床に際して，この腫瘍の発生部位の特異性と相まつて，耳鼻科医と放射線医が緊密な連携を保ちながらも，放射線医の責任と地位は今迄にもまして重大になりつゝある．

わが国においては，しかしながら，1，2の例外を除いて，上顎癌の臨床に関する主導権が，耳鼻科医あるいは外科医のもとにあり，放射線医が新鮮症例を取り扱う機会が著しく少い事実は何としても遺憾なことである．

著者はこれらの点に関して放射線医の努力と，

耳鼻科医の協力によつて解決することが急務であり，またわが国の上顎癌の治療成績を向上させるためには，この領域の系統的なX線診断に関する研究を行うことが必須であることを痛感した．そこで，第1に，X線診断とそれに伴う撮影方法の工夫と選択について検討し，第2に治療方針決定上，X線所見より基準を設定するとともにX線学的分類を提唱した．更に，治療成績との関連について考察を加え，著者の治療方法の反省をして，将来治癒率向上の一助にしようとした．

II. 研究対象並びに研究方法

1.　研究対象：昭和32年1月より，昭和35年8月末までの期間に，大阪大学医学部附属病院放射線科外来および入院患者をとりあげた．そのうち鼻腔，副鼻腔領域の悪性腫瘍を疑わせた多数の患者と，更に，組織学的に癌腫又は肉腫と診断された 150例のうち，再発症例，術後照射を依頼された症例を除いた，自験新鮮症例 133例が主にX線診断に関する研究対象となつた．治療と関連したX線学的分類等については，このうちの癌腫 123例が対象として選ばれた．これらの組織学的分類は第1表に示す通りであり，性，年令分布は図に示される．

Diagram: Age Distribution of the Series

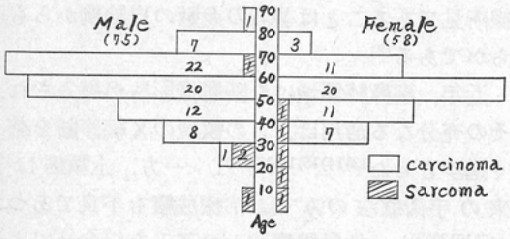

Table 1.　Histopathologic Diagnoses*
(Jan. 1957-Aug. 1960)

	No. of cases	Total
Carcinoma		
Epidermoid	100	
Adeno-	2	
Cyrindric Cell	1	123
Basal Cell	1	
Unclassified	19	
Sarcoma		
Fibro-	4	
Reticulum Cell	2	
Round Cell	1	10
Myxofibro-	1	
Osteogenic	1	
Angio-	1	
Total		133

*Made at the Department of Pathology, Osaka University Medical School.

2.　研究方法：X線学的検索については，第2表に示す各種撮影方法を充分に併用し，早期診断と浸潤範囲の決定について，各種撮影方法を比較検討した．耳鼻科的立場からは，本学耳鼻咽喉科教室の協力を得，組織学的診断を決定するために，でき得る限り試験開洞術をも実施した．組織所見とX線所見と一致しなかつた例は，再三，組織切片の採取によつて，また，撮影方法の工夫によつて診断一致に努め，経過観察をもでき得る限り行つて診断の正確を期した．手術症例については，厳密なX線所見と手術所見との対比検討を加え，術後の組織所見をも更に参照する方法を採用した．

Table 2. Radiographic Techniques

Ordinary Projection	Laminagraphic Sections
Occipito-Frontal	Coronal
Waters	Sagittal
Half Axial	Horizontal
Axial	Rotatory Cross
Oblique	
Lateral	

III. 著者の治療術式の概略

昭和32年1月より，本学耳鼻咽喉科教室の協力を得て，上顎癌症例は，先ず放射線治療を行い，後に根治手術を施行し，更にラヂウム腔内照射を行う様式を原則として採用している．

術前照射方法としては，昭和35年10月まで，X線（200kvp.）を使用した．4門照射で1日1門，約5週間に平均腫瘍線量として，約5000レントゲンを与え，1.5カ月後，根治手術を行い，更にラヂウム腔内照射（29mg・ラヂウム管使用）を追加し，一部の症例には，術中，体腔管照射をも併用した．可成りの症例に，手術を拒否して治療

Table 3. Principles of Treatment
(Jan. 1957–Oct. 1960)

1) Preoperative Irradiation or Irradiation alone.
2) Preoperative Discontinuance of Irradiation.
3) Radical Operation
4) Intracavitary Ra. Irradiation.

に非協力で術前照射量のみに終つたものもみられたが，最初より手術を予定しなかつた症例は，できる限り経皮的X線照射のみで腫瘍の致死線量が与えられるように，努力が払われた．これらの術式を表示すると第3表の如くになる．

IV. 上顎癌のX線所見と撮影方法

1. 骨破壊・骨欠損像(Bone Destruction or Defect)

上顎洞内に腫瘍が発生し，次第に骨部を侵して破壊を示すと，X線像の上では，骨破壊ないし骨欠損の所見が得られる．即ち，X線所見でこれらを確認すれば，悪性腫瘍のX線診断は容易である．133例の自験新鮮症例全例に，何れかの撮影方法によつて確実な骨破壊，骨欠損像が証明された．部位別には，第4表にみられる結果が得られた．(骨欠損，破壊については，考按で述べる．)

各部位についてのX線所見の特徴を述べ，それらの所見がもつともよく確認される撮影法について考察を加えると，次の如くなる．

1) 洞・篩骨境界壁：(Ethmoid-Maxillary Septum)

上顎洞より篩骨蜂窠に移行する部位で，もつとも高頻度に骨破壊が確認された．そのX線学的特徴は，腫瘍陰影（後述）が常に骨破壊像と混在してみられるということである．然るに單純撮影法でもつとも観察に適するのは，正面像（後頭前頭位 occipito-frontal projection）であるに拘らず，その骨破壊の確認は，著しく困難である．一般的にいつて，洞内上方より篩骨蜂窠にかけて可成りの濃い陰影が存在しているX線所見が得られるに過ぎない場合が殆んどである．従つて單純撮影でみられる頭蓋の複雑な構造の重なりを除く断層撮影法の応用が必須となる．左右対称に比較できる意味から，前額面断層で，顔面より，4，5，6 cmの位置における撮影がもつとも実用的で，この部位のX線診断には極めて秀れた撮影法ということができる．

(Fig. 1, Fig. 2, Fig. 7 および Fig. 8).

2) 洞内壁（鼻腔側壁）：(Medial Antral Wall)

上顎洞内壁の破壊は，洞篩骨境界壁に次いで多くの頻度にみられた．單純撮影法では，正面像とWaters 法(後頭鼻位occipito-nasal projection)による像が観察に適しているが，骨破壊が広範囲に及んで，確認されるに過ぎず，早期の確認には有効ではない．やはり，前額面断層が健側との比較対照が容易である点，特に秀れており，管球移

Table 4. Incidence of Bone Destruction or Defect with Reference to the Locality

	Clear Destruction or Defect	Percentage	Suspect of Destruction	Percentage	Normal Bony Structure	Percentage
E-M. Septem	101	76.0%	10	7.5%	22	16.5%
Medial Wall	97	73.0	18	13.5	18	13.5
Concha	69	52.0	29	21.8	35	26.2
Orbital Floor	56	42.0	29	21.8	48	36.2
Lateral Wall	55	41.0	11	8.3	67	50.7
Inferior Wall	53	40.0	19	14.3	61	45.0
Posterior Wall	40	30.0	12	9.0	81	61.0
Anterior Wall	21	16.0	20	15.0	92	69.0
Zygomatic Bone	18	13.5	36	27.0	79	59.5
Nasal Septum	9	6.8	18	13.5	106	79.7
Pterygoid Process	8	6.0	12	9.0	113	85.0
Base of Skull	5	3.8	5	3.8	123	92.4
Temporal Bone	3	2.3	0	0	130	97.7

動方向を体軸に垂直に移動させると，その確認は，更に明瞭である．(Fig.11 および Fig.12).

3) 洞上壁（眼窠下壁）：(Orbital Floor)

單純撮影法では，正面位とWaters 法が適しているが，早期例では診断は難しく，ことに洞上壁内方に浸潤がある場合は，不可能に近い．矢張り前額面断層の3，4，5cmでのX線所見が，決定的な診断的根拠を与える．この際，上壁内方浸潤があると，骨破壊と腫瘍陰影の混在所見を，上壁側方浸潤は骨欠損所見を示す．(Fig. 5, Fig. 6, Fig. 7および Fig. 8)

4) 洞側壁：(Lateral Antral Wall)

この部位のX線所見の特徴は，單純撮影法によつても容易に骨欠損像がみられることで,Waters 法が理想的である．過去に副鼻腔炎の手術を受けた症例は，上顎洞の輪郭が判然としないから，側壁境界の判定には慎重であるべきである．(Fig. 5, Fig. 6, Fig. 7および Fig. 8).

5) 洞下壁：(Inferior Antral Wall)

正面像によつてその輪郭は明らかにみられ，骨欠損所見として，また，内下方部位は通常腫瘍陰影とともに破壊所見が認められる．(Fig.10).

6) 洞後壁：(Posterior Antral Wall)

後壁破壊は，腫瘍の翼状窠への浸潤を示し，実際上，後方進展の確認上重要である．従来の側面像で確認することは，誤りを犯しやすく，健側との比較対照の意味から，後上方から前下方へ，患者のドイツ水平線と管球のなす角度が65°前後になるように工夫すれば，洞後壁はS字状の弧を画くX線像として得られるので，この線が認められるかどうかにより後壁破壊の認定ができる．軽度の場合は一部線の欠損として，進行症例は広汎破壊ないしは欠損所見として認められる．(Fig. 4).

7) 洞前壁：(Anterior Antral Wall)

多くの臨床例で，頬部凸出や腫脹から間接的に判定は可能であるが，X線所見の上での確認は極めて難しい．Waters 法による像が比較的よく所見をみせるが，もつとも秀れた撮影法は廻転横断撮影法であり，患者のドイツ水平面より下，1～2cmの位置における撮影法の選択が望ましい．常に腫瘍陰影と骨破壊像および欠損像が認められる．(Fig.16).

耳鼻科的には，洞試験開放術時，容易に前壁の所見は確認できよう．

8) 甲介：(Concha)

中甲介ないし下甲介の変化は，腫瘍の鼻腔への侵入ないしは鼻腔中腫瘍によつて容易にX線所見の上で判定され得る．單純正面像では尚確認に困難を伴うが，前額面断層では，鼻腔に瀰漫性の濃い陰影が均等にみられ，甲介はその中に埋つて，恰も消失しているような所見が得られる．この所見は，重要であつて，鼻腔中腫瘍のX線診断を下してよい．また，このX線所見が可成り多くの症例(52%）にみられたことも注目に値する．(Fig. 7, Fig. 11 および Fig.12).

9) 頬骨：(Zygomatic Bone)

洞側壁より更に側方への浸潤が及ぶと，頬骨弓欠損像がみられる．單純撮影では矢張り Waters 法が判定に有利である．

10) 鼻中隔：(Nasal Septum)

鼻中隔破壊像によつて，腫瘍の健側への浸潤が示される．甲介変化像の判定に準じて，鼻中隔の破壊所見を前額面断層で確認できる．

11) 翼状突起：(Pterygoid Process)

腫瘍の後方への浸潤によつて更に翼状突起の破壊が起るが，單純撮影法では，その判定は不可能に近い．どうしても断層撮影法による判定が必要である．前額面断層7cmで常に翼状突起の変化が観察可能であり，骨欠損ないし腫瘍陰影と破壊像の混在所見を得る．その他，水平面断層，廻転横断撮影も判定に有利である．(Fig.13およびFig. 16).

12) 頭蓋底：(Base of Skull)

腫瘍の後方への広汎進展によつて，頭蓋底浸潤が起るが，前額面断層7～8cmで骨欠損所見として認められる．(Fig.14). 篩状板の破壊所見も，前額面断層5～6cmで明瞭にみられる．

13) 側頭骨：(Temporal Bone)

腫瘍の側方への広汎浸潤が側頭骨に及ぶとWa-

ters法で骨欠損所見をみ，更に前額面断層所見を併用すれば浸潤の状態を詳細にみることができる．

2. 軟部濃厚陰影(Increased Opacity of Soft Tissues)

本来洞内は空虚で含気化された個所であるが，何らかの病変があると，X線所見の上で陰影としてみられる．これは，腫瘍そのものゝ陰影と，腫瘍の進展に伴う二次的変化，即ち，既に述べた骨欠損ないし骨破壊の所見の二つに大別されよう．また，鼻腔，副鼻腔領域は常に炎症々状を伴うことが多く，例え腫瘍が発生しても，炎症所見も随伴してみられるから，X線像の解析も可成りに慎重であるべきである．

1) 上顎洞にみられた陰影：

X線所見の判定は，便宜上，前額面断層所見によつて両側の上顎洞について濃さを比較し，次の結果を得た．即ち，133例についてみると，患側の濃さが健側の濃さより勝つている例は 102例，殆んどおなじで差のないもの24例，逆に，患側より健側の方が濃さの点で大である場合は7例にみられた．これを百分率で示してみると第5表のようになる．

Table 5. Difference of antral Opacities Between Affected and Opposite Side

Comparison of Opacities	Percentage
Affected Side > Opposite Side	76.7%
Affected Side = Opposite Side	18.0%
Affected Side < Opposite Side	5.3%

Table 6. Number of Cases with Inflammatory Complications

Site	No. of Cases	Percentage
Opposite Antrum	86	66.3%
Tumor Antrum	15	11.3%

Table 7. Increased Opacities of Soft Tissues of the Sinuses except Antrum

Site	No. of Cases	Percentage
Anterior Ethmoid Cells	116	87.2%
Posterior Ethmoid Cells	81	60.9
Involved Nasal Cavity	99	74.4
Orbital Fossa	80 (48)*	60.1 (36.1)*
Sphenoid Sinus	39 (17)*	29.3 (12.8)*
Opposite Nasal Cavity	8	6.0

* Indicate Tumor Mass.

2) 上顎洞炎症合併所見：

上顎洞内に液面や粘膜肥厚像が認められ，明らかに炎症所見の存在が確認された例は，健側上顎洞においては，133例中86例，患側上顎洞では133例中15例であつた．(第6表).

3) 上顎洞以外の腔にみられた陰影：

篩骨蜂窠，鼻腔，蝶形洞，眼窠について，前額面断層所見によつて判定した．陰影の性質は，單なる陰影というより腫瘍浸潤による陰影と考えられる濃厚陰影が殆んどである．

これらは第7表に示される．

Table 8. Relation Between Roentgenologic Findings and Results of Operation

Site	Before Irradiation[1]	After Irradiation[2]			Tumor found at Operation[3]	Pathology[4]		
		markedly decreased	moderately decreased	no discernible Change		+	±	−
Antrum	38	8	24	6	37	15	16	7
Ant. E-Cells	36	5	24	5	29			
Post. E-Cells	26	7	12	7	11			
Nasal Cavity	31	14	14	3	16			
Sphen. Sinus	12	7	2	3	1			

1) Increased Opacity of Soft Tissue of the Sinus Suggesting Tumor shadow.
2) Degree of Radiographic Change of the Opacity in Size and Density.
3) Positive Macroscopic Appearance.
4) + Active Tumor Cells.
± Degenerated Tumor Cells.
− No Tumor Cells.

4)　X線所見と手術所見の比較：

上顎癌新鮮症例に術前照射を行い，根治手術を行つた38例について，照射前後のX線所見，手術時所見および組織所見をも比較すると，第8表に示される結果が得られた．

3.　前頭洞の態度

上顎癌患者において，前頭洞の態度についてはX線学的にも色々な所見がみられるが，要約すれば，前頭洞の発育の様子，炎症所見および上顎洞，篩骨蜂窠より前頭洞に浸潤が波及している点に帰せられよう．これらについて観察した結果は第9表に得られている．

Table 9.　Roentgenologic Findings of the Frontal Sinuses

Findings	No. of Cases	Percentage
Normal or well developped	92	67.7%
Absent or ill developped	41	32.3%
Inflammatory Change	26	19.5%
Tumor Side Opposite Side Both Sides	16 2 8	12.0 1.5 6.0
Carcinomatous Involvement	1	0.75%

Table 10.　Other Diseases with similar Roentgenological Findings to Antral Carcinoma

Diagnosis	No. of Cases	Site of Bone Destruction or Defect	Increased Opacity of Soft Tissue
Polyp	6	medial wall, orbital floor, inferior wall.	nasal cavity, antrum, eth.-cells.
Necrotic Sinuitis	6	medial wall, E-M. septum concha.	nasal cavity, antrum, eth.-cells.
Post op. Buccal cyst	6	orbital wall, inferior wall, lateral wall.	antrum,
Fibroma	3	medial wall, orbital floor, inferior wall,	nasal cavity, antrum.
Osteoma	3	orbital floor, lateral wall, anterior wall,	antrum, eth.-cells, sphenoid sinus,
Chondroma	1	medial wall, posterior wall.	antrum, nasal cavity.
Melanoma	2	E-M. septun, inferior wall.	antrum, eth.-cells,
Ulcerative Sinuitis	2	E-M. septum,	antrum, eth.-cells.
Haemangioma	2	concha	nasal cavity.
Total	31		

4.　鑑別症例

臨床的に悪性腫瘍を疑い，X線所見の上から骨欠損や，骨破壊を疑わせる像が得られ，軟部濃厚陰影もみられたに拘らず，組織学的には良性であつたものは次の通りで，第10表に示される．

5.　廻転横断撮影法の応用

上顎癌患者に対して，廻転横断撮影法を実施し，そのX線所見を検討した．S.S. 式廻転横断装置を用い，撮影術式は，小野の方法[28]に準じたが，撮影部位としては，患者のドイツ水平面を基準にとり，1cm間隔で撮影した．上顎癌の拡がり，特に前後方向への進展の程度は，單純撮影，断層撮影を使用しても可成りに判定に困難を伴う．廻転横断撮影法は，所謂輪切りのX線像が得られるために，腫瘍の前後方向の浸潤範囲が，正確に把握できるという利点がある．著者は，上顎癌患者20例と，上咽頭腫瘍2例，壊疽性鼻炎3例，上顎癌が疑われた副鼻腔炎10例，計35例について，臨床実験を行つた結果，X線像の特徴について，次のような知見が得られた．

1)　洞前壁および後壁：

廻転横断撮影法によれば，ドイツ水平面より下1cmの位置における撮影が，この部位の所見をもつともよく表わす．上顎洞は，大体左右対称であつて，前，側（頬骨），内および後壁に囲まれている．健側は普通澄明で，病側は濃い陰影が瀰漫性にみられるのが普通である．洞後壁と内壁は，薄

い幅の細い陰影としてみられる．前壁の変化は，腫瘍浸潤によつて薄くなるか，消失するか何れかの所見として得られ，一般に，骨欠損像と判断される．洞後壁は，濃厚陰影と混在して消失している場合，腫瘍の翼状窠への浸潤を示す．(Fig.16).

2) 洞側壁および内壁：

側壁より頬骨へ移行する部位は，可成り横断像で厚く写り，この部の浸潤は，骨欠損所見としてみられる．内壁はごく薄く，鼻腔内には，甲介が太くみられ，鼻中隔も中央にみられる．腫瘍の鼻腔内浸潤により，この両者の内に澄明な腔がみられず，鼻中隔の圧排像も屢々経験される．(Fig. 15).

3) 翼状突起：

翼状突起は，洞の内後方で，上咽頭腔の前方に，断面像としてみられる．この部の浸潤は，常に腫瘍陰影と混在する骨破壊所見としてみられるものである．(Fig.16).

4) 篩骨蜂窠：

ドイツ水平面に一致した面，あるいは，1cm上における廻転像で，上咽頭腔の前方に認められるが，鮮明な所見が常に得られるとは限らない．撮影位置と観察部位との関連は，第11表に示した．

Table 11. Suitable Rotatographic Section for the Demonstration of Involved Sites

Level of Section	Demonstrable Sites
1c-m. upper	Base of Skull, Ethmoid Cell, Sphenoid Sinus.
On the G.-H.-plane	Ethmoid Cells, Nasal Septum.
1c.m. lower	Antrum, Concha, Nasal Septum, Pterygoid Process.
2c-m. lower	Antrum, Concha, Nasal Septum.

V. 上顎癌のX線学的分類

上顎洞に腫瘍が発生し，拡がる場合，その進展方向を観察して，浸潤範囲を決定することは，極めて重要である．この判定は体系的に撮影されたX線像より行わねばならないということはいうまでもない．著者は，前額面断層所見から次に述べる6型に分類し，更に，半軸方向撮影所見等をも充分に参考にして，腫瘍の前後方向への拡がりの程度も加味し，比較的限局「Ⅰ」(localized or early) と広汎進展「Ⅱ」(extensive or advanced) の合計12に分類するのが妥当と考えた．

1. X線学的分類の基準

1) 上側方型：(Suprastructure Lateral Type)

腫瘍が上顎洞の上部外側よりの場所に発生したと考えられる型で，進展方向は主に眼窠，頬骨ならびに洞の前後方向である．洞側壁，上壁の欠損像はみられても，限局例では，篩骨蜂窠，鼻腔，口蓋への浸潤像はみられないのが普通である．側頭骨又は頬骨弓の広汎欠損，眼窠下壁広汎欠損と前壁破壊，それに伴う皮膚への浸潤，頭蓋底浸潤のうち，何れかゞ含まれると「Ⅱ」とし，それ以外の比較的限局例は「Ⅰ」とした．(Fig. 5および Fig. 6).

2) 上内方型：(Suprastructure Medial or Ethmoid-Maxillary Type)

主に上顎洞上内方に腫瘍が発生し，篩骨蜂窠，眼窠内側，鼻腔へ進展を示す．眼窠壁広汎欠損，蝶形洞浸潤，翼状突起破壊，頭蓋底浸潤（篩状板欠損を含む），洞後壁広汎破壊の何れか一つを含むと「Ⅱ」とし，それ以外の限局例は「Ⅰ」とした．(Fig. 1および Fig. 2)

3) 洞中心型：(Antrum Diffuse Type)

上顎洞より腫瘍が各方向へ進展する型で，何れの型とも区別のつかない症例も含まれる．従つて各洞壁の広汎欠損ないし破壊，後篩骨蜂窠，蝶形洞への浸潤，頭蓋底，翼状突起破壊，後壁および前壁広汎破壊等の所見の何れかゞ含まれる場合は「Ⅱ」であつて，腫瘍が比較的洞内に限局し，腫瘍の浸潤が，洞壁の一部欠損ないし破壊にとゞまる場合は「Ⅰ」とした．(Fig. 7および Fig. 8)

4) 下側方型：(Infrastructure Lateral Type)

洞側下方から腫瘍の進展方向が側ないし下方に向かつていると考えられる場合で，X線像から洞側下壁欠損としてみられる．この症例は，臨床所見から鼻腔や口蓋に腫瘍が発見できず，X線所見より診断されることが多い点は，早期診断上，も

つとも注意すべきと考えられる．浸潤は頬骨あるいはそれ以上に及び，前後壁の広汎破壊ないし欠損があれば，「Ⅱ」と考えるべきで，浸潤が，側下壁欠損のみにとゞまるなら「Ⅰ」とする．(Fig. 9)

5) 下内方型：(Infrastructure Medial Type)

洞の内下方に腫瘍が発生し，鼻腔や口蓋に腫瘍が肉眼的に発見されることが多い．後壁広汎欠損，軟口蓋に腫瘍あるいは健側口蓋へ腫瘍浸潤が及ぶ場合は「Ⅱ」，洞下壁欠損が小範囲の場合は「Ⅰ」とする．腫瘍が口蓋に原発して，洞へ及んでいる口蓋腫瘍とともすれば判断し難い場合があるから，臨床上注意しなければならない．(Fig. 10).

6) 内方型：(Antrum Medial or Nasal Type)

鼻腔型と考えられるものである．腫瘍が洞内方に発生し，鼻腔へも及んで鼻腔腫瘍とみられることが多い．実際，鼻腔に原発した腫瘍も稀ではあるが，この型に入れられる．健側鼻腔への浸潤，後篩骨蜂窠への浸潤，口蓋への腫瘍進展がみられると「Ⅱ」とし，限局例は「Ⅰ」として取扱う．(Fig.11およびFig.12).

2. 根治手術困難症例の判定基準

上顎癌の臨床に際して，根治手術を選ぶ場合，手術が可能かどうかを予め決定することは極めて重要である．臨床所見や全身状態が参考になることはいうまでもない．しかし，実際上，腫瘍の特に後方への浸潤範囲の決定は，X線所見によらねば判定は不可能である．それも，單純ならびに断層撮影法を組み合せた体系的な撮影法の選択が行われ，正確なX線診断が遂行されて始めて有意義であろう．この問題はひとり放射線医だけでなく手術担当者である耳鼻科医，外科医の意見も参考にすべきであるが，著者は現在，術前照射に主力をおいて治療を行つている関係から，当耳鼻咽喉科学教室の酒井と合議の上，新しく次の如きX線所見上の基準を設け，治療方針の決定を行つた．

即ち，第12表のX線所見のうち，一つ或いはそれ以上を含む場合は，X線治療を行うに際して，

Table 12. Radiological Criteria for Inoperability of Antral Tumor

1)	Destruction of Base of Skull.
2)	Extensive Destruction of Pterygoid Process.
3)	Destruction of the Temporal Bone.
4)	Considerable Spread to the Opposite Side.
5)	Extensive Destruction of the Anterior Antral Wall.

* By Y. Hamasaki and S. Sakai. 1960

根治手術を行わないという前提のもとに経皮的X線照射のみで腫瘍の致死線量が与えられるように治療計画がたてられた．(Fig13および Fig.14).

VI. X線所見と予後との関連

上顎癌の進展方向ならびに浸潤の程度によつて，X線学的に基準を設け，更に一定の治療方針で治療を行つた場合，或いは放置した場合，経過観察を行つて，治療成績ならびに予後との関連を追求することは有意義である．著者は，前章に於いて述べたX線学的分類に従つて統計的に観察し，その関連を見出だそうと努めた．

1. X線学的分類と治療成績

X線学的分類を行つてみると，第13表に示す通りである．

癌腫についてみると，上内方型および洞中心型がもつとも多く，123例中両者で過半数を占め，浸潤の程度については，「Ⅱ」の進展症例が60%以上の比率になつている．1年以上ならびに2年以上観察例は，昭和35年8月末現在を起点とし，治療開始後1年および2年以上を示すもので，放置症例も，診断確定後1年以上経過したものである．特に3年以上観察例は，例数が少いために，昭和35年12月現在を起点にとつて，第14表に示した．これらの図表から判明した点を記すと次の如くなる．

1) 上顎癌として，根治療法を行わなかつた放置症例は，X線所見の如何に拘らず，1年以内に死亡している．7例の平均生存期間は約10カ月であつた．

2) 1年以上観察例のうち，放射線單独治療を行つた40例中，29例（72.5%）生存，その内訳についてみると，「Ⅰ」11例中10例（91%），「Ⅱ」

Table 13. Relation of Roentgenologic classification to the Results of Treatment (Jan. 1957-Aug. 1960)

Roentgenologic Classification	Pathology		Carcinoma. 1-Year Follow-up Cases. ( )Alive				Carcinoma. 2-Year Follow-up Cases. ( ) Alive		
	Ca.	Sa.	Non treated	Irradiation alone *	Operation combined	I-Year crude survival	Irradiation alone*	Operation combined	2-Year crude survival
Suprastructure I	4			3 (3)		80.0%	1 (1)		
Lateral Type II	5			2 (1)					
Suprastructure I	11		1 (0)	2 (1)	4 (2)	61.0	2 (1)	4 (2)	40.0%
Medial Type II	21	3	1 (0)	5 (5)	7 (3)		3 (2)	6 (1)	
Antrum I	13		2 (0)	5 (5)	5 (4)	76.9	2 (2)	4 (3)	46.7
Diffuse Type II	31	1	1 (0)	13 (9)	3 (2)		6 (1)	3 (1)	
Infrastructure I	3	2				33.3			33.3
Lateral Type II	8			2 (1)	1 (0)		2 (1)	1 (0)	
Infrastructure I	5	1	2 (0)	1 (1)	2 (2)	62.5		2 (2)	40.0
Medial Type II	7	1		4 (1)	1 (1)		3 (0)		
Nasal or Antrum I	8	2			1 (0)	40.0			
Medial Type II	7			3 (2)	1 (0)		1 (0)		
I	44	5	5 (0)	11 (10)	12 (8)	78.3	5 (4)	10 (7)	73.3
II	79	5	2 (0)	29 (19)	13 (6)	59.5	15 (4)	10 (2)	24.0
Total	123	10	7 (0)	40 (29)	25 (14)	65.4 (43/65)	20 (8)	20 (9)	42.5 (17/40)

* Including Operation refused Cases.

Table 14. Relation of Roentgenologic Classification to a Three-Year Cure Rate (Jan. 1957-Dec. 1960)

Roentgenologic Classification		Carcinoma. 3 Year Follow-up Cases. ( ) Alive				
		Irradiation* alone		Operation combined		3 Year crude survival
Suprastructure Lateral Type	I	1	(1)			
	II					
Suprastructure Medial Type	I			4	(2)	22.2%
	II	1	(0)	4	(0)	
Antrum Diffuse Type	I	1	(1)	3	(2)	44.4
	II	4	(1)	1	(0)	
Infrastructure Lateral Type	I					
	II					
Infrastructure Medial Type	I			1	(1)	40.4
	II	3	(0)	1	(1)	
Nasal or Antrum Medial Type	I					
	II					
	I	2	(2)	8	(5)	70.0
	II	8	(1)	6	(1)	14.3
Total		10	(3)	14	(6)	37.5% (9/24)

* Including Operation refused Cases

29例中19例（66%）である．手術併用例は，25例中14例（56%）生存し，その内訳は，「Ⅰ」12例中8例（67%）生存，「Ⅱ」13例中6例（46%）生存を示している．放射線單独と手術併用例とも「Ⅰ」，「Ⅱ」で生存率に可成りの差をみせている．両者を併せた1年粗生存率は65.4%(65例中，43例生存）である．

3） 2年以上観察例になると，「Ⅰ」，「Ⅱ」で生存率の差は益々著しくなり，「Ⅰ」の生存率73.3%は，1年粗生存率78.3%に比して大差がない．「Ⅱ」はこれに比べて59.5%より24.0%と著しく下降しているのが目立つ．この傾向は3年粗生存率についてもいえる．（第14表）．

4） 放射線單独治療を行った症例は，手術併用例に比べて，「Ⅱ」の例数が多い．

1. 照射効果の判定（その1）

放射線治療を経皮的に行って，照射後の治療効果をX線像の上より判定することは，極めて重要

である．照射中はできる限り，鼻腔又は犬歯窠からドレナージを行つているが，この判定は，腫瘍の骨破壊や欠損所見よりも腫瘍陰影の縮小ないしは消失の程度によつてすべきである．IVのX線所見の項で述べたように，各部位によつて特徴のあるX線像を呈するのが常であるから，照射効果もX線学的分類による各型によつて異つた像をみせる．また，照射効果の判定は，治療終了直後よりも，2～3週間後に撮影を行つてみる方が，局所の炎症が軽快するためにより正確な読影が可能である．このことは手術例38例について，30例中に手術時所見と比較して，もつともよく一致したという事実でも伺える．場合によつて，治療中途，直後の撮影で判定する必要がある場合，一応の照射効果如何の目安にはなり得る．X線学的分類による型について述べると次の通りである．（前額面断層所見による）．

1）　上側方型：

一般に臨床的に軽快の徴候が確実であつても，X線像の上では著しい変化として現われ難い．変化としては，上顎洞上側方部に澄明化像がみられ，洞粘膜肥厚様像が判然とみられることが多い．（Fig. 5 および Fig. 6）

2）　上内方型：

一般にいつて，もつとも照射効果がX線像の上でも期待できる．その大部分の症例に，臨床所見に加えて，著明なX線所見の改善がみられた．即ち，上顎洞内上方，篩骨蜂窠，鼻腔中にみられた腫瘍陰影は縮小し，陰影はごく一部に限局するか，さらに効果の著しいものでは，陰影の消失がみられ，健側と殆んど変らなくなる．手術時，骨破壊像はみられても，腫瘍は瘢痕様となり，活動性癌細胞はみられないことが多い．（Fig. 2）．

3）　洞中心型：

比較的限局「I」の症例は，腫瘍陰影は縮小し，洞内は粘膜肥厚様像を残して，透明化を示すのが普通である．陰影の点では，健側と殆んど変らなくなることもある．「II」の進展症例については，照射効果が期待できた場合，洞周囲の腫瘍陰影の縮小ないしは消失と，洞内の透明化像をみせるが，X線照射のみでこれらの変化が得られなかつた症例は，照射前後のX線所見が殆んど変らず，手術時にも活動性癌細胞が証明されることが多い．後壁破壊と腫瘍の翼状窠への浸潤がひどい場合は，特に予後は不良である．（Fig. 7 および Fig. 8）

4）　下側方型：

症例としては多くない．臨床的に照射効果が著しくみられても，X線像の上では，側下壁欠損所見が特徴であるから不変のことが多い．（Fig. 9）．

5）　下内方型：

口蓋腫瘍，鼻腔中腫瘍としての臨床所見が改善されると同様に，X線像も腫瘍陰影の縮小ないし消失がみられ，同時に骨破壊像も明らかになる．（Fig. 10）．

6）　内方型：

洞内方，鼻腔中にみられる腫瘍陰影は縮小ないし消失の傾向を示し，甲介は治療前に全く消失している像がみられる．照射後，鼻腔全体にみられた瀰漫性濃厚陰影は消失し，甲介も変化した像をみせるのが普通である．洞内壁破壊は明らかになり，洞内方にみられる腫瘍陰影も縮小或いは消失した像がみられる．（Fig. 11 および Fig. 12）．

3.　照射効果の判定（その2）

以上のX線学的分類と，X線照射によるX線像の変化との関連を，更に第15表に示した．研究対象としてとりあげた症例は，昭和32年1月より，昭和35年12月現在までに，放射線治療（大部分はX線深部治療）を行つた自験新鮮症例，丁度100例であり，これらの症例は，断層所見によつて照射後1カ月以上，X線像を追求することができた．

統計的観察を行うと次に述べる通りの結果が得られた．照射による効果の判定を百分率で表した．

$$\text{効果率} = \frac{[\text{陰影消失又は著明縮小}(\#)] + [\text{陰影縮小}(+)]}{[\text{陰影消失又は著明縮小}(\#)] + [\text{陰影縮小}(+)] + [\text{陰影不変}(-)]} \times 100$$

Table 15. Changes in Opacity in Response to Irradiation

Classification \ Site		Antrum			Ant. Eth. Cells			Post. Eth. Cells			Nasal Cavity			Sphenoid Sinus			Orbital Fossa			Response in Percentage
		1) ++	2) +	2) −	++	+	−	++	+	−	++	+	−	++	+	−	++	+	−	
Suprastructure Lateral Type	I		2													1			1	50 %
	II		1	3		1	2		1	2		1	1			1		1	2	31.3
Suprastructure Medial Type	I	3	4	1	2	6			4	1	3	5	1					3	1	88.2
	II	9	11	2	5	14	6	2	13	7	8	10	4	2	7	5		6	10	71.9
Antrum Diffuse Type	I	3	7		5	4	1	1	1	1	4	3				1	1	3	2	86.5
	II	7	15	4	4	15	6	2	14	7	8	9	2	2	6	3	2	12	6	77.4
Infrastructure Lateral Type	I																			
	II	1	2	2	2	1		2	1	0			1			1			3	56.3
Infrastructure Medial Type	I	1	2	1		2					1	1								75.0
	II	5	2	1	4	3			5		2	4	1		2			2		93.5
Nasal or Antrum Medial Type	I	2	2	1	1	2	2	1	1	3	1	1	2							57.9
	II	1	2	3	1	2	2	2	1	2	3	1	2	2	2	2		1	2	58.1
	I	9	17	3	8	14	3	2	6	5	9	10	3			2	1	6	4	80.4
	II	23	33	15	16	35	16	8	35	18	21	25	11	6	17	12	2	22	23	71.9
Total		32	50	18	24	49	19	10	41	23	30	35	22	6	17	14	3	28	27	325/440
Pesponse in Percentage		82.0%			79.3			68.9			82.3			62.2			53.4			73.9%

1) Markedly Improved 2) Moderately Improved 2) No Change

1) 上顎洞，前篩骨蜂窠，前篩骨蜂窠，鼻腔はもつともよく反応を示している．三者とも約80%内外は，照射前後で陰影に相当の変化がみられる．次いで後篩骨，蝶形洞，眼窠の順になる．

2) X線学的分類からいうと，下内方型，上内方型および洞中心型に，照射による効果がもつとも期待できた．殊に下内方型および上内方型「I」では約90%近くで著効を示している．

3) 「I」は「II」に比べて効果率がよい．(約10%上廻る)

4) 照射例 100例に，上顎洞を始めとする各部位についての延効果率を求めると，陰影を呈した440部位のうち，325部位が効果著明でその率は約74%である．

4. 照射効果の判定（その3）

経皮的放射線治療のみ行つた場合，腫瘍浸潤による骨破壊像が，將来如何なる変化をみせるかということは，興味ある問題である．自験例についてみると，照射後1年以上，定時的にX線学的追求をなし得た無症状の症例は10例あるが，その5例に骨再生像が既に数カ月で，みられていることは注目に値する．また，たとえ無症状であつて

Table 16. Relation between Roentgenologic Classification and the Development of Metastasis (Jan. 1957-Aug. 1960)

Roentgenologic Classification		Lymphatic Metastasis: Submand.	Cervical	Supraclav.	Blood-borne Metastasis	Total
Suprastructure Lateral Type	I					
	II					
Suprastructure Medial Type	I	3	1		1	5
	II	1	5	1	1	8
Antrum Diffuse Type	I	1	1			2
	II	4	3	1	1	9
Infrastructure Lateral Type	I					
	II					
Infrastructure Medial Type	I					
	II	2	1			3
Nasal or Antrum Medial Type	I				1	1
	II				2	2
Total		11	11	2	6	30

も，照射後2年を経て尚照射直後のX線像と殆んど変らない症例もみられていることは，骨再生像が無症状症例に全てみられる訳ではないことを示しているし，局所の骨再生像が明らかでも，転移のために死亡した症例もあることを考えると，この所見が，健在である決め手にはならないと考えられる．

5. X線像と転移

上顎癌腫のX線学的分類と，リンパ節転移，遠隔転移との関係を，第16表に示した．全症例について厳密な経過観察は不可能であるが，全観察期間中に，組織学的に，X線学的に確実に証明し得た症例のみをとりあげた．また，同一症例で，部位別に重複して転移を生じたものは，別箇に数えた．

1) 側方型には転移がみられなかつた．

2) 上内方，洞中心型に圧倒的に多い．

3) 「Ⅱ」は「Ⅰ」に比べて多い．

Ⅶ. 考按ならびに総括

1. 上顎癌のX線診断

上顎洞に腫瘍が発生し，次第に増大，進展して骨部を侵すようになると，X線像の上では，腫瘍そのものの陰影と骨破壊，欠損の所見が得られる．これらのX線所見の診断上の価値について論じたい．

1) 骨破壊，欠損像の価値：

骨破壊・欠損像は，比較的X線所見上，客観的に診断が容易である．文献的考察によれば，本城(1940)[29]，Pfahler (1940)[30]，Leroux-Robert (1951)[14]，Baclesse(1952)[15]，Gordon (1955)[31]，Hendrick(1957)[6]，淺井(1958)[7]，Dodd (1959)[32]等，全て上顎悪性腫瘍のX線診断上の重要な根拠のひとつにあげている．本城[29]，淺井[7]は，上顎洞側壁破壊，所謂 T-M 線消失のX線所見がもつとも上顎癌の場合に高頻度にみられ，その率は60～70%であつたという．Gordon[31]は36例中，31例に確実な骨破壊所見を認め，Hendrick[6]は68例中，50例に洞壁の1面あるいはそれ以上に明瞭な骨破壊所見を証明した．

著者の症例について考察を加える．癌腫 123例，肉腫10例で，合計 133例の新鮮症例全例に，單純ならびに断層撮影方法を体系的に応用し，可及的詳細に放射線医としての立場から追求を試みたが，このような多数の症例に対しての厳密なX線学的追求は，文献にみられない．著者の症例において，確実な骨破壊・欠損像をX線所見より全例に認め，洞壁の1面あるいはそれ以上に確認したが，内訳についてみると，確実に洞壁の1面破壊ないし欠損を示した症例は，133例中，7例に過ぎず，洞壁2面破壊ないし欠損を示したのは18例である．その他の症例は，3面以上の洞壁破壊ないし欠損が証明されており，篩骨境界壁を含めた7面の洞壁中，全症例を平均すれば，3～4面の破壊ないし欠損像が得られたのである．

以上のような事実は，少くとも臨床的に上顎癌が疑われる段階にある場合，上顎癌であれば，X線像によつて，必ず骨破壊ないし欠損が証明されることを示す．そして鼻腔や口蓋に腫瘍が肉眼的に発見できるときは，試験切片を採取し，組織診断によつて確診すべきであつて，肉眼的に発見できないならば是非試験開洞術を行つて組織診に努めなければならないことを教える．同時に第10表に示されるように，可成り多数の鑑別症例にも，欠損ないし，破壊のX線所見が得られていることは注目する必要がある．上顎癌以外の組織学的に良性である嚢腫や炎症，更に腫瘍にも，稀に上顎癌と類似するX線像が得られるということは，上顎癌の臨床において，考慮しなければならないことである．

次に著者は，骨破壊ないし欠損のX線像は，各洞壁によつて異なるということを主張する．前額面断層像によると，洞前ならびに後壁を除く，篩骨境界壁を含めた5つの洞壁の状態が極めて明瞭に観察される．要約すれば，洞・篩骨境界壁，内壁および上，下壁の内方よりの部位は，腫瘍陰影と混在する破壊所見が，側壁ならびに上，下壁の側方よりの部位は，骨欠損單独所見として得られるのである．

骨破壊所見：篩骨境界壁，内壁，上壁と下壁の内方部位，前壁および後壁．

骨欠損所見：側壁，上壁と下壁の側方部位，前壁および後壁．

前壁および後壁は，單純撮影や廻転横断撮影によつて，破壊あるいは欠損所見が得られる．

更に主張しなければならない点は，著者の症例においては，洞・篩骨境界壁および洞内壁にもつとも高頻度に骨破壊所見がみられたということである．これは撮影法の選択にも関連するが，異常像も含めると，両者とも，約85%に認められたという事実は，従来の文献に記載されていなかつた点として注目すべきであろう．Baclesse (1952)[15]は ethmoido-maxillar cancer の際に，両者の境界板（lamina）の消失が，この cancer の早期の大切なX線所見であるといつている．しかし，單純正面像において，篩骨境界壁および洞内壁の破壊所見の確認が著しく困難であるという事実は，もつとも問題としなければならない点であり，こゝに，著者は，断層撮影法の応用が必須であるという理論的根拠として主張する所以である．

2） 腫瘍陰影の判定：

腫瘍そのものによつて生じる陰影は，当然X線像においても認められる．しかしながら，陰影を腫瘍によるものと判定するには，慎重でなければならない．Baclesse (1952)[15]も「infection」と「polyp」が鑑別上，難しいと指摘している．Gilmore (1957)[33]は，とくに陰影の濃さを重要視し，悪性腫瘍によつて生じる陰影の濃度は，粘膜肥厚や滲出液によるよりも更に大であり，骨腫のみが勝ると述べている．諸家の文献によつても，上顎癌のX線診断に，濃影を重要な診断上の根拠としてとりあげている．

自験症例を中心として，陰影について論じる．常に健側と病側の上顎洞の陰影の濃さが比較できる意味から，單純撮影なら，正面像よりもWaters 法による像によつて判定する方がよい．更に一歩すゝんで著者は前額面断層像から判定した結果，両側同時に上顎癌が発生したという症例はなかつたが，第5表に示されるように，患側が常に健側よりも濃いという訳ではなく，全症例のうち，約4分の1近くの症例は，判定がつかなかつたか，むしろ，反対側の副鼻腔炎のために，患側よりも濃さの点で勝つていたのである．また，第6表に示されるように，全症例のうち，大半が，反対側に副鼻腔炎を合併しているのがみられていることは，やはり，陰影中心で，上顎癌の診断をしてはならない事実を教えている．腫瘍と炎症所見が混在することも可成りあるという点，益々，診断を困難にしている．

次に著者は，如何なる陰影を腫瘍陰影と判定すべきかを述べる．上顎洞全般についての陰影の濃さ如何で判定してはならないことは既に述べたが，もつとも陰影の解釈について重要な点は，陰影が，どの部位に存在しているかということである．濃厚陰影が，洞の内方，内上方，篩骨蜂窠あるいは患側鼻腔，眼窠の洞内方よりに存在し，洞とこれらの腔との間の壁が，濃厚陰影によつて，全く消失してみえるか，破壊所見が明らかにみられるときは，腫瘍陰影と確実に診断してよい．鼻腔に腫瘍が浸潤している場合は，甲介は常は消失しているようにみえ，鼻腔内は瀰漫性の濃厚陰影で充たされる．第7表は，このことを示し，第4表を参照すれば，理解は容易であろう．

副鼻腔炎と臨床的に考えられ，一般に單純正面像において，洞内上方より篩骨蜂窠に濃厚陰影を認める場合，我々は，之を單に炎症像と解釈することはさし控えた方がよい．断層撮影法の応用が，副鼻腔炎と診断された患者全てに実施されることは，現実の問題として不可能であるか，非常に困難である故に，單純正面像の読影による結論は，幾ら慎重であつても，過ぎることはない．濃い陰影が篩骨蜂窠に存在して，篩骨の複雑な骨の構造が不明瞭である場合は，必ず一応は腫瘍によるものと疑い，断層撮影法によつて，洞・篩骨境界壁の消失ないし破壊を証明するよう努力すべきであるし，一方，組織診で結論を求めるべきである．

結局，濃厚陰影は，腫瘍陰影と解釈しておく方が無難であるが，著者は 133例中，この境界壁の正常なX線所見を呈したのが僅か15%足らずであ

るという結果からも再度これを強調したい．

3）前頭洞の態度と上顎癌との関係：

副鼻腔のうち，前頭洞はもつともその発育に変化がみられる．上顎癌と前頭洞の態度との関連性について，既に論じられてきた[34]．最近，前頭洞の発育不良な症例には，上顎癌患者が多いという説[35]が称えられているが，著者は，最近数カ年間，当放射線科を訪れた患者のうち，頭部撮影，とくに Waters 法によつて撮影されたものを無意識的に，年度別各 100例ずつ選択し，推計学的にカイ自乗検定を行つて有意の差があるか否かを検討したが，各年度とも，発育不良の症例が，約25%前後にみられているため，上記の説を支持することができなかつた．

2. 撮影方法の工夫ならびに選択：

既に体系的な撮影方法が採用されなければならないと再三述べてきたが，従来から使用されている單純撮影法について検討し，断層撮影についてもその特色を吟味した．

1）單純撮影法の検討：

従来，鼻腔，副鼻腔領域のX線診断に用いられている單純撮影方法は，色々の名称で呼ばれているが，結局，正面（後頭前頭位），Waters（後頭鼻位），軸方向，側面，斜位の各撮影法に分かれる．一般に，正面および Waters 撮影法は，副鼻腔領域における基本的な撮影法であり，健側ならびに患側が比較対照でき，撮影も容易である．正面像は，各副鼻腔の概略を観察することが可能で，洞側，下壁の読影が極めて容易である．この反面，陰影の解釈や，洞上，内壁，篩骨境界壁等の読影は，可成りに困難であつて，腫瘍陰影や骨破壊像の判定は不可能なことがある．Waters 法によるX線像は，洞の状態を知るには正面像よりも有利であり，殊に前頭洞の発育の様子や浸潤を判定したり，上顎洞側壁，下壁および頬骨弓の状態の観察には，もつとも適している．これらの2つの撮影法の併用は，副鼻腔炎の診断に必須であつて，悪性腫瘍が疑われる場合は，即刻，断層撮影法を応用しなければならない．耳鼻科的に，副鼻腔炎の診断が下され，上記單純撮影法によつてのみ，上顎癌の診断が，X線学的に可能であつた症例も，自験例中，10例みられた点は注目すべきである．

また，撮影体位は，洞内貯溜液面の証明をも兼ねて必ず立位で行い，骨部と軟部組織の対照度のよいX線像を得るよう，努力が払われなければならない．

側面像の価値について検討を加える．従来，2方向撮影の1つに側面像が無意識的に撮影されてきたが，副鼻腔疾患のX線診断の際には，著者は胸部X線診断における側面像程の診断的価値はないと考えている．その理由としては，健側と患側が重なり合うために，正確な診断が不可能に近いからである．例えば，洞後壁の破壊所見を見る場合，両側の洞後壁，翼状突起，頬骨弓の一部が重なり合うために，洞後壁の破壊ないし欠損が実在してもその判定には困難な場合が多い．手術例38例の自験例を例にとつても，側面像と手術所見と一致した症例は，約半数程度である．従つて著者は，現在，体系的な撮影法の選択においては，特別な場合を除いて，側面像は省略している．

次に斜位像であるが，屡々その価値については論じられてきた[36][37]．しかし，著者の経験する範囲では，特に視神経孔の様相を求める意図のもとに行われる斜方向撮影以外の場合は，診断的価値は，歪みや重なりが多い故に，殆んどないといつてよい．また，撮影体位も難しい部類に属するし，診断する我々の立場からしても，上顎洞を中心に観察する場合は省略されてよいと思われる．

2）半軸方向撮影法について：

軸方向撮影法によるX線像は，後篩骨蜂窠，蝶形洞，中頭蓋底の観察には適しているが，上顎洞の診断には必ずしも有利ではない．もつとも困る点は，下顎骨と重なり合うことである．正面像や，Waters 法によるX線像において，上顎癌であることが判明した場合，腫瘍の後方への浸潤，とくに，翼状窠への浸潤を判定することは著しく困難である．こゝに，下顎骨を除き，上顎洞の観察を主眼にするには，管球の入射方向と患者のドイツ水平面とのなす角度を工夫する必要がある．

Baclesse (1952)[15], Dodd (1959)[32] もこの点に触れている．著者は，臨床上および頭蓋ファントームを使つて実験した結果，Waters 法（著者らは実際には管球と患者のドイツ水平面のなす角度を45° に決めている．以下，角度は両者のなす角度を表わす）と軸方向（管球と患者のドイツ水平面とのなす角度が90° ）撮影法における角度との中間角度，即ち，60°～65°前後になるように撮影法を工夫すれば，上顎洞の後方，翼状窠の観察が楽になる．この際，3つの線（蝶形骨大翼の中頭蓋窠に接する面，眼窠に接する面および上顎洞後壁を示す所謂“triple lines”）は互いに離れて，洞後壁はS字状を画く故に，この線の消失は洞後壁の欠損を示している．著者はこの撮影法を半軸方向撮影法（65° 法）と呼んでいる．

3） 断層撮影法の検討：

断層面の関係から，前額面，矢状面，水平面の3種の断層撮影法が考えられる．再三繰り返したように，健側と患側が，常に比較検討できる意味で，前額面断層X線像が，X線診断にもつとも有利であつて，その文献も少なくない．通常，腹臥位で患者のドイツ水平面を撮影台に垂直に固定し，台より深さを定めて1cm間隔で撮影する方法が，解剖学的に撮影部位を決める[17]よりも便利であつて，著者は，通常，台より3cmの深さから始め，7cmまで，計5枚の撮影を行つており，これに従うと上顎洞，篩骨蜂窠，眼窠，鼻腔および蝶形洞の観察が充分であり，翼状突起も明瞭な像を示す．（7cm）．

水平面断層撮影法は，背臥位で，頭頂部を台につけ，ドイツ水平面が，台に平行になるように患者を固定し，撮影を行うが，撮影体位に相当な無理を生じるから，全ての患者に行うことはできないし，装置の能力の関係からいつても感心しない[38]．

矢状面断層撮影法は，患側のみ撮影されるから，前額面断層撮影法に比較して，その有利さは劣るが，むしろ，鼻咽腔腫瘍の観察に適している[39]．実際には側臥位で，頭部の正中線を基準にとつて，側方へ適当な間隔で撮影する方がよい．蝶形洞の前壁，トルコ鞍の状態の観察には容易である．しかし，洞前後壁の破壊，欠損は，正中線より，1.5cmないし2.5cmの間の何れかの深さで判定されることが多いが，思つたよりその診断は困難なように思われる．その理由の1つに，比較対照のため，患・健両側2枚の撮影が必要で，両側が対称的に正確に撮影し難いという欠点がある．しかし，時に応じて局所の精査には用うべき価値があると考えられる．

3. X線診断と撮影法の体系的採用についての総括

著者は，單純ならびに断層撮影法を駆使し，骨破壊・欠損，腫瘍陰影のX線診断に努めた．更に，腫瘍の浸潤範囲の決定についても，色々の撮影方法の比較検討を行つてきたのである．しかし，全ての撮影方法を採用して診断することはできないから，單純撮影法と断層撮影法のうち，適当に選択し，組み合わせて診断する必要が生じる．その上，一般のクリニックでも容易に行え，患者にも苦痛を与えない，常に患側と健側が比較対照できる撮影法の選択が望ましいのである．

單純撮影法のうち，正面および Waters 法によるX線像は基本であつて，その他に，著者のいう半軸方向撮影法および軸方向撮影法を加えると，これらの条件を満足させることができる．殊に半軸方向撮影法は洞後壁の観察に必須であり，軸方向撮影法は，後篩骨，蝶形洞および中頭蓋底の概観が容易であるから，鼻咽腔悪性腫瘍の鑑別をも含めると，選択されてよいと考えられる．側面ならびに斜位撮影法は省略してよい．

以上の4種の單純撮影によつて読影に慎重であれば可成りに診断は解決されるが，尚不明な部位は，再三強調してきたように，洞内壁，篩骨蜂窠境界壁，洞上壁および鼻腔である．しかもこれらの部位にもつとも腫瘍浸潤が多く見られている事実は，必然的に断層撮影法の応用を促す根拠となり，とりわけ，前額面断層撮影法を採用しなければならない根本的な理由となつている．

次の問題は，何枚のフイルム撮影が必要であるかということである．文献的考察を試みても[13][14]

15)17)18)，可成りの枚数を必要とするという論も多いが，著者は，既に上顎癌と決定して，後方への浸潤範囲を判定する場合は，3cmより2cm間隔で3枚，鑑別をも含めた時には，3cmより1cm間隔で5枚撮影すれば，日本人の場合，著者の経験からすると，必要にして且つ充分であつたといえる．頭蓋骨を用いた撮影実験においても，自験例についての臨床実験においても，骨破壊ないし欠損が，極めて小範囲であると，2cm間隔での3枚のX線所見では，その判定に困難な場合があつたが，1cmおきの5枚のX線所見では，何れかのX線像で診断に必要な所見を得ることができた．

従つて

單純撮影法：(ordinary examinations)，立位．

(1)　正面 (occipito-frontal or posterior-anterior)

(2)　Waters (occipito-nasal) 45° 法

(3)　半軸方向 (half-axial) 65° 法

(4)　軸方向 (axial)

断層撮影法:(laminagraphic examinations)，腹臥位．

(5)　前額面 (3.4.5.6.7cm)

以上の撮影法は，日常の routine に用いられるものであり，必要に応じて他の撮影法を併用すべきと考えられる．こうして放射線治療に際しても照射野および線量の決定が可能である．

前額面断層撮影法は，通常，装置の関係から腹臥位で行つているが，最近，立位断層装置も完成しており，症例によつては，この装置を使用する方が適切な診断が可能である場合もある．(洞に液の貯溜あるときなど)．また患者の状態によつて，背臥位で行う場合もあり得る．

管球移動方向は，患者の体軸に平行にすることが常であるが，場合によつては，補助撮影台を使用して，管球移動方向を，体軸に垂直又は斜方向とする．洞の内壁破壊が，更に明瞭に観察されるからである．更にこの点からいえば，Circus Tomography は理想的といえる．

4.　X線学的分類についての検討

上顎癌の発生部位ならびに浸潤の様式，程度によつて，現在まで種々な分類がなされて来た．臨床所見より[40]，あるいは手術所見[7)11)21)]より分類が行われ，予後との関連についても論じられている．しかしながら，治療前に少くとも腫瘍の浸潤範囲が確定し，一定の術式により治療が遂行される場合，その治療成績が比較されて差を生じるならば，治療前における分類は，今後の治療術式を改善する意味においても重要な意義をもつている．その点からいえば，撮影法の体系的な採用によるX線学的分類は上顎癌の分類上もつとも大切である．放射線医の立場より文献的考察を試みると，古く，Öhngren (1933)[41]は4群に分類しており，Baclesse (1952)[15]は，副鼻腔癌を，上顎洞，篩骨および鼻腔の3種に大別している．Tod (1948)[42]は，早期癌と晩期癌の2種に大別し，早期癌は，洞壁1面か，せいぜい2面の骨破壊がみられるものと定義しており，最近 Dalley (1959)[10]は，Royal Marsden Hospital では，Frontal, Alveolar, Zygomatic および Palatine の4群に分類して取扱つていると述べている．Dodd (1959)[32]は，Baclesse[15]の分類を参考にして副鼻腔癌を7群に大別して予後との関係について記載している．

著者の上顎癌に対するX線学的分類は，以上のBaclesse[15]，Dodd[32]の記載を参考にして行つたものであるが，日本人においては，篩骨又は鼻腔に原発する癌が極めて少いとの事実に基ずき[7)8)40)]，上顎洞に原発した癌，篩骨または，鼻腔に原発した癌を含めて，6例に分類するのがもつとも実用的であるとの見解によつたものである．例えば上内方型は，ごく一部，篩骨原発癌が含まれていると解釈してよい．更に，各群の型を「I」と「II」に分類したのは，治療成績を比較し，その結果に従つて治療方法を改善する資料とし，治療成績の向上を願つたにほかならない．手術療法を主とするか，或いは放射線療法を主とするかの治療術式の選択においても，常に同じ群に属し，同じ侵襲程度を示した症例についての比較検討でなければならない．第3・14表はこの意味において貴重な資料を提供するであろう．

次に，手術不能症例について論じる．既に諸家

Fig. 1. Case No. 107. S.N., a 63-year-old male. Opacification of the left ethmoid cells, no bone destruction being demonstrable with ordinary techniques.
Suprastructure Medial or Ethmoid-Maxillary Type II in roentgenologic classification. (Because of involving of pterygoid destruction).

Fig. 2. The same case. Coronal tomogram (at the level of 4 c-m. from the table top) showing destruction of the ethmoid-maxillary septum and a marked tumor mass in the ethmoid-maxillar and nasal cavities.
Biopsy finding: epidermoid carcinoma.
Pre-irradiation and radical operation performed with intracavitary Ra. insertion.
Symptome free for a year after treatment.

Fig. 3. Caese No. 88. T.T., a 46-year-old female admitted with severe headache. Axial Projection fails to reveal a defect of right posterior antral wall because of superimposed mandible and confluence of "triple lines" (after Dodd et al).
Biopsy finding: epidermoid carcinoma.

Fig. 4. The same case as Fig. 3 being taken by half axial projection (65°).
The pterygoid process shows an extensive destruction.
External irradiation alone was employed. The defect in the posterior wall clearly is visualized. A relapse occured in the primary site a year later.

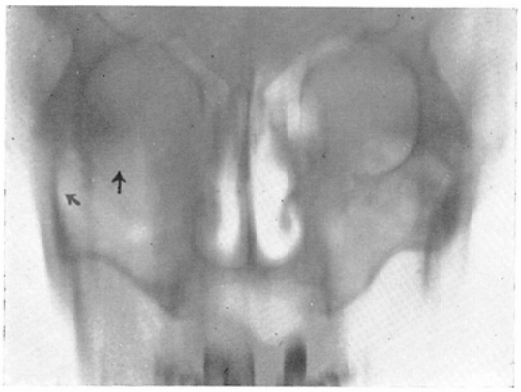

Fig. 5. Case No. 89. T.K., a 70-year-old male.
Tomogram, 3c-m. level.
Extensive destruction of the right orbital floor, zygomatic arch and infiltration of ethmoid cells.
The inferior wall not remarked.
Biopsy finding: epidermoid carcinoma.
Suprastructure Lateral Type II in roentgenologic Classification.

Fig. 6. The same case.
After roentgen irradiation.
Decreased opacity of soft tissue observed following irradiation.
Amarked thickning of mucosa in the affected antrum.

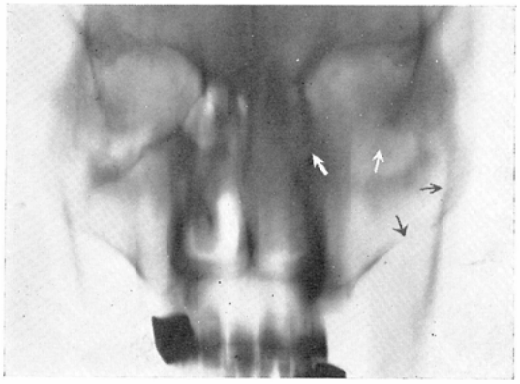

Fig. 7. Case No. 94. T.T., a 57-year-old male.
Destruction of the ethmoid-maxillary septum, concha, orbital floor and defect of lateral and inferior wall. A marked tumor mass in ethmoid, nasal septum and antrum. (4c-m level).
Antrum Diffuse Type II in roentgenologic classification.

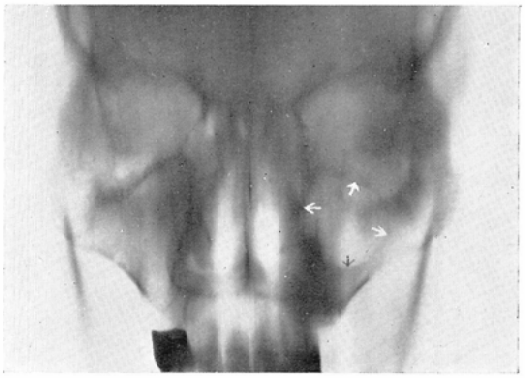

Fig. 8. The same case, after irradiation.
A marked dercease in opacity in the affected antrum, ethmoid cells and nasal cavity showing a complete clearance in the left antrum.
Radical operation and intracavitary Ra. insertion combined.
Symptome free for a year after treatment.

Fig. 9. Case No. 74. I.I., a 62-year-old female.
Coronal tomogram, 4 c-m level, showing a clear defect of right lateral wall, increased opacity in the soft tissus in the antrum and in the ethmoid cells.
The opposite antrum with a marked thickning of mucosa.
Infrastructure Lateral Type II in roentgenologic classification.

Fig. 10. Case No. 64. K.N., a 64-year-old male.
Coronal tomogram, 3 c-m. level, showing a considerable destruction of the inferior wall, with soft tissue opacity in both antra.
This case refused irradiation or operation, and fatal 4 months later.
Infrastructure Medial Type I in roentgenologic classification.

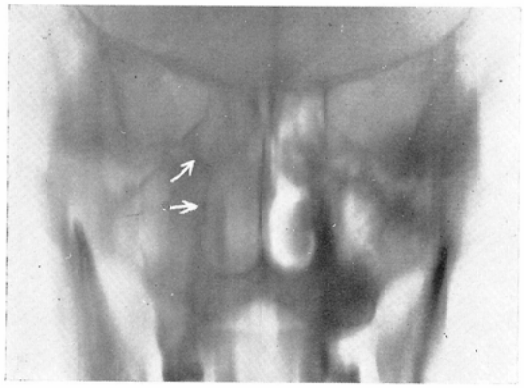

Fig. 11. Case No. 100. T.Y., a 75-year-old male.
Coronal tomogram, 5 c-m level(the direction of the tube travel parallel to the long axis of the body), showing considerable opacification in the right antrum, ethmoid cells and nasal cavity without marked bone destruction.
Chest roentgenogram showing pulmonary metastasis.
The cure was fatal three months after treatment.

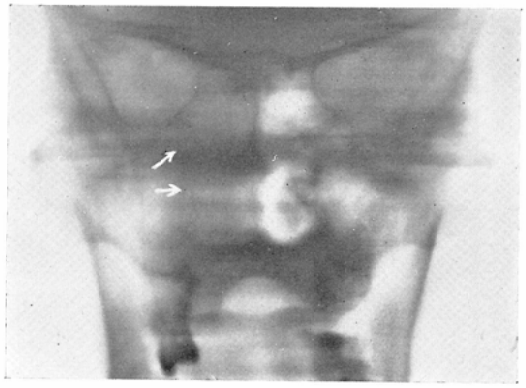

Fig. 12. The same case.
Coronal tomogram, 5 c-m level (the direction of the tube travel perpendicular to the long axis of the body), showing a marked destruction of medial antral wall and ethmoid-maxillar septum.
Biopsy finding: epidermoid carcinoma.
Antral Medial Type II in roentgenologic classification.

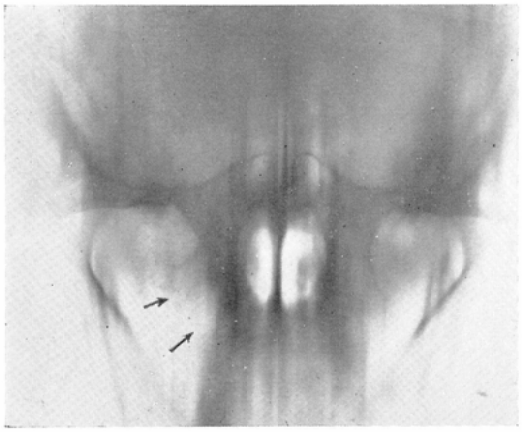

Fig. 13. Case No. 88, T.T., the same case as in Fig. 3 and Fig. 4.
Marked tumor invasion to the right pterygoid fossa, involving the pterygoid process.
(Coronal tomogram 7 c-m from the table top)

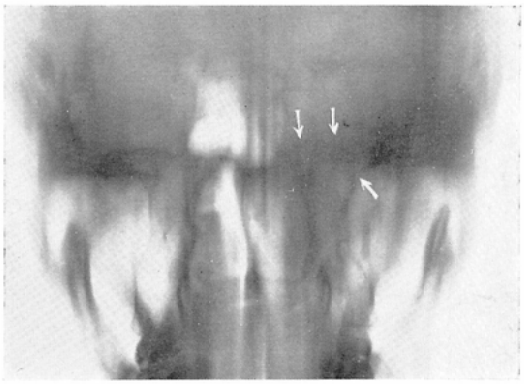

Fig. 14. Case No. 91. A.S., a 26-year-old male.
Coronal tomogram showing destruction of left base of the skull.
Biopsy Finding: Cyrindric cell carcinoma, healed by roentgen therapy alone.
Symptom free for 2 years after treatment.

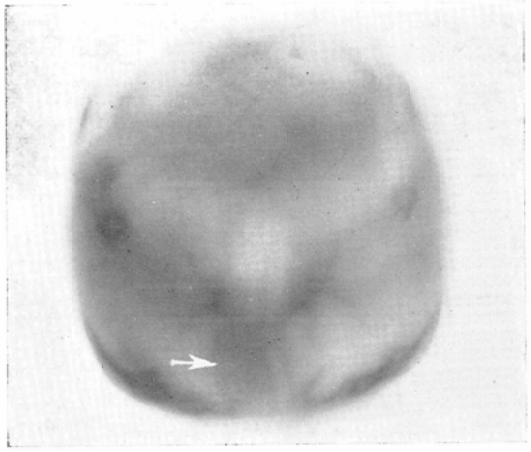

Fig. 15. Case No. 101. F.K., a 59-year-old female.
Rotatography, 1 c-m lower than the G.-H.-plane, showing a marked tumor mass in the right nasal cavity and antrum.
Anterior, lateral, posterior and pterygoid process of involved side are intact.
Biopsy finding: epidermoid carcinoma.
Antrum Medial or Nasal Type I in roentgenologic classification.

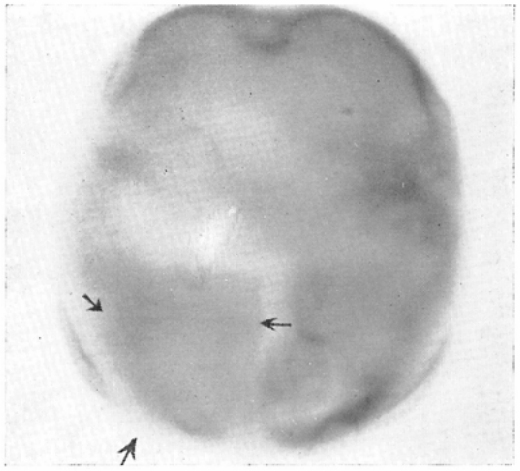

Fig. 16. Case No. 93. M.M., a 41-year-old male.
Rotatography, 1 c-m lower level than the G.-H.-plane.
Extensive destruction and defect of the right anterior, lateral, medial, posterior wall and pterygoid process.
Biopsy finding: epidermoid carcinoma.
Antrum Diffuse Type II in roentgenologic classification.

によつて，手術禁忌の基準もまちまちであり，根治手術の適応を可成り厳密に早期症例のみに限定しようとする論[43)44)]，あるいは，相当広範囲に腫瘍の浸潤がみられても，手術可能とする論[6)7)22)33)45)]もあつて一定しない．そのひとつには，手術担当者の経験や能力にも左右されるし，手術前後に如何なる治療方法を併用するかで，基準を広くすることができよう．しかしあくまで，治療成績を向上させるという意味での根治手術でなければならないから，手術々式は，周到な検査成績に適合したものが合理的といえよう．

著者は，術前照射に重点をおいた治療術式を採用している関係から，手術担当者の酒井[12)]と，X線所見よりみた手術困難の判定基準を，第12表に示すように定めたのである．この基準は可成りに手術の適応を広くしているが，治療計画前にこれらの所見のうち，ひとつでも該当しておれば，耳鼻科担当医と合議の上，手術をしないという前提にたつて，でき得る限り，経皮的に放射線治療のみによつて，致死線量が与えられるよう努力している．尤も個々の症例に従つた治療術式の採用が，上顎癌の場合とくに必要なことは，いうまでもないことである．

5. X線所見と予後との関連についての検討

一般にいつて，腫瘍の浸潤範囲が大きい場合は，予後は不良であり，治療成績も悪くなることは当然考えられる．上顎癌が予後不良であるのは，諸家によつて発表されていることではあるが，著者が，放置症例について観察した結果では，X線所見の如何に拘らず，すべて1年以内に死亡している．この事実は，少くとも，上顎癌の治療術式の採用に際して，1年以上の延命効果がなければ，治療としての意味がないということを示している．著者が治療を行つた自験症例中，1年以上観察例は，総数65名であつて，音信不通のものをすべて死亡とみなし，かつ，治療成績は，粗生存率で表わしたのが第13表である．1年粗生存率についてみると，むしろ放射線單独療法が，手術併用療法より上廻つているが，2年粗生存率の比較では，両者は略ゝ同様で，3年粗生存率で，やゝ後者が上廻つているように思われる．しかし，「I」だけについて，両者の比較を行つた場合，治療成績に差があるようには思えない．放射線治療のみで，相当な治癒率をあげていることは，術前照射量のみ（手術を併用するという前提で放射線治療を行つたにも拘らず，手術を拒否したという意味）の症例が可成りの数に含まれていることを考えれば，上顎癌の治療に際して，如何に放射線治療が重要であるかということをあらためて認識するものである．

次に，上側方，上内方および洞中心の各型は，症例数も多いが，放射線治療によく反応するという事実が，一般に判明した．（第15表参照）従来，これらの症例に手術療法を主とする治療術式を採用した場合，予後は不良である．最近，わが国における淺井の宿題報告[7)]をみても痛切に感じられる．少くともこれらの症例に対しては，放射線療法を主とすべきであると著者は主張したい．後藤[46)47)]，酒井[12)48)]も，術前照射後の根治手術は，腫瘍の瘢痕化によつて，却つて容易であると述べている．これらの事実は，X線像によつて治療効果を検討しても明らかであつて，わが国においては，更に，耳鼻科医と放射線医との緊密な協調によつて，治療率の向上を図るという原則[49)]を，より以上に樹立して慾しいものである．

最後に，再度強調することは，上顎癌において，早期診断に努め，適切な治療方法を構じることにより，その大半は全治し得るという事実である．晩期症例になれば，如何に治療方法を選択しても，その治療率は非常に低いものであることを忘れてはならない．（3年粗生存率については，「I」70%以上，「II」は15%）．

また，転移様式に色々な研究ないし議論はあつても，他の癌腫に比べるとその転移率は可成り低い点が，救いであり，そのX線所見との関連に注意しておれば，治療遂行上のひとつの参考になろう．

著者は，昭和35年10月以降，セシウム137遠隔大量照射による術前照射方法，および術後の小線源による腔内線量追加によつて，治療術式にも改

良を加え，治療率向上を図つている．これらについては，後日発表する機会があろう．

VIII. 結　論

1. 最近約4カ年間に，当放射線科において取り扱つた鼻腔・副鼻腔領域の悪性腫瘍のうち，上顎癌を中心とする新鮮症例 133例について，可及的詳細にX線学的研究を行つた．

2. 診断ならびに治療に際しては，前額面断層撮影法を中心とする体系的な撮影法の採用が，如何なる理由で必要であるかを述べ，著者の採用方式を紹介した．

3. 上顎癌患者は，X線所見で，必ず洞壁の破壊ないし欠損像が1面あるいはそれ以上の数に証明された．

4. 新しくX線学的分類を提唱した．また手術難易の判定基準をX線所見で決めて，治療術式を選んだ．

5. X線照射によつて，縮小ないし消失する腫瘍陰影を，X線所見によつて判定したが，大半は著しい効果が認められた．

6. 著者のX線学的分類と治療成績には，密接な関連がみられ，早期限局症例は，X線治療のみによつても治癒が期待できた．

7. 上顎癌の臨床に当つては，常に耳鼻科医と放射線医との熱心な協力が必要であることを強調した．

稿を終えるに臨んで，終始，御指導，御校閲を頂いた恩師立入弘教授に衷心より感謝する．更に，耳鼻科的立場より耳鼻咽喉科長谷川高敏教授に御指導頂き，外科久留教授には御校閲の労を賜つたことに対して併せて厚く感謝する．

当放射線科原一夫講師，耳鼻咽喉科酒井俊一博士には，それぞれ熱心な御協力と御指導を賜り，かつ当放射線科重松康博士，耳鼻咽喉科佐藤武男博士を始め，両医局の諸先生方の御協力頂いたことに厚く感謝する．

廻転横断撮影法に関しては，大阪逓信病院島崎敏雄博士，ならびに小野寿雄，曾谷俊彦各博士の御協力をここに再び感謝する．

断層撮影法の応用に関して，常に積極的な努力を惜しまなかつた，当放射線科技師諸君の労を多とする．

「本論文の要旨は，第18回，第19回日本医学放射線医学会総会，第12回中四国・第67回関西合同部会，第73回関西部会，第19回癌学会総会等において発表した．」

文　献

1) Ringertz, N.: Acta Oto-laryng. Suppl. 27, 1938. —2) 安藤忠雄他：日耳鼻会報，45：1051, 1939. —3) 塚本憲甫：日医放雑誌，3：345, 1942. —4) 土井伝：日耳鼻会報，49：30, 1943. —5) 高士宗明：癌，46：329, 1955. —6) Hendrick, J.W.: A.M.A. Archiv. of Oto-laryng. 68：604, 1957. —7) 浅井良三：日耳鼻会報，61：416, 1958. —8) 山下久雄，小林秀夫他：日耳鼻総会報告，1960年5月. —9) Struben, W.H.: Ann. Otol. Rhin & Laryng. 66：754, 1957. —10) Dalley, V.M.: Brit. J. Radiol. 32：378, 1959. —11) 甕哲也：日耳鼻会報，63：821, 1960. —12) 酒井俊一，浜崎靖：耳鼻臨床，53：617, 1959. —13) Holvey, E. H. and Rosenthal, L.M.: Radiol. 42：458, 1944. —14) Leroux-Robert, J. and Ennuyer, A.: Ann. Oto-laryng. 68：617, 1951. —15) Baclesse, F.: Ann. Oto-laryng. 69：465, 1952. —16) Pendergrass, E.P. et al.: The Head and Neck Roentgen Diagnosis. Vol. I, p. 545, Charles C Thomas, 1956. —17) 高須賀信夫，谷川福夫：耳鼻咽喉科，28：729, 1956. —18) 太田良夫，幸坂十四夫：日耳鼻会報，62：577, 1959. —19) Watson, W.L.: Laryngoscope, 52：22, 1942. —20) Wille, C.: Acta Oto-laryng. Suppl. 65：1, 1947. —21) Dargent, M. et al.: 鈴木安恒，藤森暢路：耳鼻咽喉科の進歩，医齋薬出版，p. 471, 1956より引用. —22) Larsson, L.G. and Martenson, G.: Acta Radiol. 42: 149, 1954. —23) 塚本憲甫：第16回日医放総会宿題報告，日医放雑誌，17：435, 1957. —24) Lathrop, F.D. et al.: Laryngoscope, 65：568, 1955. —25) Lewis, L.H.: A.M.A. Archiv. of Otolaryng. 66：165, 1957. —26) Becker, J. et al.: Strahlentherapie, 86：540, 1952. —27) James, A. G.: Am. J. Roentogenol. 77：415, 1955. —28) 小野寿雄：日医放雑誌，14：706, 1955. —29) 本城明朗，末広恵三他：耳鼻臨床，35：189, 1940. —30) Pfahler, G.E. et al.: A.M.A. Archiv. of Otolaryng. 31：561, 1940. —31) Gordon, I.R.S.: J. Laryng, & Otolog, 69：786, 1955. —32) Dodd, G.D. et al.: Radiol. 72：379, 1959. —33) Gilmore, J.H., Horwitz, I.D, and Ironside, W.M.: A. M.A. Archiv. of Otolaryng. 66：595, 1957. —34) Haas, L.L.: Am. J. Roentogenol. 66：797, 1942. —35) 菱山博文：日耳鼻会報，62：602, 1959. —36) 吉川泰，阪倉茂郎：耳鼻臨床，37：7, 1942. —37) Pfahler, G.E. et al.: A.M.A. Archiv. of Otolaryng. 31：561, 1940. —38) 浜崎靖他：日医放学会第12回中四国，第67回関西合同部会，演1959

年8月. —39) 浜崎靖他：日医放雑誌, 19：459, 1959. —40) 田崎瑛生：放射線医学, p. 745, 医学書院, 1959. —41) Öhngren, L.G.: Acta Otolaryng. Suppl. 19, 1933. —42) Tod, M.C.: Brit. J. Radiol. 21：270, 1948. —43) Hautant and Monod: 小林秀夫：慈大雑誌, 67：p. 136, 1953より引用. —44) Ackerman and Regato: Cancer, p. 225, Mosby, St. Louis, 1954. —45) 木村英雄：耳鼻臨床, 47：989, 1954. —46) 後藤敏郎：臨床放射線, 3：649, 1958. —47) 後藤敏郎他：日耳鼻会報, 62：1292, 1959. —48) 酒井俊一：日耳鼻会報, 62：2192, 1959. —49) 塚本憲甫, 小林秀夫：癌治療の進歩, 呼吸器, p. 1, 医学書院, 1957.